PROPERTY OF THE 5800926

Library of the City of Boston

From the Lawrence Fund

Added Aug. 18, 1870. No. 7.5993

PROPERTY OF THE
PUBLIC LIBRARY OF THE
CITY OF BOSTON,
DEPOSITED IN THE
BOSTON MEDICAL LIBRARY.

28.6.37

Digitized by the Internet Archive
in 2012 with funding from
Open Knowledge Commons and Harvard Medical School

http://www.archive.org/details/traitpratiquedop01perr

TRAITÉ PRATIQUE

D'OPHTHALMOSCOPIE

ET

D'OPTOMÉTRIE

Droits de traduction et de reproduction réservés.

Corbeil. — Typ. et stér de Crete fils.

TRAITÉ PRATIQUE

D'OPHTHALMOSCOPIE

ET

D'OPTOMÉTRIE

PAR

M. MAURICE PERRIN

MÉDECIN PRINCIPAL D'ARMÉE

PROFESSEUR DE MÉDECINE OPÉRATOIRE
ET DIRECTEUR DES CONFÉRENCES D'OPHTHALMOSCOPIE ET D'OPTOMÉTRIE
A L'ÉCOLE IMPÉRIALE DU VAL-DE-GRACE

MEMBRE DE LA SOCIÉTÉ DE CHIRURGIE
LAURÉAT DE L'INSTITUT (PRIX MONTHYON DE 1860), ETC.

Ouvrage accompagné d'un Atlas en chromolithographique et d'une échelle typographique.

PARIS

VICTOR MASSON ET FILS

PLACE DE L'ÉCOLE-DE-MÉDECINE

MDCCCLXX

I. 5993

PRÉFACE

L'ouvrage que je publie a pour but de favoriser l'étude de l'ophthalmoscopie et de l'optométrie.

Il m'a paru que le plus sûr moyen d'y arriver était de réunir deux éléments qui sont restés jusqu'alors dissociés, l'exposé dogmatique d'une part et la représentation iconographique de l'autre. Un Traité dogmatique sans atlas, à propos de questions qui empruntent leur principal intérêt aux modifications apportées dans l'image du fond de l'œil, ne peut laisser dans l'esprit qu'une impression vague et fugitive. Et de même des images ophthalmoscopiques sans texte ne représentent qu'une collection de faits sans les connaissances indispensables pour les bien comprendre. Le progrès consistait à réunir la théorie à la pratique, la pathologie à la clinique.

Imitant les procédés du clinicien, j'ai réuni dans l'atlas le plus grand nombre possible de variétés pathologiques, puis j'ai décrit chaque affection dans le texte en m'inspirant de mes modèles.

Les grandes ressources auxquelles j'ai pu puiser durant ces dix dernières années m'ont mis à même de rencontrer non-seulement l'ensemble des types décrits par les auteurs, mais encore beaucoup de types nouveaux. J'ai pu de la sorte faire l'étude complète de chaque maladie, figures à l'appui. L'importance relative attribuée à chacune d'elles a été calculée d'après son intérêt pratique, sa fréquence et le nombre de ses variétés. C'est à ce

titre que le staphylôme postérieur, la choroïdite chronique, le décollement de la rétine, etc., sont représentés par un très-grand nombre d'images. En multipliant ainsi les modèles, on obtient des termes de comparaison plus rapprochés, entre lesquels peut être placé plus aisément chaque cas particulier.

Pour observer avec fruit l'état pathologique du fond de l'œil, il est indispensable de bien connaître l'état physiologique et les variétés qu'il comporte. Les divers aspects de la papille, des vaisseaux rétiniens et surtout de la choroïde, deviennent à chaque pas une source d'embarras ou d'erreurs, si l'on n'a pas commencé par les bien connaître. L'étude de l'œil physiologique a été trop négligée jusqu'alors. Nous lui avons consacré, pour combler cette lacune, un grand nombre de figures. Chacune d'elles représente des particularités de mince valeur en elles-mêmes, mais d'une importance considérable pour empêcher les erreurs de diagnostic et pour habituer de bonne heure à la sévérité de jugement qui est si indispensable au début des études ophthalmoscopiques.

Les figures sont à peu près de même grandeur que l'image renversée fournie, chez un emmétrope, par une lentille de deux pouces et demi. Nous avons cherché longtemps au début de notre entreprise un procédé qui nous permît de représenter la papille, les vaisseaux rétiniens et les altérations pathologiques suivant un rapport rigoureusement exact. Pour des raisons diverses, la photographie, les mensurations micrométriques, la chambre claire n'ont donné aucun résultat satisfaisant. Dans ces essais infructueux nous avons acquis la conviction que rien ne valait encore un pinceau habile. Nous saisissons avec empressement cette occasion de dire que nous avons été parfaitement secondé par M. Félix Regamey : ses aquarelles sont des modèles irréprochables de vérité dans la couleur et d'exactitude dans les détails.

Beaucoup d'images ont été reproduites sans dilatation préala-

ble de la pupille; nous avons de la sorte perdu cet éclat de couleurs si propre à fasciner le regard, mais nous avons l'espoir d'en être dédommagé par un surcroît d'exactitude et de sincérité. Notre but sera atteint si nous sommes parvenu à montrer les choses telles qu'elles se présentent dans les explorations usuelles.

L'atlas d'ophthalmoscopie est accompagné d'une échelle typographique établie sur le même principe que celle de Giraud-Teulon. Comme le sens général de la phrase et la configuration des mots aident beaucoup à la lecture, et par conséquent représentent des causes d'erreur dans la détermination de l'acuïté visuelle, nous avons, pour la plupart des numéros, ajouté à une ligne de texte une ligne de lettres sans suite, comme cela a été fait déjà. Enfin, comme on rencontre encore un trop grand nombre de personnes ne sachant pas lire, nous avons complété chaque épreuve par une série de signes choisis parmi ceux dont la connaissance est le plus répandue.

L'échelle typographique ne saurait être trop répandue : à ce titre, nous ne saurions trop féliciter M. Nachet fils, à qui l'ophthalmoscopie doit déjà tant d'efforts couronnés de succès. d'en préparer une nouvelle très-complète, qui présentera l'avantage d'être écrite en quatre langues.

L'expérience acquise pendant neuf années d'enseignement nous a démontré l'importance des questions relatives à l'éclairage, à la formation des images ophthalmoscopiques, aux conditions requises pour les voir, etc. En abandonnant au hasard et à une pratique purement empirique le maniement de l'ophthalmoscope, on reste exposé à de stériles tâtonnements qui rendent interminable la période d'initiation. Pour cette raison, nous avons donné de longs développements à la théorie de l'exploration ophthalmoscopique : dans cette discussion complexe, les mêmes principes d'optique ont été rappelés fréquemment : ces redites calculées auront l'avantage de ramener fréquemment

l'esprit du lecteur vers les notions de physique élémentaire avec lesquelles il est indispensable d'être familiarisé. Loin de moi la prétention de faire connaître de la sorte un procédé qui permette de voir dès les premiers exercices. Le progrès consiste à raisonner des fautes que l'on commet et à les corriger sciemment : je me suis efforcé d'en fournir les moyens.

La partie du livre qui traite de l'Optométrie comprend l'exposition didactique des troubles de la réfraction statique et dynamique de l'œil. Sur ces différents sujets, le travail si complet, si remarquable du professeur Donders ne nous permettait guère de faire du nouveau. Aussi notre rôle a-t-il consisté surtout à rendre ces matières plus assimilables en les simplifiant, en les condensant et en substituant partout la démonstration expérimentale aux calculs et aux formules de physique mathématique.

MAURICE PERRIN.

Paris, 16 mars 1870.

TRAITÉ PRATIQUE
D'OPHTHALMOSCOPIE
ET
D'OPTOMÉTRIE

PREMIÈRE PARTIE
OPHTHALMOSCOPIE

L'ophthalmoscopie a pour objet l'étude de l'ophthalmoscope et de son application au diagnostic des maladies des yeux. Mais, par une extension naturelle, on range habituellement sous la même dénomination la description des différents procédés d'éclairage artificiel de l'œil et l'étude clinique des affections que l'ophthalmoscope a seul permis de bien connaître.

CHAPITRE PREMIER
DES MÉTHODES D'ÉCLAIRAGE ARTIFICIEL DE L'ŒIL.

Il en existe deux : l'éclairage oblique ou latéral, et l'éclairage ophthalmoscopique proprement dit. Ces deux méthodes sont loin d'avoir la même importance pratique. Mais il importe de les décrire séparément, parce que leurs principes optiques sont différents, et leurs applications très-distinctes.

ARTICLE PREMIER.
De l'éclairage oblique ou latéral.

On appelle ainsi un mode d'exploration, destiné à projeter sur les divers plans de l'hémisphère antérieur du globe de l'œil, une

quantité de lumière suffisante pour permettre d'observer des altérations qui, par leur peu d'étendue, leur siége ou leur délicatesse, échapperaient à un examen d'ensemble, fait avec les moyens d'éclairage habituels. Cette méthode n'est pas entièrement nouvelle. On trouve, en effet, dans les traités de pathologie et d'ophthalmologie, antérieurs à la découverte de l'ophthalmoscope, des conseils destinés à utiliser le mieux possible la lumière diffuse, soit en plaçant l'œil à examiner devant une fenêtre bien éclairée, soit en imprimant au regard une direction qui permette aux rayons lumineux de rencontrer obliquement la cornée, etc.

L'éclairage *latéral* ou *oblique* n'est rien autre chose que la

Fig. 1. — Examen de l'œil par l'éclairage oblique.

réalisation de ces conseils dans des conditions meilleures et partout applicables. Il consiste à diriger sur la cornée le sommet d'un cône lumineux, fourni par une lentille biconvexe que l'on place sur le trajet des rayons émanés de la flamme d'une bougie, ou mieux d'une bonne lampe. L'exploration doit se faire dans une chambre obscure ; la lumière est disposée latéralement, à vingt-cinq centimètres environ en avant du patient, et à la hauteur de sa tête. Ce dernier, assis ou debout suivant l'élévation de la lampe, est

placé de telle sorte que l'œil à examiner soit du côté de la lumière. La lentille de l'ophthalmoscope, qui sert habituellement de verre collecteur, est alors interposée entre la source lumineuse et le malade. On obtient ainsi un cône lumineux dont on dispose, et que l'on dirige à son gré par de légers déplacements. Pour obtenir la plus grande quantité de faisceaux lumineux, la lentille sera maintenue dans une direction perpendiculaire à l'une des lignes menées de la source lumineuse à l'œil observé et à une distance telle de ce dernier que le sommet du cône, c'est-à-dire le foyer de la lentille, corresponde à la cornée.

Suivant que le cône lumineux est projeté plus ou moins obliquement, il éclaire plus ou moins profondément le segment antérieur de l'œil. Dirigé très-obliquement, il fera voir seulement la cornée, en laissant dans l'ombre tout ce qui se trouve derrière. Un peu moins oblique, il illuminera la cornée, la chambre antérieure, l'iris et la cristalloïde antérieure ; enfin, moins oblique encore, il traverse la substance du cristallin, en éclaire vivement toutes les couches, marque son passage à travers la cavité oculaire par un reflet caractéristique, formé sur la partie correspondante de la sclérotique. Toutes ces directions différentes sont facilement obtenues sans déranger le malade ni changer la lampe de place : il suffit de faire exécuter à l'œil des mouvements appropriés. Ainsi la lumière étant, selon la règle, du côté de l'angle externe de l'œil, on dirigera le regard en dedans pour avoir la plus grande obliquité, et réciproquement on le dirigera en dehors pour l'avoir aussi peu prononcée que possible.

Au lieu d'examiner à l'œil nu, comme on a raison de le faire le plus souvent, on peut, lorsqu'il s'agit d'une exploration plus délicate, se servir d'une seconde lentille biconvexe employée comme loupe. On a proposé de substituer à cette dernière un instrument plus perfectionné qui porte le nom de Loupe de *Brücke*. Celle-ci est une petite lunette de *Galilée*, monoculaire. Elle se compose d'un objectif convexe et d'un oculaire concave, tous deux achromatiques et montés sur des tubes de cuivre qui glissent à frottement l'un sur l'autre, ce qui permet de les éloigner ou de les rapprocher à volonté. La loupe de *Brücke* donne un grossissement qui varie de trois à huit diamètres. On peut avec elle observer à une distance de l'œil, de six à dix centimètres.

Le miroitement qui se produit à la surface de la cornée empêche quelquefois de voir convenablement de petits corps étran-

gers logés dans son épaisseur ou de légères altérations de nutrition, etc. Pour y obvier, on a imaginé de placer, derrière la lentille, un prisme de Nicol, tournant sur son axe, de façon à pouvoir être placé dans les différents plans représentés par les rayons polarisés par la cornée. On sait qu'en se plaçant dans ces conditions, on supprime les rayons réfléchis et polarisés en ne conservant que les rayons réfractés. Cette combinaison est plus ingénieuse que pratique. Dans l'immense majorité des cas, l'observation à l'œil nu, bien dirigée, est suffisante. S'il se présente quelques cas exceptionnels, on emploiera comme loupe la lentille qui se trouve dans tous ces ophthalmoscopes. En matière d'instruments ou d'appareils spéciaux, il importe autant de mettre en garde contre le superflu que de faire valoir le nécessaire.

Lorsqu'on a recours à la loupe pour ce genre d'exploration, il est plus commode de confier à un aide la direction de l'éclairage.

ARTICLE II.

De l'éclairage au miroir ou éclairage ophthalmoscopique proprement dit.

Ce mode d'exploration consiste à éclairer artificiellement la cavité oculaire, de façon à obtenir une image suffisamment nette des particularités physiologiques ou pathologiques qu'elle renferme. Il représente l'exploration ophthalmoscopique proprement dite. Le grand honneur d'Helmholtz est de l'avoir rendue possible et pratique par la découverte de l'*ophthalmoscope*.

1. Historique de cette méthode. — Le problème résolu par le physiologiste de Heidelbeg était étudié depuis longtemps déjà. Il nous paraît indispensable, pour faire apprécier tout le mérite de l'inventeur, de rappeler quelques-unes des hypothèses et des recherches expérimentales qui avaient été infructueusement tentées avant lui.

C'est sur les animaux que l'on a cherché tout d'abord le moyen de voir la cavité oculaire. Il est facile de comprendre pourquoi l'attention des physiologistes a été attirée de ce côté. Chez l'homme, le fond de l'œil à l'état normal paraît tout à fait noir à la lumière du jour. Chez certains animaux, au contraire, les ruminants, les carnivores, les cétacés, les poissons cartilagineux, etc., l'œil miroite pendant la nuit avec un éclat saisissant. Il était rationnel de supposer que la connaissance des causes de ce miroitement

spontané aiderait beaucoup à la découverte des conditions capables de le produire artificiellement chez l'homme.

Au commencement du siècle dernier, Mery et de La Hire furent des premiers à traiter de cette question. Ils crurent à une fonction photogénique spéciale de la rétine. Dans leur hypothèse, c'était le fond de l'œil lui-même qui produisait directement la lumière.

Mais, vers 1810, Prevost, de Genève, démontra que l'œil ne miroitait jamais dans une obscurité absolue. Le phénomène ne se produisait qu'autant que la nuit devenait moins profonde. Dès lors, l'hypothèse de Mery et de de La Hire n'avait plus de fondement, et il était rationnel de croire que le miroitement était dû à la réflexion des rayons lumineux venus du dehors sur quelque partie du fond de l'œil, faisant jusqu'à un certain point l'office de miroir. Ce qui rendait la chose plus vraisemblable, c'est que précisément les animaux chez lesquels on observe le miroitement se distinguent tous par une particularité anatomique qui est de nature à expliquer ces phénomènes de réflexion. Leur choroïde, au lieu d'être pourvue d'une couche uniforme de pigment noir peu propre à réfléchir les rayons lumineux, présente dans une certaine étendue une surface non pigmentée, recouverte par une couche fine de tissu fibreux chatoyant, à reflets bleus, verts ou jaunes, qui réfléchit fortement la lumière. C'est à cette surface qui occupe habituellement le côté externe du nerf optique que l'on a donné le nom de *tapis* (*tapetum lucidum*).

Les phénomènes du miroitement ont été depuis lors étudiés par un grand nombre de physiologistes ; pour tous, il est hors de doute qu'ils ne se produisent pas dans une obscurité complète, et qu'ils sont dus à la réflexion des rayons lumineux venus du dehors, sur la surface du tapis. Ainsi donc, en aucune circonstance, l'œil ne produit lui-même de la lumière ; il peut seulement, dans quelques cas, renvoyer au dehors celle qu'il a reçue.

Chez les animaux non pourvus de tapis, l'œil, exposé à la lumière même la plus intense, reste noir. Cette différence tient à deux causes : la première, à l'absence du tapis ; la seconde, à la présence d'une couche pigmentaire continue, qui tapisse la choroïde et la face postérieure de l'iris, de façon à empêcher la pénétration des rayons lumineux, partout ailleurs qu'à travers l'ouverture de la pupille. Cette dernière condition exerce une influence plus considérable que la première. Il suffit de la supprimer pour que le fond de l'œil, pourvu ou non de tapis, paraisse vivement éclairé

et comme embrasé lorsqu'on l'expose à la lumière. Chacun sait qu'il en est ainsi dans certaines espèces ou chez les individus atteints d'albinisme. Dans ces conditions, la lumière incidente pénètre non-seulement par la pupille, mais encore à travers l'iris et la sclérotique. Si l'on vient à masquer ces deux dernières parties à l'aide d'un écran, en ne laissant accessible que la pupille, le fond de l'œil, quoique dépourvu de pigment, reste noir comme l'œil pigmenté.

L'œil de l'homme, réalisant à un haut degré les conditions physiques d'une chambre noire, paraît absolument obscur à la lumière. Il n'y a d'exception que dans quelques cas pathologiques. Les cliniciens avaient depuis longtemps reconnu que dans le cancer et le décollement de la rétine, parvenus à un certain degré de développement, la pupille n'a plus sa couleur noire habituelle. Sous certaines incidences, elle offre des reflets gris bleuâtre, fournis par la membrane nerveuse assez avancée vers le cristallin pour être confusément aperçue à la lumière diffuse, comme l'est l'appareil cristallinien lui-même.

Ces faits ne pouvaient faire avancer en rien la question de l'éclairage de la cavité oculaire. Mais il n'en est plus de même des observations qui vont suivre. En 1839, Behr découvrit qu'en regardant le fond de l'œil d'une jeune fille atteinte d'iridémie, suivant une direction, autant que possible, identique à celle des faisceaux lumineux qui y pénétraient, il le voyait s'illuminer tout à coup et revêtir une belle couleur d'un rouge orange. S'écartait-il un peu de cette direction, la pupille redevenait noire. Revenait-il à la position primitive, la couleur rouge apparaissait de nouveau.

Un mémoire de Brücke, inséré en 1847 dans les *Archives* de Müller, renferme les détails d'une expérience ingénieuse, à l'aide de laquelle l'auteur put observer, dans un œil physiologique quelconque, les phénomènes de miroitement consignés dans l'observation de Behr. Il imagina de placer une bougie allumée à une petite distance en avant de l'œil à examiner, qui était dirigé vers un point situé dans la direction de la flamme, et à plusieurs pieds en arrière d'elle. Les choses ainsi disposées, Brücke visa la pupille du sujet, en plaçant sur la ligne de mire l'extrémité de la flamme et le bord supérieur d'un écran placé derrière elle. Immédiatement la pupille, de noire qu'elle était, parut s'illuminer d'un éclat rougeâtre. Cette expérience, très-simple dans ses conditions théoriques, n'est cependant pas facile à reproduire, au moins sans quelques tâton-

nements. Le moindre déplacement dans les rapports de l'œil observé, de la lumière et de l'écran, suffit pour empêcher le miroitement. Ce n'est qu'en variant par de petits mouvements dans tous les sens la direction du regard que l'on parvient à l'obtenir.

Dans ce même travail, Brücke relate une observation de miroitement que l'un de ses amis, le docteur Von Erlach, avait faite sur lui-même par hasard. Von Erlach porte des lunettes de myope, qui représentent, un miroir concave, pour les rayons lumineux dirigés sous une certaine incidence. Il avait remarqué plusieurs fois qu'en se trouvant en face d'un interlocuteur, près duquel se trouvait une lumière, il lui voyait briller l'œil d'un éclat inaccoutumé. Sans aucun doute les verres de lunettes projetaient dans l'œil observé des faisceaux de lumière qui pouvaient être renvoyés du fond de la cavité oculaire, dans une direction convenable, pour être perçus par l'observateur. Le fait de l'éclairage ophthalmoscopique était évidemment réalisé dans les deux exemples que nous venons de rappeler. Il suffisait d'en déterminer les lois. Mais ni Brücke ni Von Erlach ne tentèrent une explication satisfaisante du phénomène.

2. **Découverte de l'ophthalmoscope par Helmholtz.** — Il appartenait à Helmholtz de résoudre enfin ce problème de l'éclairage du fond de l'œil, et de doter ainsi l'art médical du plus précieux et du plus ingénieux procédé d'exploration objective Cette découverte paraît bien simple aujourd'hui qu'on la connaît, et si quelque chose étonne, comme il arrive si souvent en pareil cas, c'est qu'elle n'ait pas été faite plus tôt. Elle apparaît, en effet, comme une conséquence saisissante des conditions dioptriques de l'œil. Celui-ci, comme on sait, peut être comparé à une chambre noire fermée en avant par un système de lentilles réfringentes. Sur le fond de cette chambre noire, que tapisse la rétine, les faisceaux lumineux émanés des objets éclairés et situés dans le champ de la vision distincte, viennent former, après leur réfraction, une image nette et renversée de ces objets. Pour cette distance, ceux-ci et la rétine sont, par rapport au centre optique des lentilles oculaires, dans la situation réciproque des foyers conjugués des lentilles, c'est-à dire que si les objets éclairés du dehors viennent former leur image au fond de l'œil, réciproquement, le fond de l'œil, s'il est éclairé, viendra se dessiner sur un écran placé dans le plan qu'occupent ces mêmes objets. Si donc,

dans un milieu suffisamment obscur, on parvient à éclairer le fond de l'œil, celui-ci fournira, au dehors, une image réelle et renversée des parties qui le constituent. Et cette image pourrait être recueillie sur un écran placé à la distance pour laquelle l'organe est adapté au moment de l'observation.

La relation des foyers conjugués est fondée sur la marche toujours identique de la lumière quand elle traverse les mêmes milieux. Appliquée à notre sujet particulier, elle indique que les rayons lumineux réfléchis par le fond de la cavité oculaire suivront nécessairement, quoique en sens contraire, la marche des rayons qui servent à l'éclairer. A la lumière du jour, des rayons de lumière diffuse pénètrent dans l'œil dans toutes les directions : toutes les directions seront donc bonnes pour apercevoir l'image des membranes profondes, si elle est visible. Mais ce mode d'éclairage est insuffisant ; le pigment qui tapisse la cavité oculaire, éteint la plus grande partie des rayons lumineux qui y pénètrent. Dès lors l'image est nécessairement moins éclairante que le milieu dans lequel elle se trouve. Par conséquent, si, théoriquement, chacun a devant soi l'image de sa propre rétine, celle-ci, en fait, ne peut être constatée, et, à plus forte raison, ne peut être d'aucune utilité pratique.

Il fallait trouver un instrument qui permît de projeter dans l'œil une grande quantité de lumière, l'espace ambiant restant dans une obscurité relative, et qui permît, en outre, à l'observateur de se placer sur le trajet des faisceaux lumineux de retour, c'est-à-dire qui sont, comme on dit d'une façon qui fait image, *extériorés* de l'œil. Ces deux conditions réunies semblent difficiles à réaliser; elles paraissent même contradictoires, puisque d'après la relation des foyers conjugués, rappelée ci-dessus, il faut, pour se placer sur le trajet des rayons qui sortent de l'œil, être dans la direction de ceux qui y entrent.

Supposons (*fig.* 2) que, par un artifice quelconque, le point A, emprunté à une source lumineuse, projette dans l'œil, tout en maintenant le milieu ambiant dans une obscurité suffisante, un cône lumineux ABC, qui a son foyer sur la rétine en un point O, qu'il éclaire vivement. L'observateur ne verra ce point qu'autant qu'il sera placé dans la direction OA, qui représente l'axe de figure du cône lumineux émergent. Dans toute autre direction, BA′, CA″ par exemple, le point O, quoique vivement éclairé, paraîtra entièrement noir. Ceci est évident. Mais l'œil, pour se placer dans

la direction OA, ne peut être qu'en avant ou en arrière de A. S'il est en avant, il interceptera les rayons lumineux. S'il est en arrière, la lumière elle-même ou l'écran qui l'isole de la face de l'observateur fera obstacle à la perception de l'image rétinienne. C'est dans

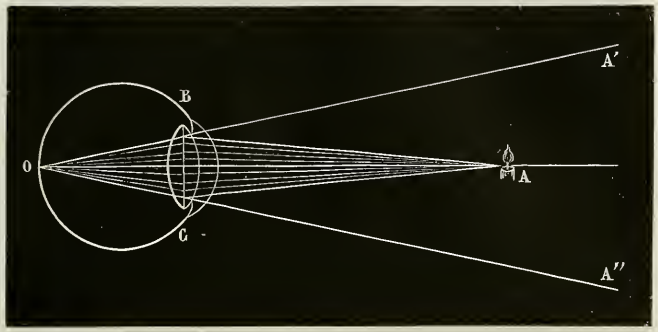

Fig. 2. — Marche des rayons lumineux renvoyés par le fond de l'œil.

cette sorte de cercle vicieux que s'est agité si longtemps, sans progrès sensible, le problème de l'éclairage intra-oculaire. Ou bien on observait à la lumière du jour, et alors, tout en étant bien placé pour y voir, la pupille restait noire parce que l'éclairage était insuffisant; ou bien on observait dans un milieu obscur, avec une lumière suffisante, et alors on se plaçait inévitablement dans une mauvaise direction. Une seule modification dans le mode d'éclairage faisait disparaître toute difficulté. Il suffisait de substituer à la lumière directe, la lumière transmise à l'aide d'un réflecteur, construit et disposé de telle façon que l'œil de l'observateur, placé derrière, pût voir à travers. C'est ce que Helmholtz comprit le premier, et ce qu'il réalisa dans l'expérience suivante (*fig.* 3) qui résume la découverte tout entière de l'ophthalmoscope.

Un foyer lumineux étant placé latéralement à une certaine distance, en F, par exemple, une plaque de verre transparente et à surfaces parallèles fut interposée entre l'œil observé B et l'œil de l'observateur A, que nous supposons tous deux normaux. Les faisceaux lumineux émanés de F, au moment où ils rencontrent la surface réfléchissante M convenablement inclinée, se partagent en deux parties: l'une traverse la lame transparente et ne change pas de direction ; l'autre est réfléchie vers la cornée de l'œil observé B, elle pénètre suivant une divergence égale à celle des rayons inci-

dents, et vient se réunir en un point P, si l'œil est convenablement adapté. Le point P, ainsi éclairé, renvoie à son tour des rayons lumineux qui sortent en suivant exactement la direction qu'ils avaient en entrant. Ces faisceaux rencontrent de nouveau la plaque

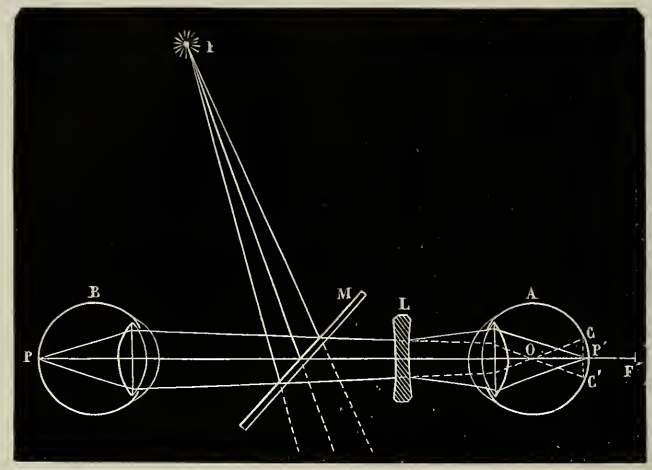

Fig. 3. — Expérience de Helmholtz.

M. Ils se partagent encore en deux parties, l'une qui est réfléchie vers le point lumineux, et l'autre qui traverse la lame de verre et converge vers le point F′ situé au delà de M, à une distance égale à celle de F. Ces faisceaux convergents pénètrent dans l'œil A supposé normal, c'est-à-dire propre à faire converger sur la rétine des rayons parallèles ou divergents. Ils s'entre-croisent nécessairement en un point O situé en avant de la rétine, et, continuant leur marche, ils forment, sur cette dernière, un cercle de diffusion égal à CC′. Ce n'est qu'en plaçant sur leur trajet un verre concave qu'on peut rendre leur direction divergente et les amener à se réunir en P′. Dès lors le point lumineux F vient éclairer le point P de l'œil observé B, et ce point P doit être perçu distinctement par le point P′ de l'œil observateur A. Ce qui est vrai pour un point l'est au même titre pour une surface éclairée de la rétine. Mais d'ailleurs que les rayons lumineux se rencontrent en P′ dans l'œil observateur, ou en avant ou en arrière de lui, cela importe peu pour notre démonstration. On trouve toujours, dans ces conditions expérimentales, le moyen de faire miroiter à volonté le fond de l'œil, et partant la preuve qu'il était possible de fonder un procédé d'éclai-

rage méthodique de la cavité oculaire. Le fait fondamental une fois démontré, il restait à le féconder par les perfectionnements qu'il comporte.

CHAPITRE II

PERFECTIONNEMENTS DE L'ÉCLAIRAGE OPHTHALMOSCOPIQUE.

Ces perfectionnements ont eu pour but :

1° De trouver le procédé qui procure l'éclairage le meilleur au double point de vue de son étendue et de son intensité ;

2° De trouver le moyen de fixer l'image du fond de l'œil à une distance compatible avec les exigences de l'éclairage et les conditions de la vue distincte de l'observateur. Afin de mettre le lecteur à même de pouvoir se rendre compte des conditions d'éclairage qu'il réalise ou des difficultés qu'il rencontre dans un cas donné avec un ophthalmoscope quelconque, nous croyons utile de discuter brièvement les principales données théoriques de ce double problème.

Nous serons obligé de faire intervenir quelques principes élémentaires d'optométrie. S'il en résultait quelque obscurité dans le texte, il serait aisé de la dissiper en ayant recours, par anticipation, à la seconde partie de ce travail, qui traite de ces matières.

ARTICLE PREMIER

Des divers modes d'éclairage.

Des rayons lumineux, projetés d'une façon quelconque dans la cavité oculaire, peuvent en éclairer le fond, pourvu qu'ils soient en quantité suffisante : leur direction n'exerce d'influence que sur l'étendue des parties éclairées. Que l'on fasse usage d'un foyer de lumière artificielle ou d'un pinceau de lumière solaire ; que l'éclairage soit direct ou obtenu par réflexion à l'aide d'un miroir ou d'un prisme, le fond de l'œil observé recevra toujours un faisceau lumineux, dont la section sera mesurée par le diamètre de la pupille : mais, suivant les conditions de l'observation, ce faisceau sera formé de rayons parallèles, convergents ou divergents.

1. **Éclairage par des rayons parallèles ou par projection d'images lumineuses.** — Si l'œil observé est emmétrope (œil normal) et s'il

est au repos, c'est-à-dire adapté pour les rayons parallèles, la réunion se fera très-exactement sur la rétine, de façon à y reproduire une image petite et renversée de la source lumineuse. La surface rétinienne sur laquelle est projetée cette image, sera vivement éclairée, mais très-petite. Pour obtenir un champ de quelque étendue, il faudrait un foyer très-grand et beaucoup trop éblouissant.

Si, au contraire, l'œil observé est adapté pour une courte distance, la réunion des rayons parallèles s'opérera en avant de la rétine, et l'image projetée sur cette membrane sera moins nette, un peu plus large, moins brillante ; mais elle ne s'écartera pas assez du type précédent pour modifier les avantages et les inconvénients de ce mode d'éclairage.

Le procédé d'éclairage par projection d'images lumineuses sert peu dans la pratique, bien que l'on puisse, dans quelques cas sur lesquels nous reviendrons, en tirer un excellent parti.

Le meilleur et le plus simple moyen de l'appliquer, consiste à employer un miroir plan, comme le fit Helmholtz. Ces miroirs réfléchissent la lumière suivant la direction qu'elle aurait si elle émanait directement d'un point placé à la distance à laquelle se trouve la source lumineuse. Ainsi, lorsque celle-ci est assez éloignée pour envoyer des rayons parallèles, le miroir réfléchit des rayons parallèles, quelle que soit d'ailleurs la distance à laquelle il se trouve de l'œil observé. Le réflecteur peut donc être rapproché autant qu'on le veut de l'œil du sujet, pourvu que la lampe soit à une distance suffisante. Dans ces conditions, l'éclairage sera nécessairement très-faible, et projettera sur la retine une image peu éclairée, ce qui est préférable dans certains cas.

Ce procédé d'éclairage ne permet d'explorer qu'une très-petite surface à la fois. Il entraîne nécessairement plus de lenteur et il réclame plus d'habileté que les autres.

2. **Éclairage par des rayons soit convergents, soit divergents, ou par projection de cercles lumineux de diffusion.** — *a.* Les *rayons convergents* se réunissent en un point situé en avant de la rétine, puis continuent leur marche en divergeant, de façon à projeter sur le fond de l'œil un cercle de diffusion plus ou moins étendu. La réunion de semblables rayons sur la rétine ne peut se faire qu'exceptionnellement, lorsque leur convergence n'est pas trop forte, et que l'œil est hypermétrope à un degré correspondant.

Pour obtenir ce mode d'éclairage, on a eu recours à diverses combinaisons, fondées sur les propriétés optiques des miroirs et des

lentilles. Ruete a employé un miroir concave d'un foyer approprié; Hasner, une lentille convexe étamée sur l'une de ses faces, ce qui revient au même; Coccius, un miroir plan, muni d'une lentille convexe, etc.

Le miroir concave réunit les rayons qui frappent sa surface en un point d'autant plus rapproché que la source lumineuse est elle-même plus éloignée. Si cette dernière est assez loin pour fournir des rayons sensiblement parallèles, ceux-ci se réunissent au foyer principal du miroir. Au fur et à mesure que la source lumineuse se rapproche, les rayons ont des directions de moins en moins convergentes, et forment foyer en un point de plus en plus éloigné. Ce foyer siége exactement au centre de courbure, lorsque la source lumineuse y est elle-même placée. Celle-ci est-elle rapprochée davantage, le foyer s'éloigne encore, jusqu'à ce que les rayons lumineux prennent une direction parallèle quand la lampe est au foyer principal. On voit que, par ce mode d'éclairage, le degré de convergence des rayons est subordonné à la longueur focale du miroir et à la distance à laquelle est placée la source de lumière.

Lorsqu'on a recours au miroir plan sur lequel on fait arriver des rayons rendus plus ou moins convergents par l'interposition d'une lentille biconvexe, les rayons réfléchis vers l'œil observé affectent, ainsi que nous l'avons vu, le même degré de convergence que les rayons incidents. Il en résulte que, sans modifier les distances respectives de la lampe au miroir et du miroir à l'œil observé, on peut modifier à volonté la convergence des rayons réfléchis en changeant ou en déplaçant seulement la lentille. Pour ce motif, l'instrument de Coccius, composé d'un miroir plan et d'une lentille mobile, est le plus commode lorsqu'on tient à conserver le même rapport de distance entre la lampe, le miroir et l'œil observé.

L'étendue de la surface éclairée par les rayons convergents est en rapport avec leur degré de convergence. Plus celui-ci sera élevé, plus le point d'entre-croisement sera éloigné de la rétine, plus la surface de diffusion qu'ils produiront après leur rencontre sera étendue. Cette relation est traduite dans les deux figures suivantes (*fig.* 4 et 5).

L'arc rétinien AB de l'œil O est manifestement moins étendu que l'arc rétinien A'B' de l'œil O', parce que, dans le premier cas, le point d'entre-croisement est moins éloigné de la rétine que dans le second.

b. Les *rayons divergents* qui arrivent à l'œil sous un degré de divergence suffisant se réunissent en arrière de la rétine : ils for-

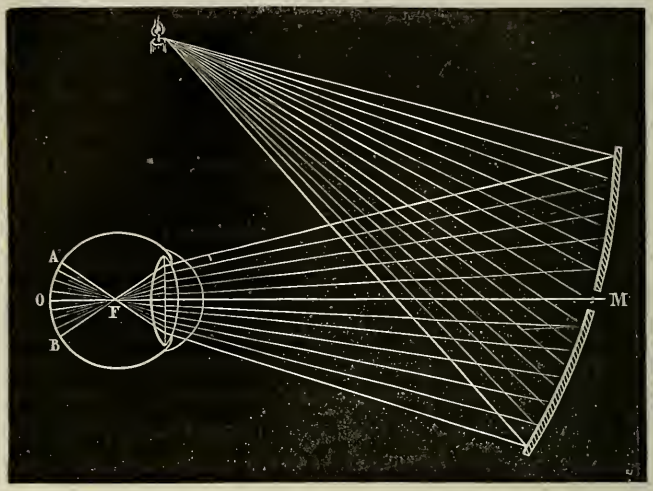

Fig. 4. — Eclairage par les rayons convergents.

ment sur cette membrane un cercle de diffusion d'autant plus étendu que leur point focal est plus éloigné ou, en d'autres termes,

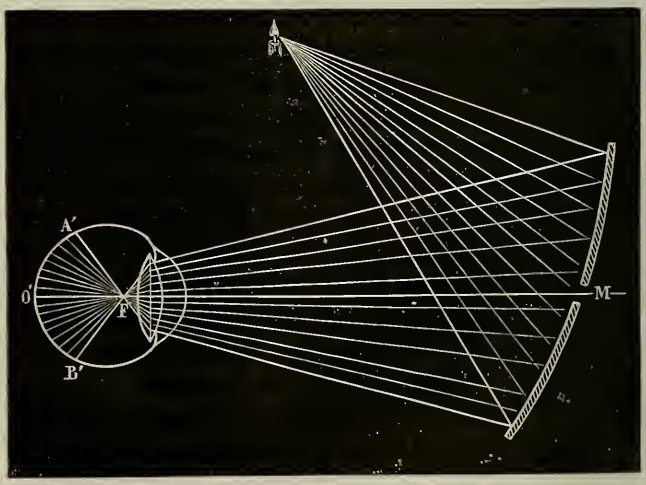

Fig. 5. — Eclairage par les rayons convergents.

qu'ils sont plus divergents. On peut en juger facilement par la figure suivante (*fig.* 6). Les rayons émanés de la source lumineuse L

ont, par hypothèse, un degré de divergence qui permet à l'œil de les réunir au point O, situé sur la rétine. Ceux qui proviennent du point L', étant plus divergents, ne se réuniront qu'en O', et formeront un cercle de diffusion dont l'étendue est égale à AB. Ceux qui proviennent du point L'' ayant une divergence plus grande, se réu-

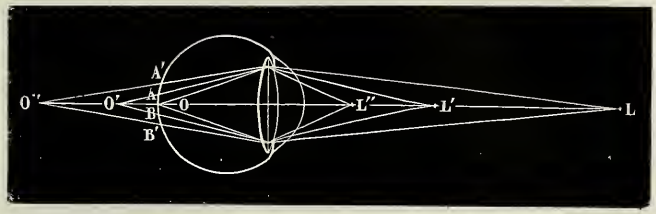

Fig. 6. — Eclairage par les rayons divergents.

niront en O'', et formeront sur la rétine un cercle de diffusion A'B' plus grand que AB.

Le degré de divergence indispensable pour fournir un cercle de diffusion, est variable suivant l'état de la réfraction de l'œil observé. Celui-ci est-il trop court (conditions optiques de l'œil hypermétrope), tous les degrés de divergence atteindront le but à des degrés variables ; s'il est emmétrope ou myope, ils devront avoir une divergence plus grande que celle qui correspond au point de la vision distincte le plus rapproché pour le moment. Ainsi, que dans un cas donné, l'œil à examiner soit accommodé pour une distance d'un pied, le degré de divergence devra être plus élevé que celui qui est fourni par une source lumineuse placée à un pied.

Comme l'état de l'accommodation varie à chaque instant, on conçoit que les conditions de l'éclairage par les rayons divergents doivent varier dans la même mesure. C'est ainsi que l'éclairage commencé *par des cercles de diffusion* au moment où l'œil est accommodé pour une distance relativement éloignée se transforme instantanément, à l'insu de l'observateur, en éclairage *par images lumineuses* au moment où l'œil s'accommode pour la vision la plus rapprochée. Cette transformation est d'autant plus fréquente que le patient est incité à faire des efforts d'accommodation par l'éclat de la flamme éclairante.

L'éclairage avec des rayons divergents est obtenu par divers procédés. On peut faire usage d'un miroir plan, en ayant le soin de disposer la lampe près du réflecteur, à une distance inférieure à la limite de la vision rapprochée du sujet.

On peut aussi employer un miroir convexe, ou, ce qui revient au même, une lentille sphérique biconvexe, étamée sur une de ses faces. Avec ce genre de miroir, les rayons parallèles, c'est-à-dire émanés d'un foyer situé à grande distance, sont réfléchis en divergence suivant des directions qui, prolongées, passeraient par le foyer principal du réflecteur. A mesure que la source lumineuse se rapproche, les rayons réfléchis deviennent de moins en moins divergents, et quand elle se trouve à une distance égale à la longueur focale du miroir, ils sont réfléchis suivant des directions parallèles.

Le miroir concave peut aussi concourir à cet éclairage ; disons même que c'est à lui que l'on a recours le plus habituellement dans la pratique, surtout en France. Les conditions qu'il doit réaliser pour fournir des rayons suffisamment divergents, sont faciles à déduire. Il faut que l'entre-croisement s'opère en un point situé au-devant de l'œil observé, à une distance inférieure à la limite rapprochée de la vision distincte de ce dernier.

c. Quel que soit le miroir auquel on ait recours, le moyen le plus simple pour obtenir le maximum de divergence, et par conséquent pour éclairer la surface la plus étendue de la rétine, consiste à interposer entre l'œil observé et le miroir une lentille biconvexe que l'on maintient devant la cornée, à une distance un peu supérieure à sa longueur focale. Cette lentille a la propriété de réunir en un point plus ou moins rapproché, mais toujours peu distant de son foyer principal, les rayons éclairants, qui viennent la traverser et qui, continuant leur marche, arrivent à l'œil en très-forte divergence. La figure suivante (*fig*. 7) reproduit la marche des rayons lumineux, que nous venons d'indiquer.

La lampe A, placée près de l'œil observé, envoie vers le miroir concave M, des rayons lumineux qui, réfléchis par lui, rencontrent sur leur trajet la lentille biconvexe L. Celle-ci modifie leur marche, les réunit en un point F, situé approximativement au niveau du point focal antérieur de l'appareil réfringent de l'œil observé. De là, ils se dirigent en forte divergence vers l'œil O, subissent une seconde réfraction qui les rend parallèles et arrivent sur la rétine où ils forment un cercle de diffusion, dont la section, représentée par la ligne SS′, est égale au diamètre de la pupille.

Quand ces conditions sont réalisées, la cornée du sujet est éclairée tout entière par un cercle lumineux, au centre duquel se trouve un petit point noir bien marqué, correspondant au petit trou cen-

tral, dont est percé le miroir. L'éclairage par les rayons divergents, à l'aide d'un miroir concave et d'une lentille biconvexe, est celui

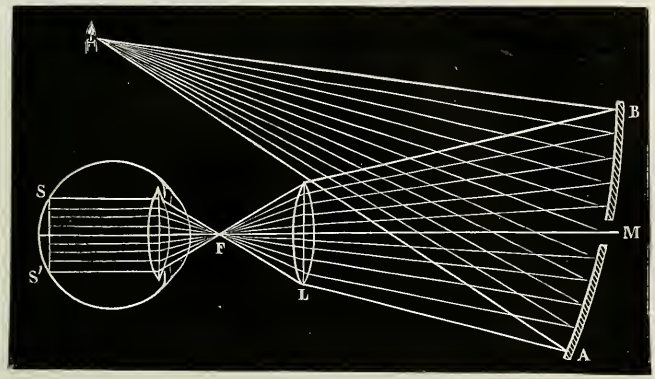

Fig. 7. — Marche des rayons lumineux pendant l'éclairage par le miroir concave et la lentille biconvexe.

que fournissent la plupart des instruments que nous avons entre les mains.

Dans ces divers modes d'éclairage, le degré d'ouverture de la

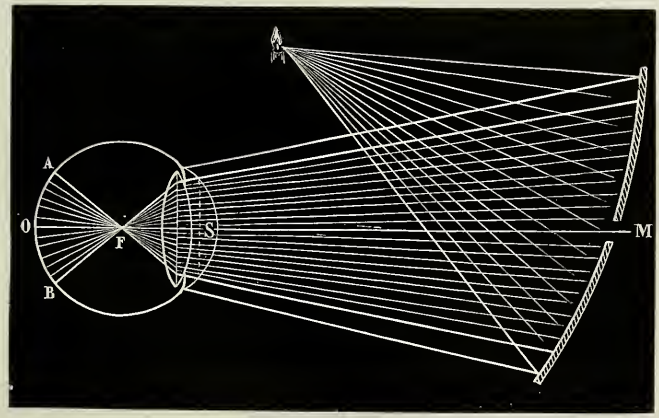

Fig. 8. — Influence de l'état de la pupille sur l'éclairage.

pupille exerce une grande influence sur l'étendue de la surface rétinienne éclairée, parce que la source lumineuse a toujours des dimensions telles que son image est plus grande que l'ouverture pupillaire. Dès lors, la section des faisceaux éclairants utilisés est toujours égale à la section du cercle de la pupille. Voilà pourquoi

la partie éclairée du fond de l'œil est ronde au lieu de représenter une image diffuse et agrandie de la flamme de la lampe. Les deux figures 8 et 9 ont pour but de traduire cette disposition.

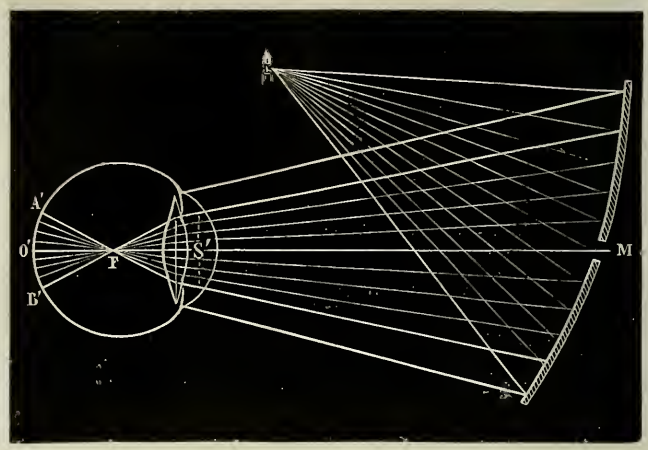

Fig. 9. — Influence de l'état de la pupille sur l'éclairage.

Dans l'œil O, les dimensions de la pupille ont été grandies outre mesure, de façon à livrer passage à une portion du cône lumineux total, représentée par la section S qui est égale à l'ouverture de la pupille. Dans l'œil O', au contraire, qui se rapproche des conditions réalisées pendant l'exploration ordinaire, la section utilisée du cône lumineux est représentée par la ligne S', plus petite que S. Comme l'étendue des surfaces éclairées est en raison directe de l'étendue de S et de S', l'arc rétinien AB sera nécessairement plus grand que l'arc A'B'.

ARTICLE II.

Des procédés employés pour voir distinctement le fond de l'œil.

On voit par ce qui précède, qu'il est possible d'éclairer le fond de l'œil de façons bien différentes. Toutes sont bonnes en elles-mêmes, puisqu'elles atteignent le but. Mais toutes ne sont pas commodes, et ne se prêtent pas à un égal degré aux exigences du problème qu'il s'agit de résoudre en ce moment.

Un point éclairé quelconque du fond de l'œil réagit comme

s'il était placé dans l'espace. Il envoie des rayons lumineux dans tous les sens. Ceux qui sont dirigés latéralement, en un point quelconque de la cavité oculaire, ou vers la face postérieure de l'iris, sont absorbés, ou réfléchis de nouveau. Dans tous les cas, ils ne peuvent fournir les éléments d'une image ophthalmoscopique. Il n'en est plus de même de tous ceux qui, dirigés d'arrière en avant, traversent le corps vitré et rencontrent la face postérieure du cristallin. Ceux-ci, qui forment un cône lumineux, ayant pour sommet chaque point éclairé, et pour base l'ouverture pupillaire, sortent de l'œil observé, et sont aptes à former une image, si leur direction, que nous allons déterminer, s'y prête.

Pour sortir de l'œil, ils traversent des milieux réfringents, dont la valeur peut être représentée par un système de lentilles, ou plus simplement par une lentille biconvexe. A ce titre, ainsi que nous l'avons déjà dit, on peut appliquer à l'appareil optique oculaire la relation des foyers conjugués, c'est-à-dire que les rayons qui sortent de l'œil le traversent d'arrière en avant, en suivant en sens inverse la même direction que les rayons émanés des objets extérieurs, pour lesquels il est adapté. Un œil quelconque, adapté pour voir distinctement un point M, situé à une distance quelconque, aura devant lui à la distance M l'image de sa rétine, si celle-ci est éclairée. Par conséquent, si l'œil fixe la source lumineuse, la réunion des rayons émergents se fera sur la source lumineuse même : si, au contraire, l'œil est adapté pour toute autre distance, le point de réunion ne se fera pas sur la source lumineuse, mais bien dans le plan, pour lequel il se trouve adapté. Ce plan peut être plus près ou plus loin ; il est à l'horizon, lorsque le regard est fixé sur un objet éloigné.

La direction suivant laquelle les rayons lumineux sortent de l'œil ne dépend donc pas de la direction qu'ont suivie les rayons éclairants, que ceux-ci soient convergents, divergents ou parallèles ; elle dépend exclusivement de l'état de la réfraction et de l'accommodation. L'état de l'accommodation est essentiellement variable. En en faisant abstraction, ce qu'il est toujours possible d'obtenir d'une façon suffisante avec l'atropine, il est clair que si l'œil est normal (emmétrope), les rayons émergents sortiront suivant des directions parallèles, et formeront un disque plus ou moins lumineux, dont la section sera déterminée par le diamètre de la pupille. Si l'œil est trop court, condition optique de l'hy-

permétrope, les mêmes rayons sortiront dans des directions divergentes. Enfin, si l'œil est trop long, condition optique de la

Fig. 10.

myopie, ils seront convergents, et se réuniront en un point marqué par la limite éloignée de la vision distincte du sujet.



Fig. 11.

Les figures 10, 11 et 12 représentent la marche des rayons lumineux dans ces trois cas particuliers.

Fig. 12.

D'après ces indications, il est facile de se rendre compte des modifications qu'apporterait le jeu de l'accommodation. Nous laissons au lecteur le soin de le déterminer.

Jusques alors il n'a été question que des rayons renvoyés par le point de la rétine qui correspond à l'axe optique principal, ou par un des points très-rapprochés de lui. Il en est de même pour les autres parties éclairées du fond de l'œil. Il se présente cependant dans la pratique quelques particularités, qui s'écartent de cette règle et la réduisent à sa juste valeur. Dans l'œil normal, dont l'accommodation est en jeu, il arrive que les rayons émanés de l'ora serrata sortent parallèles, tandis que ceux qui proviennent de la région de la *macula* sortent en divergence. Cette différence n'est pas très-marquée, il est vrai. Elle est due à ce que les rayons qui émanent des parties latérales subissent une déviation moins grande, soit parce qu'ils traversent l'appareil dioptrique sous des angles tels que leur déviation est inférieure à celle des rayons centraux, soit parce que les changements de courbure du cristallin pendant l'accommodation sont plus marqués au centre qu'à la périphérie. Cette différence devient plus sensible, lorsqu'on examine des yeux myopes. Ceux-ci doivent leur infirmité à l'existence d'un staphylôme, qui modifie nécessairement la marche des rayons lumineux de retour. Comme le fond du staphylôme, qui correspond à peu près au pôle postérieur du globe, est en arrière du plan focal, les rayons lumineux qui en émergent, ont une direction convergente, tandis que les rayons émanés des parties situées en dehors de lui pourront avoir une direction parallèle.

Au point où nous en sommes, il devient facile de déterminer les conditions dans lesquelles il sera possible de voir nettement le fond de l'œil avec le réflecteur, sans le concours d'aucun verre correcteur.

Les rayons lumineux émanés de chaque point éclairé de la rétine sont parallèles, divergents ou convergents : ils représentent un cylindre, ou un cône dont la base est égale au diamètre de la pupille, et dont l'axe de figure se confond avec l'axe du cône éclairant. Il est évident, dès lors, que la première condition pour y voir, c'est de se placer dans la direction des rayons éclairants et réfléchis.

Nous avons déjà dit qu'Helmholtz, le premier, l'avait réalisée en substituant à la lumière directe la lumière réfléchie ; mais le réflecteur d'Helmholtz, formé par une plaque de verre transparente, à surfaces parallèles, ne pouvait donner qu'un faible éclairage. On lui a substitué un réflecteur opaque que l'on a percé d'un trou central pour permettre à l'observateur de se placer sur le trajet des

rayons de retour. Telle est la signification du trou qui existe dans tous les ophthalmoscopes. Celui-ci est indispensable, à moins que l'image ne soit déviée par un prisme.

2. Mais il ne suffit pas de se placer sur le trajet des rayons émergents, il faut encore que ceux-ci aient une direction appropriée aux conditions de la vision distincte. Or notre œil, en le supposant normal, n'est apte à voir qu'avec des rayons parallèles ou divergents; par conséquent, pour que le fond de l'œil puisse être vu, il faut que les faisceaux qui en émergent soient parallèles ou divergents : sans cela, l'exploration au réflecteur permet seulement de constater qu'il est possible d'éclairer à volonté la cavité oculaire : on voit que celle-ci miroite, qu'elle offre l'aspect d'une surface rouge, mais on ne distingue rien.

Les conditions dans lesquelles ce mode d'examen sera possible peuvent être déterminées pour les diverses formes de l'œil. Elles sont importantes à connaître, parce que l'exploration au miroir seul rend de très-grands services dans la pratique.

a. Œil normal (*emmétrope*). — L'œil normal ne fournira jamais de rayons divergents. S'il est accommodé pour une distance limitée, les rayons sortiront en convergence : point de perception nette. S'il est adapté pour les grandes distances, ils sortiront en parallélisme. Dans ce cas seulement il est possible d'avoir une image droite d'une faible partie, il est vrai, du champ rétinien. Mais, que de difficultés à vaincre pour y arriver! Il faut que le malade ait son accommodation entièrement relâchée (condition de la vision distincte éloignée). Ceci est possible s'il est inattentif ou si l'on dirige son regard vers un objet éloigné. Mais il faut aussi, chez l'observateur, deux conditions réunies. D'abord, qu'il ait un œil normal, c'est-à-dire approprié à la vision par les rayons parallèles. S'il est myope ou hypermétrope, il n'y verra pas, à moins de ramener par un verre correcteur (concave s'il est myope, convexe s'il a une hypermétropie manifeste) sa propre vue aux conditions de la vision normale. En second lieu, il faut que son accommodation soit complétement relâchée, ce qui est bien difficile et presque contradictoire avec l'obligation de fixer son regard à une distance qui devra être très-courte. On ne peut en effet, tout en remplissant les conditions ci-dessus mentionnées, voir distinctement qu'en se rapprochant très-près du sujet. Pour peu qu'on s'éloigne, la lumière réfléchie se perd en quantité telle que la perception de l'image n'est plus possible faute d'un éclairage suffisant. Ajou-

tous aussi qu'à mesure que les yeux s'éloignent l'un de l'autre, l'angle visuel diminue au point d'empêcher une observation satisfaisante. Malgré ces conditions défectueuses, disons pourtant que le plus souvent on voit le fond de l'œil en se tenant à une distance de 3 à 5 centimètres. Pour que pareil résultat se produise, il faut bien que, contrairement à nos prévisions théoriques, l'accommodation soit relâchée de part et d'autre. Cet effet inattendu provient, sans aucun doute, de ce que l'observateur et l'observé ne sont éloignés l'un de l'autre que d'une distance inférieure à la limite de la vision distincte. Le jeu de l'accommodation élevée à sa plus haute puissance, se sentant insuffisant, rentre brusquement au repos.

b. Œil hypermétrope. — Dans ce cas, les rayons sortent en divergence, pourvu que l'hypermétropie soit manifeste, ce que l'on peut toujours obtenir en paralysant l'accommodation. Leur divergence est en rapport avec le degré de l'hypermétropie. Ici, les conditions sont excellentes pour obtenir avec le réflecteur l'image droite du fond de l'œil. Il n'est plus nécessaire que l'observateur ait une vue normale, que son accommodation soit au repos. Il suffit que la vision distincte soit possible avec le degré de divergence des rayons réfléchis. Ce mode d'exploration est certainement le moyen le plus sûr, le plus commode pour constater l'existence de l'hypermétropie.

c. Œil myope. — Chez le myope, les rayons réfléchis sortent nécessairement en convergence. Le degré de convergence est en rapport avec le degré de la myopie et l'état de l'accommodation; mais, quel qu'il soit, l'observateur ne peut les réunir sur sa rétine, à moins qu'il ne soit lui-même hypermétrope. Donc, ici, pas d'image droite possible. Mais, si l'œil observé est myope à un assez haut degré pour que la limite éloignée de sa vision distincte soit placée à 10, 15 ou 20 centimètres, par exemple, l'observateur pourra voir l'image aérienne. Celle-ci, nous le savons, est renversée et située dans le plan pour lequel l'œil est adapté au moment de l'observation. Supposons pour fixer les idées que l'œil soit adapté pour une distance de 10 centimètres, l'image de la rétine viendra se former en ce point. Mais les rayons, après leur entre-croisement, continueront leur route ; de convergents, ils deviendront divergents. Par conséquent, au delà du plan occupé par l'image, ils pourront être perçus par l'observateur, si celui-ci est placé à une distance appropriée pour sa propre vision distincte. Dans ce cas

particulier, il ne voit pas directement le fond de l'œil, mais bien son image aérienne renversée. Lorsque la myopie est moins élevée, l'image s'éloigne comme la limite de la vision elle-même. L'observateur ne peut plus la voir, à moins qu'il ne soit lui-même myope, sans s'éloigner au delà des limites requises pour un bon éclairage. Ainsi, s'il est vrai de dire d'une façon générale qu'avec le miroir on ne peut pas voir distinctement le fond de l'œil myope, il faut faire une exception pour les degrés élevés de myopie.

La même réserve doit être faite pour l'œil emmétrope, qui, au moment de l'observation, serait accommodé pour une très-courte distance. Dans ce cas encore, l'observateur aurait une image renversée du fond de l'œil. Mais cette image serait fugitive comme l'effort accommodatif.

d. Il résulte de ce qui précède que l'examen ophthalmoscopique au miroir seul n'est applicable qu'à un certain nombre de cas bien déterminés : les services qu'il rend, très-précieux par la facilité et la promptitude avec lesquelles on les obtient, ne sont pourtant que des services exceptionnels. Il fallait, pour généraliser l'emploi de l'ophthalmoscope, changer la marche des rayons lumineux émergents, et leur imprimer des directions divergentes en rapport avec les conditions de la vision distincte rapprochée.

On y est parvenu en interposant sur leur trajet soit une lentille concave, soit une lentille convexe. Cette adjonction peut être considérée comme la seconde condition fondamentale de l'exploration ophthalmoscopique. Elle atteint le but par des effets opposés : l'une, la lentille concave, rend directement les rayons divergents comme si l'œil était fortement hypermétrope. Elle permet d'avoir une image droite, virtuelle et grandie de l'œil; l'autre, la lentille convexe, exagère la convergence des rayons réfléchis, au point de les réunir à une petite distance de l'œil observé, comme dans les degrés élevés de myopie, et de permettre ainsi à l'observateur de voir l'image aérienne, réelle et renversée, qu'ils forment par leur rencontre.

A ces deux ordres d'effets optiques se rattachent deux procédés d'exploration qui, en raison de leur importance pratique, méritent d'être étudiés successivement.

1. **Procédé par l'image droite.** — Ce procédé consiste, ainsi que nous venons de le dire, à placer sur le trajet des rayons de retour, une lentille biconcave dont la puissance dispersive doit être telle

qu'elle imprime aux faisceaux lumineux une divergence appropriée aux conditions de la vision rapprochée distincte.

L'action de cette lentille devra nécessairement varier suivant les diverses directions qui résultent de la forme de l'œil observé et de l'état de l'accommodation.

Les rayons sortent-ils en état de parallélisme, comme il arrive quand l'œil observé est emmétrope et l'accommodation au repos, comment seront-ils appropriés à la vue de l'observateur, accommodée pour la vision rapprochée? Par une lentille n°s 6,8, 10 ou 12, puisque la théorie nous enseigne que les rayons parallèles acquièrent le degré de divergence qu'ils auraient s'ils provenaient d'un point situé à une distance égale à la longueur focale du verre employé, longueur représentée, on le sait, par son numéro respectif. Par conséquent, en employant les numéros 8, 10 ou 12, on verra aussi distinctement, aussi facilement, que s'il s'agissait de voir un objet situé à 8, 10 ou 12 pouces. La figure 13 a pour but de tra-

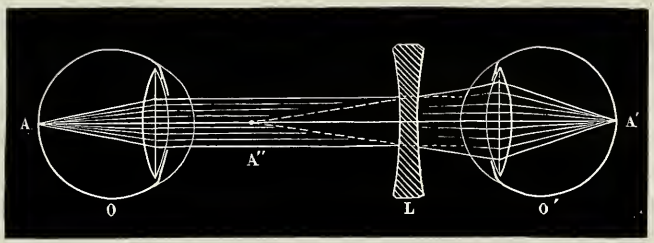

Fig. 13. — Marche des rayons lumineux dans le procédé par l'image droite.

duire cette marche des rayons lumineux. Le point éclairé A du fond de l'œil O envoie des rayons lumineux qui sortent dans des directions parallèles. Ils rencontrent la lentille dispersive L qui les rend divergents et aptes à se réunir en un point A' de la rétine de l'observateur. Celui-ci verra nécessairement en A'', foyer de la lentille L, l'image virtuelle de A. De même une surface éclairée de l'œil O, vue à travers la lentille L, aura son image virtuelle dans l'un des plans qui passent par A''. Cette image sera droite.

Si les rayons renvoyés par l'œil observé sortent en divergence, comme il arrive dans l'hypermétropie, la même lentille concave aura pour effet d'augmenter cette divergence, de la rendre évidemment plus grande que dans le cas précédent, et égale à celle

que présenteraient les rayons fournis par un point lumineux situé entre A″ et la lentille L. L'observateur, dans ce cas, devra accommoder pour une distance plus rapprochée. Si la divergence était trop grande, et conséquemment l'adaptation difficile et pénible, on y remédierait en prenant une lentille dispersive plus faible.

Si, au contraire, les rayons sortent en convergence, ce qui est le cas le plus habituel, le même degré de divergence pourra être aussi facilement obtenu qu'avec des rayons parallèles ; seulement il faudra un verre concave plus fort d'une quantité égale à l'action réfringente nécessaire pour ramener la convergence au parallelisme.

Il découle de ce qui précède que, dans l'exploration ophthalmoscopique avec le verre concave, l'image est toujours droite ; qu'elle est plus rapprochée de la lentille chez l'hypermétrope que chez l'emmétrope non accommodé, et plus rapprochée chez ce dernier que chez le myope ou l'emmétrope accommodé pour la vue rapprochée.

2. **Procédé par l'image renversée.** — Ce procédé consiste à placer sur le trajet des rayons de retour une lentille biconvexe, d'une puissance suffisante pour opérer l'entre-croisement des rayons et la formation d'une image réelle en un point assez rapproché de l'œil observé pour que l'observateur soit à même de la voir sans rien changer aux conditions de l'éclairage.

L'effet de cette lentille sera de même ordre dans tous les cas, c'est-à-dire qu'elle déterminera toujours, sauf de rares exceptions que nous allons indiquer, la formation d'une image aérienne renversée du fond de l'œil. Mais cette image variera dans son siége et ses dimensions, suivant la direction des rayons de retour. Ceux-ci, suivant les cas, peuvent être ou parallèles, ou divergents ou convergents.

a. Rayons parallèles. — Si les rayons sont parallèles, comme il arrive quand l'œil observé est emmétrope et l'accommodation au repos, l'image se fera exactement au foyer principal de la lentille. La figure 14 indique la marche des rayons lumineux dans ce cas particulier. Le point B du fond de l'œil O, convenablement éclairé, renvoie des rayons lumineux qui, dirigés parallèlement vers la lentille convergente L, viennent nécessairement se réunir au foyer F de cette lentille. Ils continuent ensuite leur marche vers l'œil O′. Si ce dernier est adapté pour la distance F, l'image du

point B viendra impressionner l'œil de l'observateur en B″. Ce qui est vrai pour un point l'est aussi pour tous les points éclairés de l'arc rétinien ABC. Celui-ci aura donc son image renversée dans le plan A′FC′, qui passe par le point F, et les faisceaux lumineux qui la

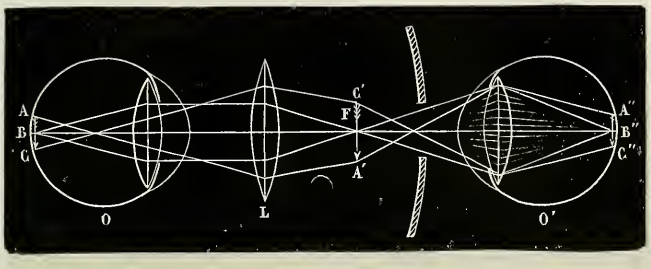

Fig. 14. — Marche des rayons parallèles dans le procédé par l'image renversée.

forment, et dont nous avons seulement indiqué la direction par un trait pour simplifier la figure, continueront leur marche vers l'œil de l'observateur pour se réunir sur sa rétine aux points A″,B″,C″. Par conséquent, toutes les fois que les choses seront disposées comme dans la figure précédente, la rétine de l'œil observé O aura son image réelle et renversée en F, et l'œil observateur O′ pourra la voir. Il se produit ici, les conditions optiques étant les mêmes, ce que l'on observe lorsqu'on fixe l'horizon à travers une lentille convexe. L'image des objets éloignés qu'embrasse le regard vient se peindre renversée au foyer de la lentille, et il suffit de se mettre à la distance de sa propre vision distincte pour la voir nettement.

b. Rayons divergents. — Si les rayons ont un certain degré de divergence, comme il arrive dans l'hypermétropie, la lentille biconvexe les rendra encore convergents, de façon à produire une image ; mais celle-ci sera située au delà du foyer principal de la lentille et ses dimensions seront changées.

Si la divergence est forte, comme il arrive dans les hauts degrés d'hypermétropie, mais surtout dans l'aphakie (conditions de l'opéré de cataracte), l'entre-croisement des rayons lumineux, et par conséquent la formation de l'image, deviendra impossible toutes les fois que le degré de divergence égalera celui que possèdent les rayons fournis par une source lumineuse située au foyer de la lentille. A plus forte raison, s'il le surpasse. La figure 15 traduit la marche des rayons dans ce cas. Le point A de l'œil O renvoie

des rayons lumineux qui ont une divergence égale à celle des rayons émanés du point F, foyer supposé de la lentille. Dès lors, ils affectent, après avoir traversé la lentille L, des directions parallèles.

Avec un degré de divergence moins élevé que dans le cas pré-

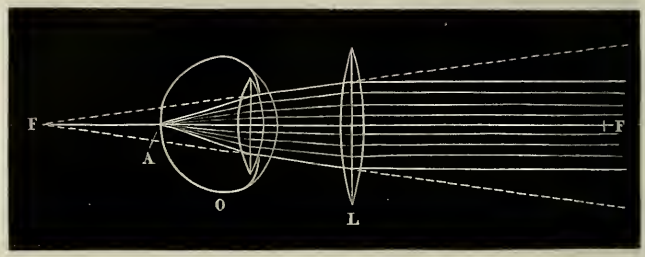

Fig. 15. — Marche des rayons divergents dans le procédé par l'image renversée.

cédent, l'observation n'est guère possible encore, bien que l'image se forme, parce qu'elle est trop loin du foyer de la lentille ; elle n'a plus assez d'éclat, et puis surtout, elle obligerait l'observateur à s'éloigner du patient plus que ne le comporte l'éclairage. On comprend aisément que le moyen de remédier à cet état défectueux consiste à augmenter la puissance réfringente de la lentille.

Nous en déduisons cette règle pratique : toutes les fois que l'on aura à examiner un hypermétrope, et, à plus forte raison, un opéré de cataracte par le procédé de l'image renversée, il faudra employer une lentille d'un foyer plus court que pour l'œil normal.

c. Rayons convergents. — Le plus souvent, les rayons sortent en convergence, nous le savons. Il en est ainsi quand l'œil observé est emmétrope et accommodé pour la vision rapprochée, et, à plus forte raison, quand l'œil est myope. Dans cette dernière condition, les rayons émergents se réunissent dans l'espace sans le concours de verre collecteur, et forment une image ; mais le plan qu'occupe cette image peut passer par tous les points qui mesurent l'étendue de la vision distincte. On sait que pour l'œil normal (emmétrope) la vision distincte s'étend de 15 à 20 centimètres jusqu'à l'horizon, et pour le myope, de 10 centimètres environ à la limite supérieure marquée par le degré de l'amétropie.

Dans la figure 16, l'arc rétinien, indiqué par la flèche AB, aura son image en F, F′, F″, suivant que l'œil sera accommodé pour

l'une de ces trois distances. Cette image grandit en raison de son éloignement : plus elle sera grande, moins elle sera éclairée, puisque la même somme de rayons lumineux se répartira sur une surface de plus en plus grande. L'image la plus rapprochée, qui passe par le point F sera située à une distance minimum de 12 centimètres,

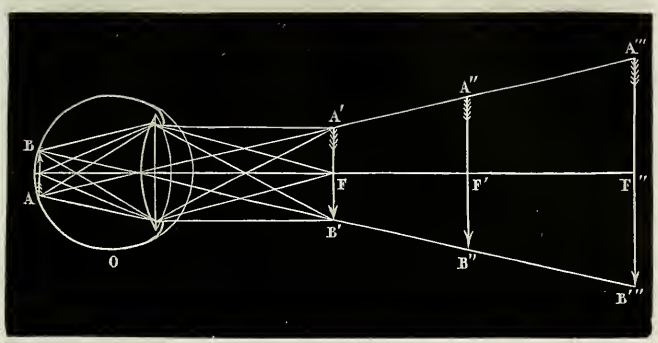

Fig. 16. — Marche des rayons convergents dans le procédé par l'image renversée.

parce que c'est à cette distance qu'est fixée la limite moyenne de la vision distincte rapprochée pour l'œil normal; pour la viser, l'observateur sera obligé de se placer lui-même à une distance minimum de 12 centimètres de l'image, c'est-à-dire à 24 centimètres de l'œil observé. A cette distance inférieure à la réalité, l'éclairage commence à devenir insuffisant : par conséquent, à moins que ce ne soit pendant un effort d'accommodation, la lentille biconvexe sera toujours nécessaire pour examiner l'œil emmétrope. Nous avons établi qu'il n'en est plus de même pour le myope, soit dans les hauts degrés de myopie, soit dans les myopies moyennes pendant la mise en jeu de l'accommodation. Disons donc en résumé : chez l'emmétrope et le myope, à moins que l'œil ne soit accommodé pour une très-courte distance ou qu'il ne soit très-fortement myope, l'image aérienne, telle qu'elle tend à se former par l'action du système réfringent de l'œil, ne peut être utilisée pour l'exploration ophthalmoscopique. Le concours de la lentille biconvexe est indispensable : elle a pour effet d'opérer l'entre-croisement des rayons lumineux, et par conséquent la formation de l'image en un point situé en deçà de son foyer. Nous avons reproduit dans la figure 17 la marche et la déviation des faisceaux lumineux. L'arc rétinien AB de l'œil O, accommodé pour la distance D,

aurait son image A'B' dans un plan passant par D. Par l'interposition de la lentille L, les faisceaux sont déviés de façon à fournir une image plus petite A''B'', située entre la lentille et son point focal F. L'image sera d'autant plus éloignée du point focal et d'au-

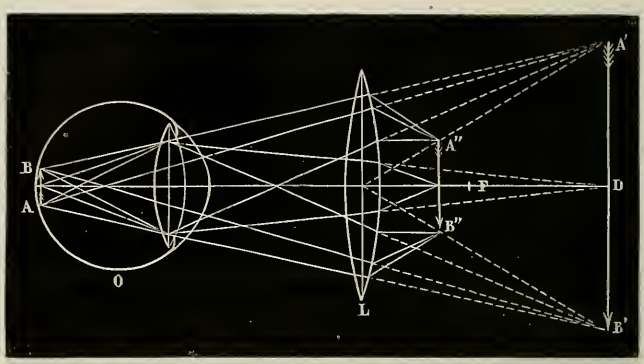

Fig. 17. — Marche des rayons convergents déviés par l'interposition d'une lentille biconvexe.

tant plus petite que la convergence sera plus grande. Il en résulte que chez les myopes, l'image du fond de l'œil doit être plus petite qu'à l'état normal, et que, pour conserver les mêmes rapports de grandeur, il est indispensable d'employer une lentille moins convergente.

L'image A''B'' ainsi rapprochée et fixée pourra dès lors être utilisée si, par le choix de la lentille, on la met à la portée de la vue de l'observateur sans que celui-ci ait besoin de s'éloigner au delà des limites exigées pour un bon éclairage.

Plus la lentille biconvexe sera puissante, plus l'image déterminée par elle sera rapprochée de sa surface et plus aussi elle sera petite et lumineuse. On voit ainsi combien il serait inexact de comparer, comme on l'a fait, l'effet de la lentille biconvexe employée en ophthalmoscopie, à l'effet de cette même lentille employée comme loupe. Ici, elle grossit les objets placés en deçà de son foyer ; là, elle fixe l'image indéterminée produite par l'œil, et la ramène approximativement dans son plan focal ; mais, en la rapprochant, elle la diminue d'étendue, et cette diminution est en raison directe de sa puissance convergente. Par conséquent, plus la lentille sera puissante, c'est-à-dire aura un numéro élevé, plus l'image sera petite et lumineuse, et réciproquement, si l'on

veut obtenir une image aussi grande que possible, on devra choisir une lentille d'un foyer aussi long que possible ; seulement, pour compenser le défaut de lumière qui en est la conséquence, il sera bon d'augmenter l'intensité de la source lumineuse.

On peut résumer la discussion qui précède dans la proposition suivante : Dans le *procédé par l'image renversée*, l'image de l'œil observé se fixe au foyer de la lentille biconvexe, si les rayons qui en émergent arrivent en parallélisme, c'est-à-dire s'il est normal et adapté pour l'infini ; l'image se fera entre le foyer et la lentille, si les rayons suivent des directions convergentes, comme il arrive chez le myope ou chez l'emmétrope accommodé pour une distance déterminée ; l'image se fera au delà du foyer, si les rayons sortent en divergeant, comme il arrive dans l'œil hypermétrope. Enfin elle ne se produira pas, si le degré de divergence est égal ou supérieur à celui qui existe pour les rayons lumineux fournis par une source placée au foyer de la lentille employée. Dans ces cas, il est nécessaire pour avoir une image d'employer une lentille plus puissante.

3. **De l'influence de l'état de la vision de l'observateur sur l'observation ophthalmoscopique.** — Nous avons admis implicitement jusqu'alors que l'observateur avait une vue normale, une accommodation intacte, qui lui permît de voir distinctement et sans efforts à une distance de 15 à 20 centimètres, l'image aérienne *déterminée* par la lentille.

S'il en est autrement, c'est-à-dire s'il est myope, hypermétrope ou presbyte, les conditions changent. L'image ne sera vue qu'autant qu'elle sera placée à la portée de chacun dans ces cas particuliers. Par conséquent le myope devra se rapprocher; l'hypermétrope et le presbyte, au contraire, s'éloigner, ce qui ne peut se faire sans rapprocher ou éloigner le réflecteur. Le rapprocher n'a pas grand inconvénient, mais l'éloigner nuit considérablement à l'éclairage, dont l'intensité est en raison inverse du carré de la distance. Pour obvier à ces inconvénients, il est utile toujours, indispensable souvent, de corriger ces défauts de la vision par des verres appropriés. Pour le myope, ce sera le verre concave ; pour l'hypermétrope et le presbyte, le verre convexe, qui leur permettront de voir distinctement à la même distance que l'œil normal. Dans ce but, on peut faire usage des lunettes dont on a l'habitude pour voir de près. Mais ces lunettes s'agencent mal avec le miroir. Il est beaucoup plus commode, et cet usage a prévalu,

de placer le verre correcteur dans un encastrement dont est pourvue la face non taillée du réflecteur.

4. **De l'étendue du fond de l'œil accessible à l'exploration ophthalmoscopique.** — Elle est nécessairement limitée, dans tous les cas, à l'étendue qu'il est possible d'éclairer dans une direction donnée. Nous avons vu que l'éclairage bien dirigé pouvait fournir un cercle lumineux de diffusion sensiblement égal au cercle pupillaire. La partie de la rétine accessible à un moment donné sera donc tout au plus égale au diamètre de la pupille; elle sera d'autant moins étendue que la divergence des rayons incidents sera moins forte.

En changeant la direction du cône lumineux éclairant, on change nécessairement la surface éclairée. Par conséquent, en suivant un certain ordre dans la direction de l'éclairage, on peut avoir successivement l'image des diverses régions de la rétine. Il est certain que plus cette direction s'éloigne de l'axe antéro-postérieur du globe oculaire, moins les images sont nettes; elles cesseront d'être appréciables au degré d'inclinaison pour lequel l'œil ne peut plus voir distinctement les objets extérieurs. On comprend ainsi pourquoi il n'est jamais possible de voir la partie antérieure de la cavité oculaire, et pourquoi il est nécessaire, pour explorer les parties accessibles, de les faire passer successivement sous le champ de l'ophthalmoscope.

5. **Grossissement obtenu dans l'exploration ophthalmoscopique.** — Si l'on en excepte les hauts degrés de myopie, l'image ophthalmoscopique obtenue avec le miroir, seul ou combiné à une lentille dispersive, est droite et virtuelle; elle est au contraire renversée et réelle, si l'on fait usage d'une lentille collective. L'image droite est plus grande que l'image renversée.

a. Avec l'image droite, la grandeur de l'image est en rapport avec le degré de divergence des rayons émergents, comme s'il s'agissait d'une observation à la loupe. Il suffit de se rappeler la théorie de cet instrument ou de faire l'expérience avec une lentille biconvexe quelconque pour comprendre ce que nous résumons ici sous forme de proposition : plus la divergence des rayons est faible, plus l'image est grande et éclairée. Dans ces conditions, le grossissement correspond, suivant Helmholtz, à 24 diamètres. Plus cette divergence est forte, au contraire, plus l'image est petite, et aussi, moins elle est éclairée.

Pour l'œil myope, les rayons de retour étant plus convergents que dans l'œil emmétrope, la même lentille dispersive les rendra

moins divergents et fournira, par conséquent, une image plus grande et mieux éclairée. Cette différence est assez marquée pour permettre de reconnaître, avec un peu d'habitude, l'existence et même le degré de la myopie.

Pour l'hypermétropie, ce sera évidemment le contraire. Toutefois, il importe de faire remarquer que dans tous les cas l'image paraît très-grande quand on se tient très-près de l'œil observé; elle peut être telle que la papille remplisse à elle seule tout le champ d'exploration. Ceci résulte de ce que la vision n'est plus nette, de ce qu'il se produit des cercles de diffusion, dès qu'on se tient, pour observer, en deçà des limites rapprochées de la vision distincte. Aussi cet agrandissement disparaît-il lorsque l'on s'éloigne assez pour voir distinctement. Et c'est alors qu'on peut vérifier ce fait, que l'image de l'œil hypermétrope est plus petite que celle d'un œil myope et même d'un œil emmétrope.

b. Avec l'image renversée, la grandeur de l'image est en raison inverse de la puissance réfringente de l'œil observé et de la lentille employée. La distance à laquelle est placée cette dernière exerce encore une certaine influence; plus on l'éloigne de l'œil, plus on diminue l'action réfringente de ce dernier, et, par conséquent, plus l'image doit grandir. Toutefois on peut faire abstraction de cette condition parce que la position de la lentille est réglée par l'éclairage. Nous avons établi qu'elle doit être maintenue à une distance un peu supérieure à sa longueur focale.

Enfin l'image varie légèrement aussi avec la position des parties que l'on examine; plus elles sont rapprochées du centre optique, plus elles paraîtront grandes.

Lorsque, par exception, l'image aérienne se forme en un point assez rapproché pour être vue sans le secours de la lentille, l'image sera plus grande que dans les cas ordinaires; elle sera d'autant plus grande que le sujet sera relativement moins myope.

L'image renversée du fond de l'œil, mise à la portée visuelle de l'observateur peut être grossie par une seconde lentille. C'est ce qu'a fait Ruete, en plaçant à deux pouces de l'œil observé une première lentille d'un pouce et demi, et une seconde de trois pouces de foyer, à quatre pouces de la première. Cette dernière était destinée à grandir l'image fournie par l'œil myope.

6. **De l'éclat de l'image ophthalmoscopique.** — Plus l'image est lumineuse, plus l'exploration est facile, et mieux aussi les moindres détails sont exactement appréciés. L'éclat de l'image ophthalmo-

scopique est une source fréquente d'illusions et d'erreurs de diagnostic de la part de ceux qui n'ont pas encore une expérience suffisante. Si, pour une raison quelconque, on voit chez un premier malade mieux que chez un second, si l'on distingue avec plus de netteté les contours de la papille, le tracé des vaisseaux de second ordre, etc., on sera tout naturellement conduit à attribuer cette différence à des différences dans l'état des parties, quand elle a sa raison d'être dans l'état de l'éclairage. De là ces diagnostics basés sur l'aspect, le nombre et le volume des vaisseaux de la rétine ou de la choroïde : un observateur novice y verra facilement des signes de congestion ou d'inflammation, quand la plupart du temps le mal réel réside dans un trouble quelconque de l'état dioptrique de l'organe. Cette observation générale trouvera fréquemment son application par la suite.

L'éclat de l'image ophthalmoscopique dépend de trois conditions principales :

a. D'abord de l'intensité de la source lumineuse. Il est évident que, plus celle-ci est grande au photomètre, toutes conditions égales d'ailleurs, plus l'image aura d'éclat. Toutefois, la nature de la lumière employée joue un rôle important, parce qu'elle exerce une influence sur la couleur du fond de l'œil. Le gaz a un pouvoir photométrique plus élevé que l'huile et même que le pétrole, l'image qu'il fournit doit avoir plus d'éclat ; mais, par la nature de ses rayons lumineux, il donne une image décolorée, beaucoup plus pâle, qui éblouit sans éclairer. La lumière électrique, la lumière de Drummond, la lumière solaire, qui sont très-péniblement supportées par l'œil, produisent des effets analogues et à un degré plus élevé. A tous égards, l'éclairage à l'huile est encore le meilleur, et la lampe capable de fournir le plus de lumière devra être préférée.

b. L'éclat de l'image dépend aussi de l'étendue de la surface éclairée. Plus celle-ci est grande, plus la quantité de lumière extériorée de l'œil est considérable ; cette étendue est en rapport direct, nous l'avons établi, avec les dimensions de la pupille.

c. La quantité de rayons lumineux émergents varie considérablement, suivant l'état organique des membranes profondes. Avec la même source lumineuse , la même ouverture pupillaire , elle sera très-différente selon que l'œil est peu ou fortement pigmenté, que les membranes intra-oculaires sont saines ou malades. Un œil brun, richement pigmenté, donnera une image

sombre, estompée sur fond noir ou ardoisé ; un œil blond produira une image claire et comme noyée dans une éclatante auréole. Et de même, avec un œil sain, on aura une image dans laquelle les vaisseaux rétiniens de premier ordre seuls seront vus distinctement. Avec un œil atteint d'atrophie choroïdienne, au contraire, la sclérotique, qui réfléchit fortement la lumière, étant à découvert au niveau des surfaces atrophiées, les vaisseaux de deuxième et même de troisième ordre deviendront facilement apparents.

Enfin l'éclat de l'image est aussi subordonné au degré de transparence des milieux réfringents ou de leurs surfaces de séparation. Le fond de l'œil est vu avec beaucoup plus de netteté chez les jeunes gens que chez les vieillards. Au déclin de la vie, le cristallin réfléchit une plus grande quantité de lumière, il prend vers son centre une teinte jaune ambré très-marquée ; le corps vitré se trouble, la pupille se rétrécit : toutes conditions qui, ajoutées au défaut de fixité dans le regard, rendent l'examen ophthalmoscopique beaucoup plus difficile.

CHAPITRE III

DES DIFFÉRENTS OPHTHALMOSCOPES.

Tout instrument qui remplit les conditions optiques indispensables pour voir nettement le fond de la cavité oculaire, représente un ophthalmoscope. Nous avons montré que ces conditions peuvent être obtenues de façons bien différentes, tant au point de vue de l'éclairage que de la détermination de l'image droite ou renversée, virtuelle ou réelle du fond de l'œil. On conçoit dès lors que de nombreuses variétés d'ophthalmoscopes aient pu être proposés ou appliqués. Il est juste d'ajouter que l'ignorance ou le désir immodéré d'attacher son nom à quelque innovation sans importance, en a considérablement grossi la liste. Énumérer et surtout décrire tous les ophthalmoscopes connus et inconnus, serait une entreprise aussi longue que stérile. C'est en partie pour y échapper que nous avons examiné longuement dans ce qui précède, les conditions théoriques d'éclairage, de formation et de perfectionnement d'images, qui peuvent se présenter. Avec cette théorie, le lecteur pourra facile-

ment, un ophthalmoscope étant donné, en discuter et en apprécier les avantages et les inconvénients. On nous demande souvent : Quel est le meilleur ophthalmoscope ? Tous sont bons, puisqu'ils remplissent le but, mais seulement un peu plus ou un peu moins commodes : nous faisons abstraction ici des exigences de la démonstration et des avantages spéciaux attribués à l'observation binoculaire. L'étendue des services qu'on peut en attendre est surtout déterminée par l'habitude que l'on en a. Par conséquent, il importe beaucoup moins à l'élève de choisir tel ou tel instrument, que de s'exercer au maniement de celui qu'il possède.

Les ophthalmoscopes se partagent en deux groupes : les ophthalmoscopes mobiles et les ophthalmoscopes fixes.

ARTICLE PREMIER.

Ophthalmoscopes mobiles.

On désigne sous ce nom ceux dans lesquels le réflecteur et la lentille sont complétement indépendants l'un de l'autre.

1. **Ophthalmoscope de Helmholtz.** — L'ophthalmoscope de Helmholtz n'est pas usité ; mais nous croyons satisfaire à un sentiment bien légitime en faisant connaître l'instrument à l'aide duquel le problème de l'éclairage intra-oculaire fut pratiquement résolu.

Le réflecteur de Helmholtz se compose de trois plaques de verre, planes et superposées dans le but d'augmenter l'intensité de l'éclairage. Ces plaques sont enchâssées dans l'une des parois d'une boîte ayant la forme d'un prisme triangulaire rectangle. Elles représentent l'hypoténuse de ce triangle. La plus petite face de la boîte, qui forme avec les plaques un angle de 56 degrés, est percée d'un trou et adaptée à un manche, sur lequel le prisme peut pivoter dans tous les sens. Au voisinage du trou ci-dessus mentionné, il existe une coque destinée à être appliquée devant l'œil de l'observateur. On peut interposer entre ce dernier et les plaques du réflecteur un écran mobile dans lequel sont adaptés des verres concaves de divers foyers.

Pour se servir de l'ophthalmoscope de Helmholtz, on place une lampe devant les plaques réfléchissantes. La lumière, déviée en partie par ces dernières, est projetée dans l'œil observé. Si, dans ces conditions, l'observateur regarde à travers le réflecteur

en ayant soin de se rapprocher autant que possible du patient, il constatera que la pupille présente une coloration rouge. En interposant alors un verre concave, il parviendra à voir distinctement une partie du fond de l'œil, égale en étendue à l'image renversée de la lampe. On recherche par tâtonnement quel est le verre concave qui fournit l'image la plus nette.

2. **Ophthalmoscopes à réflecteur concave.** — Ruete est le premier qui ait employé le réflecteur concave. Son miroir est en acier poli, mais il peut être également en verre argenté ; il a un diamètre de 4 centimètres environ; il est percé à son centre d'un trou à bords tranchants de 3 à 4 millimètres de diamètre. Il porte sur son bord un pas de vis sur lequel s'adapte un petit manche arrondi. Plusieurs imitateurs ont augmenté ou diminué la longueur focale du miroir. Desmares a substitué au trou central deux trous marginaux qui ne sont propres qu'à augmenter sans avantage les difficultés de l'exploration. Stellwag de Carion a fait disposer derrière le miroir un écran circulaire mobile. Dans cet écran sont enchâssés des verres concaves et des verres convexes, destinés à corriger, s'il y a lieu, la vue de l'observateur. Cette dernière disposition, utile en elle-même, a pourtant plusieurs inconvénients. Les verres correcteurs placés dans le disque sont nécessairement petits, ils se salissent vite, se nettoient difficilement ; d'autre part, ils servent rarement, puisqu'ils ne sont destinés qu'à remédier aux degrés déjà élevés de myopie, d'hypermétropie et de presbytie. Comme cet appendice, inutile le plus souvent, est lourd pour les vis qui le supportent, celles-ci se détériorent vite et mettent dans l'impossibilité de le maintenir dans une position fixe quelconque : en résumé, grâce à ce perfectionnement, l'ophthalmoscope perd de sa solidité et de sa simplicité sans grand avantage.

D'autres réflecteurs concaves portent à leur face postérieure, ce qui vaut mieux, soit une griffe, soit un encastrement, destiné à recevoir les verres correcteurs qui sont indépendants de l'ophthalmoscope. On les adapte quand il y a lieu.

L'ophthalmoscope adopté par le ministre de la guerre, et mis en France à la disposition des médecins militaires, diffère peu de celui de Stellwag de Carion. Il se compose d'un miroir concave en verre argenté de 7 pouces (19 centimètres) de foyer. Ce miroir, percé d'un trou central, est monté à l'aide d'un pas de vis sur un manche arrondi en ivoire, d'une longueur suffisante pour être bien en main. Derrière le réflecteur est fixé le disque mobile dont il vient d'être

question Au réflecteur est adjointe une lentille biconvexe de deux pouces et quart, destinée à l'examen par le procédé de l'image renversée, qui est, ainsi que nous l'avons dit, le procédé usuel. Le tout est renfermé dans un petit écrin. Ce petit appareil n'est pas irréprochable : il est muni d'un disque peu utile, et dont les deux verres concaves, de trop petit diamètre, rendent l'exploration à l'image droite, sinon impossible, du moins très-incomplète. Enfin, la lentille biconvexe a une monture qui ne la protége pas contre le frottement des corps étrangers, ce qui fait qu'elle est promptement rayée et hors de service. Ajoutons enfin que l'écran rigide, qui figure très-bien dans un arsenal de chirurgie, n'est pas très-commode pour le clinicien, qui ne doit jamais s'en séparer s'il désire faire de rapides progrès en ophthalmoscopie.

Pour obvier à ces petits inconvénients, je conseille depuis longtemps un petit ophthalmoscope de poche composé : 1° d'un réflecteur concave de 7 pouces (19 centimètres) de foyer, en verre argenté, monté sur le manche ordinaire et muni à sa face postérieure d'un encastrement destiné à recevoir les verres appropriés ; 2° d'une lentille biconvexe n° 2 $\frac{1}{4}$ munie d'une monture suffisamment haute pour la protéger contre tout frottement; 3° d'une petite collection de trois verres convexes et de trois verres concaves dont les numéros sont choisis pour répondre aux exigences principales de l'exploration ophthalmoscopique et aussi pour constater la myopie et l'hypermétropie. Les numéros qui nous ont paru les plus convenables sont les suivants : verres positifs, 3 $\frac{1}{2}$, 8, 16; verres négatifs, 8, 12, 16. Le verre convexe 3 $\frac{1}{2}$ est destiné à l'exploration par l'image renversée, quand on a besoin d'un grossissement plus considérable. Ces divers objets sont réunis dans un petit portefeuille très-portatif.

3. **Ophthalmoscope binoculaire de Giraud-Teulon.** — Cet instrument a pour but de permettre l'exploration ophthalmoscopique avec les deux yeux à la fois. L'auteur lui attribue les avantages suivants : les deux yeux fonctionnant simultanément ont plus de chances qu'un seul de rencontrer un des points de l'image ophthalmoscopique. Dès qu'un des yeux a rencontré un de ces points, l'autre s'y fixe instantanément et comme automatiquement, et, par ce concours des deux axes visuels, l'image ophthalmoscopique fusionnée prend une position fixe dans l'espace qui entraîne avec elle un degré harmonique d'accommodation.

L'observation binoculaire aurait encore d'autres avantages plus importants. Les éléments du fond de l'œil ont trois dimensions : leur image offre donc aussi ces trois dimensions. En la regardant avec un seul œil, la dimension qui mesure l'épaisseur ou la profondeur disparaît : l'image se présente en projection. C'est un dessin, et non plus l'image d'un objet. La vision binoculaire fournit au sensorium l'impression distincte des trois dimensions : d'où la sensation du relief, et la notion des divers plans qu'occupent les parties constitutives de l'image. Grâce à la vision binoculaire, on obtient la perception de la forme des éléments du fond de l'œil, leur position relative, et même leur degré de dureté ou de mollesse. C'est ainsi qu'on apprécie facilement la distance qui sépare la membrane limitante antérieure de la rétine, de sa couche vasculaire ; celle-ci, de la choroïde. C'est ainsi encore que la papille optique et les diverses altérations siégeant soit dans la papille, soit dans la rétine, soit dans la choroïde, se voient du premier coup, avec leur forme, leur siége, leurs niveaux respectifs, leurs rapports, etc.

Avec l'ophthalmoscope ordinaire, on peut aussi arriver à cette finesse d'observation, mais ce n'est qu'au prix d'une longue habitude, d'une sorte d'éducation préalable de la vision monoculaire, empruntant à diverses conditions extrinsèques les éléments de son jugement. Avec les deux yeux, le jugement surgit en quelque sorte de lui-même. Dans cet ordre d'idées, Robert Carter nous paraît avoir bien marqué l'avantage particulier de la vision binoculaire, en lui attribuant le mérite de réduire au minimum la difficulté d'interpréter ce que l'on voit à l'ophthalmoscope.

Knapp, de Heidelberg, attribue en outre à l'ophthalmoscope binoculaire la faculté de faire voir en entier le globe oculaire observé, transporté comme un globe du cristal le plus pur en avant de la lentille, et présentant à la fois dans leurs rapports exacts le périmètre de la sphère oculaire, l'iris, les membranes internes, et tout corps opaque situé à une distance quelconque des surfaces, ou des milieux réfringents. On obtient ce singulier effet, en choisissant pour l'examen une lentille biconvexe d'un court foyer, un pouce trois quarts par exemple, et en l'éloignant pendant l'observation jusqu'à trois pouces environ de l'œil observé.

Nous avons insisté quelque peu sur les avantages fondamentaux de l'ophthalmoscope de Giraud-Teulon, parce que son emploi est encore trop peu répandus, surtout en France. Il est vrai qu'il a bien aussi quelques inconvénients. Il est relativement d'un prix élevé ;

il est d'un entretien difficile ; il est lourd à la main ; il exige, pour maintenir une concordance indispensable entre l'accommodation et la convergence des axes visuels, une connaissance théorique de l'instrument, qui sera difficilement le partage du plus grand nombre.

Pour arriver à faire voir l'image ophthalmoscopique avec les deux yeux à la fois, il fallait, de toute nécessité, que les faisceaux émergents de l'œil observé fussent partagés, puis déviés plusieurs fois de façon à parvenir aux yeux suivant des directions telles que le fusionnement de leurs images pût s'opérer comme dans le stéréoscope. Voici par quelle ingénieuse combinaison l'auteur a triomphé de ces difficultés.

Soient deux rhomboèdres MNPQ, M'NP'Q' réunis par un de leurs angles N derrière le réflecteur ; soit, d'un autre côté, l'image ophthalmoscopique formée par la lentille C. Le point A, qui fait partie de cette image, envoie, vers la surface NP du rhomboèdre gauche, un faisceau lumineux marqué par la ligne AB. Ce faisceau a une direction telle qu'il y subira une réflexion totale, se dirigera ensuite vers la surface MQ, où il sera totalement réfléchi de nouveau dans la direction CD. A ce point, l'œil de l'observateur recevra ce faisceau et verra le point A suivant le prolongement de la ligne CD, c'est-à-dire en A'. Un autre faisceau lumineux AB', émané de A, suivra la même marche, et si l'observateur a un œil en D et l'autre en D', il verra en A' et en A'' deux images du point A. Il fallait fusionner, sans fatigue pour les yeux, ces deux images en une seule. Pour y arriver, l'inventeur a placé sur le trajet de chacun des faisceaux déviés CD, C'D', un prisme à base tournée en dehors. Le rayon CD subit une déviation qui le rapproche de la base du prisme et qui lui imprime la direction DE. Dès lors l'œil placé en E verra le point A' suivant le prolongement de la ligne ED, c'est-à-dire en A. La même déviation opérée de l'autre côté conduit à voir les deux images A'A'' en A, et l'observateur dès lors ne perçoit plus qu'une seule image du point A.

Les deux rhomboèdres dont il vient d'être question sont situés derrière le miroir, le trou central de ce dernier correspond à leur point de contact N. Les prismes sont fixés derrière les rhomboèdres. Le rapport de ces différentes pièces est clairement indiqué dans la figure 18.

Pour obvier à la différence qui existe dans l'écartement des yeux, il était indispensable de pouvoir varier la situation ou l'effet

des rhomboèdres. Cette difficulté a été vaincue de plusieurs manières : d'abord en inclinant les faces externes des rhomboèdres sous un angle supérieur à 45°, ensuite en leur ajoutant des



Fig. 18. — Ophthalmoscope binoculaire de Giraud-Teulon.

prismes de puissance variable. Le procédé adopté déjà depuis plusieurs années et perfectionné tout récemment par Nachet, est beaucoup plus simple. Chacun des rhomboèdres est partagé en deux moitiés qui peuvent s'écarter ou se rapprocher à l'aide d'une vis à effets contraires. Dans ce mouvement, le prisme suit la moitié externe du rhomboèdre auquel il est fixé. L'observateur peut ainsi très-aisément trouver le degré d'écartement qui lui convient. Avec cette combinaison, l'intervalle qui existe entre les deux moi-

tiés du rhomboèdre étant toujours très-petit, la déviation qui en résulte dans la marche des rayons lumineux peut être négligée. Ce perfectionnement n'est pas le seul : dans l'origine, le miroir ne pouvait être incliné que suivant un axe horizontal, ce qui obligeait à placer la source lumineuse au-dessus de la tête du malade; aujourd'hui il peut être incliné dans tous les sens. Enfin le poids du corps de l'instrument a été beaucoup allégé et le manche remplacé par une sorte de fourche ; autant de modifications heureuses qui mettent l'instrument mieux en main et aident beaucoup à diriger l'éclairage.

4. **Ophthalmoscope de Laurence.** — John Zacharie Laurence, de Londres, a eu l'idée de faire construire un ophthalmoscope qui permît à deux observateurs de voir simultanément. Pour y arriver, il ajoute à l'ophthalmoscope ordinaire une lame de verre à faces planes et parallèles. Cette lame est disposée sous une inclinaison de 45°, sur le trajet des rayons renvoyés par l'œil observé et au delà de leur point de rencontre.

Elle a pour effet de dédoubler l'image ophthalmoscopique : l'une, formée par les faisceaux lumineux non déviés, est perçue par l'œil, qui regarde à travers le trou du réflecteur ; l'autre, formée par les rayons réfléchis sur la plaque de verre, peut être vue par un second observateur, placé dans une direction qu'il est facile de déterminer par les lois de la réflexion. Il est hors de doute que ces deux images, étant formées par la même quantité de lumière que l'image unique de l'ophthalmoscope ordinaire, auront l'une et l'autre moins d'éclat, et nécessiteront pour être utilisées, une obscurité plus complète. La figure 19 est destinée à reproduire la marche des rayons lumineux dans l'ophthalmoscope de Laurence. Le point A de l'œil observé vient, suivant les lois précédemment établies, former son image en A′. Les rayons lumineux, poursuivant leur marche, rencontrent la plaque de verre MM′. Là ils se dédoublent : les uns vont en divergeant vers l'observateur O, qui perçoit l'image réelle A′ ; les autres se réfléchissent vers l'observateur O′. Celui-ci perçoit en A″ une seconde image qui est virtuelle. On sait que c'est par un artifice analogue que sont produites dans nos féeries ces apparitions spectrales, si propres à frapper l'imagination.

Giraud-Teulon, enchérissant encore sur Laurence, a conseillé à un troisième observateur de se placer sur le trajet des faisceaux lumineux, qui rencontrent le réflecteur en dehors du trou cen-

tral. Ces faisceaux se réfléchissent suivant une direction facile à déterminer. Là, se trouvent les éléments d'une troisième image. Mais elle est moins lumineuse encore que les deux précédentes, et par conséquent elle ne pourrait être vue que

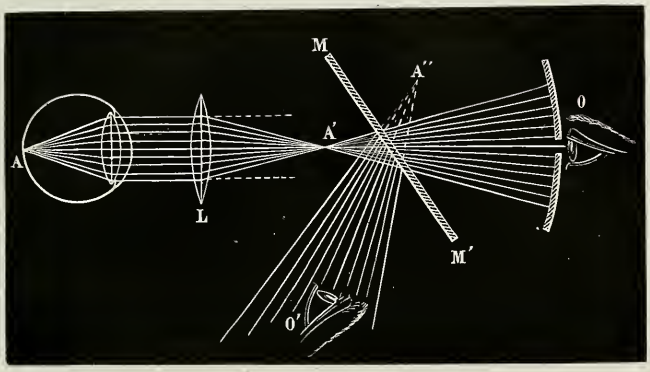

Fig. 19.

dans un milieu plus obscur encore. Ce sont là d'ingénieuses applications d'optique, mais elles ont pour principal mérite de satisfaire la curiosité scientifique et ne sont d'aucun secours dans la pratique. Aussi ne les avons-nous mentionnées que pour familiariser avec toutes les combinaisons qui peuvent dériver des lois de la réflexion et de la réfraction, lois qu'il importe tant d'avoir toujours présentes à l'esprit, lorsqu'il s'agit d'instrumentation ophthalmoscopique.

Par d'autres combinaisons du même ordre, on a construit des appareils à l'aide desquels l'œil gauche peut observer l'œil droit, et réciproquement, ou bien encore chaque œil peut s'observer lui-même. Le principe de ces appareils, qui portent le nom d'*auto-ophthalmoscope*, avait été déjà mentionné par Helmholtz qui indiqua que, par une combinaison de miroirs réflecteurs, facile à trouver, il était possible d'étendre son nouveau procédé d'exploration à l'examen d'un œil par l'autre sur le même individu. Coccius a présenté en 1862 au congrès ophthalmologique de Paris un auto-ophthalmoscope, qui permet à l'œil de s'observer lui-même. Giraud-Teulon, Heyman, de Dresde, et Zehender, de Berne, ont aussi fait connaître à peu près à la même époque (1863) une autre combinaison destinée à remplir le même but. Nous renvoyons pour la description de ces appareils plus ingénieux qu'utiles au tome troisième

du Traité de Mackensie (p. 50) et aux *Annales d'oculistique* (année 1863, t. I, p. 34).

ARTICLE II.

Ophthalmoscopes fixes.

La principale difficulté à vaincre dans le maniement de l'ophthalmoscope réside dans la nécessité de maintenir sur le même axe et dans le même rapport, le réflecteur et la lentille. Pour l'éluder, on a songé de bonne heure à fixer ces deux éléments sur un support commun. Cette disposition représente la condition fondamentale de l'ophthalmoscope fixe. Celui-ci possède un certain nombre d'avantages. Il donne une image plus éclatante, il permet, dès le premier exercice, de faire voir très-nettement le fond de l'œil aux plus inexpérimentés, de développer chez eux la confiance, ce qui ne paraîtra pas un mince avantage à quiconque sait combien le novice déçu est prompt à se décourager et même à mettre en suspicion la valeur de la méthode. Est-ce erreur ou médisance d'avancer que les essais avortés de tous ceux qui, habitués à enseigner aux autres, n'ont pas su ou n'ont pas voulu redevenir élèves en temps opportun, ont été jusques alors parmi nous l'un des principaux obstacles à la vulgarisation de l'ophthalmoscopie? A côté de ces avantages, les ophthalmoscopes fixes ont des inconvénients : ils nécessitent souvent la dilatation artificielle de la pupille, ils réclament une grande immobilité du patient, une direction déterminée du regard ; conditions bien difficiles à réaliser chez le vieillard et chez les amblyopes. Ils éblouissent, surtout si l'on fait usage des mydriatiques; ils fatiguent les malades, parce que l'examen porte pendant un temps plus long sur la même partie du fond de l'œil ; enfin, ils rendent l'exploration successive de toute la cavité beaucoup plus longue et partant plus difficile. Tout bien considéré, les ophthalmoscopes fixes sont des instruments excellents, indispensables pour les démonstrations, fort utiles lorsqu'il s'agit de se prononcer sur l'existence où la nature de quelque altération peu appréciable. Mais, en dehors de ces circonstances exceptionnelles l'instrument le plus simple, le meilleur, est sans contredit l'ophthalmoscope mobile auquel on est habitué.

1. **Ophthalmoscope de Ruete.** — Cet instrument est aujourd'hui peu usité : nous le mentionnons parce qu'il peut être considéré

comme le type de plusieurs autres ophthalmoscopes fixes décorés du nom des inventeurs au second degré.

Il se compose d'un miroir concave de 10 pouces (27 centimètres) de foyer, adapté à un support sur lequel il peut se mouvoir dans le sens horizontal et dans le sens vertical. Le support est muni d'une tringle horizontale sur laquelle sont disposées deux lentilles convexes ou une seule lentille concave, montées sur des tiges munies de coulisseaux qui glissent le long de la tringle, et permettent de les rapprocher ou de les éloigner.

2. **Ophthalmoscope de Von Hasner.** — Von Hasner a disposé sur un axe commun le réflecteur et la lentille, en les plaçant l'un et l'autre aux deux extrémités de deux tubes métalliques engaînants. L'extrémité libre du tube externe est tournée du côté de l'observateur ; elle est coupée obliquement pour livrer passage aux rayons fournis par la source lumineuse, et munie d'un miroir concave de 7 pouces (19 centimètres) de foyer qui pivote sur un de ses axes. Le tube interne est pourvu à son extrémité libre, qui est dirigée vers l'œil observé, d'un pas de vis destiné à recevoir une lentille biconvexe de deux pouces (54 millimètres) de foyer. Les deux tubes se meuvent l'un sur l'autre au moyen d'une vis, et une échelle graduée permet d'apprécier à chaque instant la distance du miroir à la lentille, distance qui atteint 8 pouces (22 centimètres) au maximum. L'instrument se tient à la main pendant l'exploration.

3. **Ophthalmoscope de Liebreich.** — Cet instrument n'est autre que celui de Von Hasner, auquel on a fait subir quelques modifications qui le rendent plus propre aux démonstrations et à une observation délicate. Le miroir et la lentille sont également fixés aux extrémités de deux tubes noircis à l'intérieur, mobiles l'un sur l'autre à l'aide d'une vis de rappel, et munis d'une échelle graduée en millimètres, destinée à évaluer l'écartement.

Un premier et important perfectionnement a eu pour but de fixer l'appareil à la table sur laquelle est placée la source lumineuse. A cet effet, les tubes engaînants sont adaptés sur un support muni à son extrémité inférieure d'une mâchoire en cuivre.

Le support se compose lui-même de deux tubes engaînants en cuivre, qui se meuvent l'un sur l'autre à l'aide d'une crémaillère, ce qui permet d'élever ou d'abaisser l'instrument à volonté.

Une seconde modification apportée à l'ophthalmoscope de Von Hasner est représentée par une tige pourvue d'un appui frontal. Cette tige glisse librement sur le tube qui supporte la lentille : elle

fournit au sujet un point d'appui fixe qui aide beaucoup à conserver à l'œil une bonne direction.

Une troisième, fort utile, est représentée par une petite tige formée de plusieurs pièces articulées, et terminée par un bouton métallique ; elle est destinée à fixer le regard vers un point quelconque du champ visuel. Cette tige est adaptée au tube de l'ophthalmoscope à peu de distance du miroir. Enfin, deux petits écrans métalliques maintiennent dans l'ombre la face de l'observateur et celle du patient.

4. **Ophthalmoscope de Follin et Nachet.** — Cet instrument diffère peu de celui de Liebreich. L'appui frontal a été remplacé par une mentonnière. Cette substitution est un progrès : nous n'en dirons pas autant de la suppression des deux petits écrans, qui oblige à en avoir un fixé sur la lampe. Enfin la lentille est devenue mobile sur

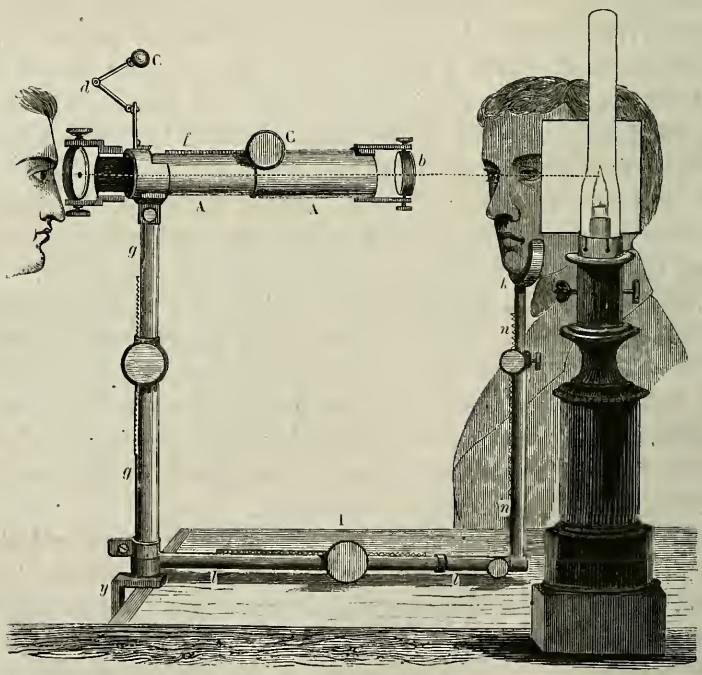

Fig. 20 — Ophthalmoscope fixe de Follin et Nachet.

l'un de ses axes, ce qui permet de se débarrasser des images qui se forment à sa surface. Nous donnons ici, d'après Follin (*fig.* 20), le dessin et la description de l'instrument ainsi perfectionné. Il se compose de deux tubes de cuivre A, A, qui se meuvent l'un sur

l'autre à l'aide d'une crémaillère *f* et d'un piston à engrenage C. A l'extrémité libre de l'un de ces tubes est disposé un miroir concave de 25 centimètres de foyer, mobile autour de l'un de ses diamètres, et susceptible de prendre diverses inclinaisons. A l'extrémité libre de l'autre est placée une lentille biconvexe *b*. Par le jeu de la crémaillère, le miroir et la lentille peuvent être éloignés ou rapprochés l'un de l'autre. L'intérieur des tubes est noirci et garni de diaphragmes. Ils peuvent tourner sur leur axe de façon à permettre l'éclairage dans toutes les directions. Ces deux tubes, qui forment comme le corps de l'appareil, sont supportés par une tige *gg*, que l'on peut élever ou abaisser à l'aide d'une crémaillère, et qui est fixée par un étau *y* à une table I. De la partie inférieure de cette tige verticale, part une tige horizontale *ll*, qui en supporte une troisième verticale *mm*, terminée par une plaque concave *k* sur laquelle le patient pose le menton. Sur le corps de l'instrument est adaptée une tige mobile articulée *d*, terminée par une boule C, qui sert de point de mire. Enfin, à la partie supérieure de la tige verticale qui supporte le corps de l'instrument, se trouve une articulation en genou destinée à le rendre mobile dans tous les sens.

5. **Ophthalmoscope de Galezowski.** — Cet instrument se compose de deux tubes rentrants, comme celui de Von Hasner. L'extrémité libre du tube pourvu de la lentille convexe est disposée pour s'adapter exactement sur la région orbitaire du malade et former une petite chambre noire autour de l'œil. Son bord est garni d'un bourrelet élastique. A une distance constante de 2 pouces 1/4 (6 centimètres) est fixée une lentille biconvexe n° 2 ^{1}. L'extrémité libre du tube oculaire est munie d'un réflecteur concave à court foyer. Une petite tige articulée est ajoutée à l'appareil, comme dans le modèle Liebreich.

En introduisant ces modifications, Galezowski a eu pour but : d'abord de placer la lentille biconvexe à une distance fixe de l'œil, ce qui dispense de passer du temps à se mettre au point ; ensuite d'avoir un appareil qui porte avec lui sa chambre noire et permet de faire des explorations dans un milieu éclairé quelconque. L'instrument de Galezowski est d'un maniement commode ; on apprend vite à s'en servir, et il est le seul qui permette de faire bien et rapidement des examens au lit du malade. Cet avantage spécial, joint à la propriété, qu'il partage avec tous les ophthalmoscopes fixes, de faire voir d'emblée aux élèves, le rend précieux au clinicien. Toute-

fois, au point de vue particulier de la démonstration, sa mobilité est un défaut qui me fait donner la préférence à celui de Follin et Nachet.

L'ophthalmoscope binoculaire mobile de Giraud-Teulon a été aussi disposé en ophthalmoscope fixe, à l'aide d'une monture analogue à celle des précédents.

ARTICLE III.

Ophthalmo-microscope.

Dans le but d'obtenir des images ophthalmoscopiques considérablement grandies, et qui permissent de voir des altérations très-délicates, on a eu depuis longtemps la pensée d'examiner l'image ophthalmoscopique comme on examine un corps éclairé par transparence sur la tablette d'un microscope. La théorie indiquait qu'il suffisait de placer l'extrémité objective d'un microscope derrière le trou central du réflecteur. Coccius fit construire un appareil de ce genre. Depuis lors Giraud-Teulon a tenté de nouveaux essais. L'expérience réussit, en ce sens que l'on parvint à obtenir un grossissement de 60 à 80 diamètres. Mais ce que l'on gagnait en dimensions était perdu et au delà en netteté. L'image ainsi grandie est constamment floue. Giraud-Teulon attribue cette imperfection à ce que l'image ophthalmoscopique est la représentation d'objets à trois dimensions. Ne serait-elle pas plutôt un effet de l'aberration, que l'on ne parvient pas à corriger dans la construction des lunettes qui donnent un fort grossissement. Quoi qu'il en soit, les essais d'ophthalmo-microscopie n'ont pas encore atteint le but, ni permis d'observer des altérations imperceptibles à l'ophthalmoscope ordinaire. Ajoutons d'ailleurs que le grossissement obtenu par le procédé de l'image droite suffit aux besoins de la pratique dans l'immense majorité des cas.

ARTICLE IV.

Ophthalmoscope micrométrique.

La faculté de mesurer exactement chacun des éléments de l'image ophthalmoscopique représenterait un perfectionnement dont il est facile de saisir la portée. Déterminer par un certain nombre de mensurations bien faites le diamètre de la papille optique, des

vaisseaux rétiniens, la grandeur des taches pathologiques, serait d'un grand secours pour marquer les limites encore si indécises de l'état physiologique, et suivre de plus près l'évolution des altérations organiques, etc. Malheureusement les essais tentés jusqu'alors n'ont abouti à aucun résultat sérieux. Liebreich a doté son ophthalmoscope fixe d'un micromètre consistant simplement en une lame de verre transparente, divisée au diamant en petits carrés d'une étendue déterminée. Cette lame est placée dans le tube de l'appareil, perpendiculairement à son axe, et dans le plan que doit occuper l'image. Elle a l'inconvénient de réfléchir une certaine quantité des faisceaux constitutifs de l'image, de diminuer ainsi son éclat, de rendre ses contours moins nets, et par conséquent moins propres à se prêter à une mensuration. Pour remédier à cet inconvénient, d'autres observateurs ont substitué à cette plaque deux pointes métalliques susceptibles d'être rapprochées ou éloignées à volonté, à l'aide d'une vis de rappel. Nous avons fait nous-même quelques essais après tant d'autres; ils n'ont pas mieux réussi. Au lieu de placer un micromètre dans le tube de l'ophthalmoscope, nous avons dévié l'image avec un prisme à réflexion totale, de façon à la projeter sur un papier blanc divisé, à l'encre, en petits carrés de dimensions déterminées. Ce procédé de mensuration paraît simple, rapide; il permet, en outre, de dessiner sur le papier l'image ophthalmoscopique, comme on le fait à la chambre claire. Mais les résultats ont été peu encourageants, et il nous est arrivé souvent, tout en prenant les plus grandes précautions, d'obtenir des dimensions différentes pour la même papille, mesurée plusieurs fois. Nous ne croyons pas à la valeur absolue des renseignements fournis par la mensuration micrométrique. Dès lors, ils ne peuvent servir de base à une démonstration mathématique.

On conçoit aisément qu'il en soit ainsi, si l'on réfléchit aux conditions multiples qui sont de nature à modifier les dimensions de l'image. Celle-ci varie suivant le numéro de la lentille employée et suivant la distance de cette lentille à l'œil observé. Ces deux conditions peuvent être réglées assez sûrement, mais il en est une troisième beaucoup plus difficile, et qui consiste à obtenir un état toujours identique de l'accommodation. Si celle-ci change, la direction des rayons change aussi, et, par conséquent, les dimensions de l'image. La fixation du regard vers un objet éloigné, de même que l'atropine, ne réalisent qu'incomplétement le but. Quoi qu'il en soit, la réunion de ces trois conditions n'est pas impossible; mais si elle as-

sure un bon résultat pour l'œil normal ou emmétrope, elle devient insuffisante quand l'œil est myope, hypermétrope ou astigmate, quand le degré d'amétropie varie, puisque ces diverses conditions optiques modifient la direction des rayons émergents. La détermination préalable de la nature et du degré de l'état amétropique contribuerait, il est vrai, à atténuer l'erreur ; mais comment la pratiquer sur les yeux atteints d'un affaiblissement considérable de l'acuité visuelle ? Cela devient bien difficile, et cependant c'est alors qu'il serait surtout précieux de mesurer rigoureusement.

ARTICLE V

Photographie ophthalmoscopique.

L'intérêt qui s'attache à la reproduction exacte de l'image ophthalmoscopique s'est aussi affirmée par de nombreuses tentatives faites à l'aide de la photographie.

Liebreich, l'un des premiers, an nonça à l'Institut qu'il avait photographié le fond de l'œil, en adaptant l'objectif d'une petite chambre noire derrière le trou d'un miroir métallique concave et à court foyer. Le fond de la chambre noire pouvait s'éloigner ou se rapprocher à volonté, ce qui permettait de projeter exactement l'image sur la plaque sensible dont elle était pourvue. Depuis lors le même problème, très-réalisable, assez simple même au point de vue optique, a été étudié sans aucun succès. On trouve dans les *Annales d'oculistique* (t. LIII, p. 172), la reproduction et la description de l'un des derniers appareils imaginés à cet effet. L'auteur, Rosebruch, prétend être parvenu à photographier l'œil du chat. Mais les épreuves, au dire des personnes auxquelles elles ont été soumises, laissent beaucoup à désirer au point de vue de la netteté. Ce qu'il y a de certain, c'est que cette dernière tentative n'a pas eu plus de succès que les autres. Nous croyons même pouvoir dire que l'on n'obtiendra rien de satisfaisant dans cette voie. La couleur jaune-orange du fond de l'œil est celle qui vient le moins bien en photographie. Il faut beaucoup de temps et beaucoup de lumière pour obtenir un résultat même médiocre. Ainsi que l'a compris Rosebruch, la lumière solaire devient indispensable. Mais cet éclairage est très-difficilement supporté par l'œil qui ne garde pas l'immobilité indispensable à la netteté de l'épreuve. Chez les amaurotiques le même écueil n'existe plus, puisque la rétine

est torpide; mais chacun sait que la faculté de direction et de fixation du regard disparaît avec la faculté visuelle elle-même. D'ailleurs il ne faudrait pas s'exagérer l'importance qui s'attache à la photographie du fond de l'œil. On pourrait avoir ainsi des reproductions exactes de la papille, des vaisseaux, etc.; la question de volume et de rapports serait résolue. Mais il resterait encore la question de couleurs, qui est si importante pour le diagnostic. En résumé, après avoir longuement étudié et expérimenté, au moment de faire notre atlas, ces divers procédés destinés à donner plus de vérité à l'image ophthalmoscopique, nous avons acquis la conviction que leurs produits ne valaient pas l'approximation fournie par le crayon d'un dessinateur habile, et bien dirigé.

CHAPITRE IV

DES RÈGLES A SUIVRE PENDANT L'EXAMEN OPHTHALMOSCOPIQUE.

Elles sont relatives à l'éclairage, à la direction de l'œil observé, à la position de l'observateur et à la marche générale de l'exploration méthodique. L'ophthalmoscope mobile représentant l'instrument usuel par excellence, nous aurons principalement en vue son emploi dans ce chapitre.

ARTICLE PREMIER

Éclairage.

La lumière du jour est insuffisante; il est nécessaire d'avoir recours à une source artificielle spéciale. Celle-ci peut être un faisceau de lumière solaire introduit dans une chambre noire, un bec de gaz, une lampe, ou même une simple bougie. Le choix est loin d'être indifférent; il doit être fondé sur les deux considérations suivantes : fatiguer le moins possible l'œil observé, et obtenir les images les plus nettes et les plus richement colorées. On s'est beaucoup préoccupé dans le principe des fâcheux effets exercés sur l'œil par la vive lumière du réflecteur, on a parlé d'amblyopies, on a même cité des exemples d'amaurose passagère. Ces faits, propagés peut-être un peu légèrement aux débuts de l'ophthalmoscope, n'ont point été confirmés, si l'on en excepte toutefois les malades atteints d'affections aiguës. Jæger rapporte qu'il a observé, spécialement dans les affections

inflammatoires de la rétine, une aggravation marquée de la maladie, et quelquefois même une cécité complète pendant ou immédiatement après l'examen. De tels accidents doivent être bien rares. Mais il suffit qu'ils aient été signalés par un observateur aussi attentif pour imposer une grande réserve et recommander de ne recourir à l'ophthalmoscope dans ces cas qu'au moment où l'hypéresthésie rétinienne est calmée, et de ne faire que de très-courtes explorations. Le malade, d'ailleurs, n'en supporterait pas d'autres. En dehors de ces cas particuliers, l'examen au miroir est inoffensif. Tout se borne à un léger éblouissement, analogue à celui qui se produit lorsqu'on passe d'un milieu peu éclairé dans un milieu bien lumineux, et à une certaine excitation réflexe de la sécrétion lacrymale. Cette immunité provient de ce que l'iris se contracte pour ne livrer passage qu'à la somme de faisceaux lumineux que la rétine peut supporter. De ce fait résulte l'obligation de ne dilater la pupille par l'atropine qu'autant que cela est nécessaire ou qu'il existe une anesthésie de la rétine. S'exercer au maniement de l'ophthalmoscope sur un œil sain, soumis à l'atropine, pourrait avoir de sérieux inconvénients, dont le moindre serait de ne pas permettre une exploration tant soit peu prolongée.

Pour protéger plus complétement l'œil observé contre l'action de la lumière, Follin et Janssen ont proposé de placer devant la source lumineuse une sorte d'écran en verre bleu-cobalt, destiné à intercepter le jaune et le rouge qui sont, dans le spectre, les couleurs les plus fatigantes pour la vue. Cette précaution, qui atteint sûrement son but, peut être utilisée dans certains cas d'hypéresthésie rétinienne ou d'éclairage trop intense ; mais son usage n'a point prévalu dans la pratique, parce qu'on peut s'en passer sans crainte, et aussi parce que, de la sorte, les images ophthalmoscopiques perdent beaucoup de leur éclat et de leur netteté. De Argilagos a proposé, dans le même but, l'emploi d'une lentille en verre d'urane, à teinte verte très-claire. Il avait choisi l'urane, non-seulement à cause de sa fluorescence, mais encore en raison de ses propriétés athermanes.

Diverses considérations doivent intervenir dans le choix du mode d'éclairage. La lumière solaire éclaire bien ; mais il est difficile et souvent impossible de l'obtenir. Il faut en outre une installation toute spéciale, une chambre noire, un volet percé d'un petit trou et muni d'un héliostat. D'autre part, la lumière solaire est relativement peu riche en rayons jaunes, elle donne au fond de l'œil une

coloration terne, d'un gris rougeâtre. Pour ces motifs, la lampe est préférable. La lampe à gaz fournit une lumière vive ; mais elle a le même inconvénient que la lumière solaire : avec elle, les images sont ternes, sans grand éclat. On l'emploie fréquemment néanmoins, surtout dans les centres de démonstration, parce qu'elle est d'un maniement très-commode. L'huile et le pétrole donnent cet éclat jaune-orangé qui fournit les images les meilleures. Comme l'éclairage au pétrole est le moins facilement supporté, on donne habituellement la préférence à l'huile, brûlée dans une lampe Carcel d'un fort calibre. Il est possible, quand on a l'habitude de l'ophthalmoscope, d'employer simplement une bougie ; mais alors la faiblesse de l'éclairage nuit notablement à la netteté de l'image, ce qui représente une condition très-défavorable pour les débutants, et même pour tout le monde, s'il s'agit d'une observation délicate. Le complément d'un bon éclairage réside dans un milieu suffisamment obscur. On sait que, dans les expériences d'optique, la chambre noire est une condition essentielle pour obtenir des images bien nettes. Il en est de même en ophthalmoscopie. Il est vrai que plusieurs ophthalmoscopes sont construits de telle sorte que l'image est placée dans un tube qui la protége contre l'action directe de la lumière diffuse. Hors ces cas, il est très-utile sinon indispensable d'observer dans un milieu obscur. Nous ne saurions trop mettre en défiance contre l'exemple de quelques praticiens qui affectent de se passer d'obscurité, et de se contenter de la lueur douteuse d'une allumette.

La place de la source lumineuse varie selon l'instrument que l'on emploie. Avec l'ophthalmoscope fixe, on la dispose très-près du miroir ; avec l'ophthalmoscope mobile ordinaire, à côté et un peu en arrière du patient, de telle façon que la face de ce dernier soit dans l'ombre. La flamme de la lampe doit être, autant que possible, à la hauteur de l'œil observé.

ARTICLE II

État de l'œil observé.

L'œil à examiner est dirigé vers l'observateur. Pour être plus maître de la direction du regard, on fait fixer un objet rapproché, placé dans le voisinage. Les ophthalmoscopes fixes portent, à cet effet, nous l'avons dit, une petite boule métallique brillante, adap-

tée à l'extrémité d'une tige articulée qui permet de la placer dans toutes les directions. A défaut de ce point de mire, on a conseillé de placer derrière la tête de l'observateur un tableau divisé en casiers numérotés, sur lesquels on dirige l'œil. Ces précautions ne sont pas indispensables et les oreilles de l'observateur représentent des points de mire suffisamment précis. L'œil observé fixant l'oreille du côté correspondant est dans une bonne direction : œil gauche, oreille gauche ; œil droit, oreille droite. Il est clair que cette direction, très-favorable pour mettre en vue la papille optique qui est, comme nous allons le dire, le point de départ de l'observation ophthalmoscopique, devra varier lorsqu'il faudra examiner successivement les différentes parties du fond de l'œil. Si l'on veut voir au-dessus de la papille, on devra diriger l'œil plus haut, et réciproquement. Pour imprimer au regard une direction appropriée, il suffira de se rappeler que le point central de la partie éclairée correspond toujours à l'extrémité d'une ligne qui, menée du centre du réflecteur, passe par le centre de la pupille. Aussi, pour examiner le pôle postérieur du globe auquel correspond la *macula*, faut-il diriger l'axe visuel du malade directement vers l'axe du miroir, ce que l'on obtient en lui recommandant de fixer la flamme de la lampe.

L'état de la pupille sera réglé, d'une part par la nécessité d'obtenir un bon éclairage, lequel est évidemment en rapport avec le degré de dilatation de l'iris, d'autre part, par le désir d'épargner au malade une lumière trop vive et surtout de ne pas le priver pendant plusieurs jours de l'usage de son œil. L'appréciation de ces deux conditions servira de guide pour déterminer les cas dans lesquels il sera utile de faire usage de l'atropine ; nous ne mentionnerons ici que les plus fréquents. Les yeux myopes ont rarement besoin d'une dilatation artificielle de la pupille. Les yeux bruns la réclament plus souvent que les autres. Plus la choroïde est richement pigmentée, moins il y a de lumière renvoyée, moins il y a de crainte d'éblouissement, par conséquent, plus il est opportun, toutes conditions égales d'ailleurs, de recourir à la dilatation. Lorsqu'on se propose d'examiner spécialement la région de la *macula*, il est utile de paralyser l'iris, parce que, en dirigeant l'éclairage vers cette partie qui est la plus sensible de la rétine, on provoque d'énergiques mouvements réflexes, qui rétrécissent la pupille et rendent l'observation d'autant plus difficile, que, dans cette position, les reflets de la cornée sont à leur maximum d'effet et devien-

nent très-gênants. Mais, pour ne pas fatiguer l'œil, il est nécessaire que l'exploration soit rapide.

La dilatation de la pupille est aussi nécessaire quand il s'agit d'étudier quelque altération siégeant vers l'équateur du globe ou dans un plan plus rapproché de l'iris. Sans une large pupille, il serait impossible de découvrir ces régions. Cette indication trouve surtout sa réalisation dans les cas de décollement de la rétine.

Les états pathologiques qui altèrent la transparence des surfaces ou des milieux réfringents, qu'ils siégent dans la cornée, l'appareil cristallinien ou le corps vitré, réclament aussi l'atropine. Il faut évidemment une plus grande somme de faisceaux lumineux pour arriver à l'éclairage habituel, toutes les fois qu'une certaine quantité est neutralisée au passage.

Le mode d'éclairage exerce une grande influence sur les contractions réflexes de l'iris ; si, pour une raison quelconque, on est conduit à employer un éclairage très-intense, on fera bien d'employer l'atropine, mais l'exploration devra être très-courte.

Enfin on doit aussi tenir compte de l'âge du sujet. Pendant la jeunesse, la pupille est relativement large et les milieux très-transparents : au fur et à mesure que la vieillesse arrive, le cristallin devient moins limpide, la pupille plus étroite, le regard beaucoup moins fixe, l'accommodation moins puissante, la rétine moins impressionnable : toutes conditions qui rendent l'emploi de l'atropine moins gênant et plus utile.

ARTICLE III.

Attitude de l'observateur.

Il doit se placer vis-à-vis du malade, à une distance de 25 à 35 centimètres, la tête droite et un peu plus élevée que celle de ce dernier. D'un coup d'œil rapide, il doit relever d'abord la situation de la lampe et la direction de l'œil observé. Le réflecteur est alors placé, le manche dirigé en bas, devant l'œil avec lequel on a l'habitude d'observer. Son bord supérieur est solidement appuyé contre l'arcade sourcilière, pour lui assurer plus de fixité. Son axe est incliné vers la lumière d'une quantité que l'expérience seule conduit à déterminer rapidement, et qui doit être telle que le cône réfléchi illumine la totalité de l'œil à examiner. Le miroir sera maintenu autant que possible immobile. Les changements de direction seront exécu-

tés avec lenteur. Mieux vaut, au début des études, maintenir le réflecteur immobile sur l'arcade sourcilière, et les obtenir par des mouvements appropriés à la tête. La valeur de cette recommandation est fondée sur la nécessité d'éviter, autant que possible, d'éblouir le patient. Celui-ci supportera bien mieux un éclairage intense mais fixe, qu'une lumière faible qui flotte incessamment devant la rétine. La main correspondant à l'œil qui observe est la mieux appropriée pour tenir le miroir ; l'autre s'empare de la lentille. Celle-ci, si l'on examine à l'image renversée, sera placée devant l'œil observé, à une distance un peu supérieure à sa longueur focale, à 2 pouces 1/2 (8 cent.) par exemple, si c'est une lentille de 2 pouces. Elle doit avoir son axe sur le prolongement de l'axe du réflecteur. Cette condition, indispensable pour une bonne observation, s'obtient par tâtonnement. Elle représente la principale difficulté de l'examen ophthalmoscopique ; on arrive facilement à éclairer le fond de l'œil avec le miroir, on parvient même à le maintenir dans une bonne direction. Mais, dès que l'on interpose la lentille, le réflecteur se déplace, la lumière n'arrive plus que d'une façon incomplète, et la pupille reste noire. C'est à maintenir le miroir et la lentille biconvexe dans un rapport harmonique qu'il faudra s'exercer. Cette difficulté n'existe pas pour l'exploration au miroir seul, ou armé d'un verre concave ; voilà pourquoi ce dernier mode d'examen est beaucoup plus facile que le précédent.

ARTICLE IV.

Marche méthodique de l'examen ophthalmoscopique.

Nous nous proposons d'indiquer dans cet article la marche à suivre dans une exploration méthodique.

La lumière, le patient, l'observateur, doivent se trouver dans la position respective indiquée dans la figure 21 ; c'est à cette condition seulement que le miroir projette dans l'œil la plus grande quantité de rayons lumineux et que l'ouverture pupillaire est entièrement utilisée pour le passage des rayons éclairants. On s'écarte bien souvent de cette règle dans la pratique, ceux qui la conseillent peut-être plus souvent que les autres. L'habitude de l'ophthalmoscope le permet, mais un débutant ne saurait le faire sans se créer de grandes difficultés.

Il faut tout d'abord n'employer que le réflecteur seul. En se plaçant à une distance de 30 à 40 centimètres, on voit le fond de l'œil.

Celui-ci apparaît sous l'aspect d'une surface rouge orangé, de forme ronde comme la pupille, de teinte uniforme (*pl.* V, *fig.* 1, 2).

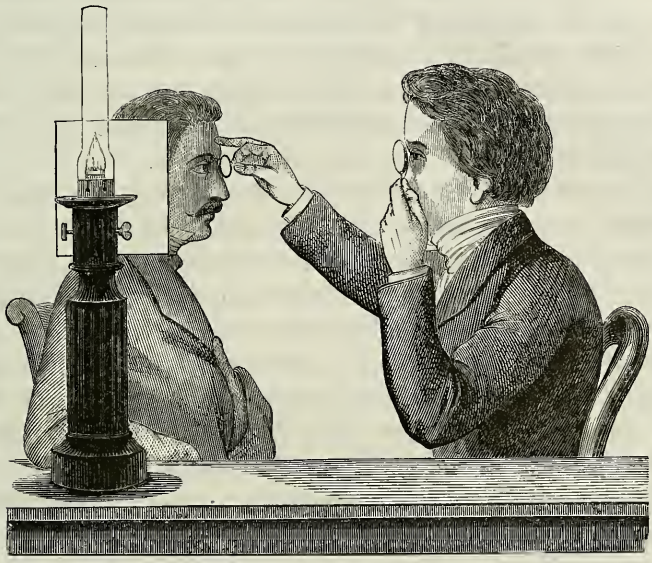

Fig. 21. — Attitude de l'observateur et de l'observé pendant l'examen ophthalmoscopique.

L'éclat de cette surface variera selon les conditions de l'éclairage : elle paraîtra d'un rouge orangé vif quand le sujet sera jeune, la pupille, large, les milieux, bien transparents. Toutes ces conditions égales d'ailleurs, le miroitement est au minimum lorsque le regard est fixé directement sur l'instrument, et au maximum lorsqu'il est porté obliquement dans une direction quelconque (*pl.* II, *fig.* 6). Cette différence provient de ce que la réflexion à la surface de la cornée et du cristallin est plus grande dans le regard direct que dans le regard oblique, et aussi de ce que dans le premier cas le reflet retourne vers l'observateur.

S'il existe quelques obstacles sur le trajet des rayons, leur présence sera révélée par la projection de leur ombre sur la rétine. Dans des cas de cataractes en voie de développement, de synéchies, déjà révélées par l'éclairage oblique, de synchysis, on constate des changements, analogues à ceux que nous avons représentés dans la planche II (*fig.* 1, 2, 3, 4, 5, etc.). Pour s'assurer si les corps opaques sont fixes ou mobiles, et pour constater leur siége, on recommande alors au malade de porter plusieurs fois de suite l'œil de haut en bas, et de

dedans en dehors. Mais il peut se faire que les opacités intra-oculaires soient assez légères pour être traversées par la lumière vive du réflecteur; pour les déceler, on diminue l'intensité de l'éclairage en diminuant la flamme de la lampe, ou plus promptement en éloignant le réflecteur à une distance telle, que le cercle lumineux de diffusion qu'il projette soit très-large, et partant très-peu éclairé. On peut s'éloigner jusqu'à ce que le miroitement du fond de l'œil soit à peine perceptible.

Après avoir éloigné le réflecteur à une distance maximum, on le rapproche ensuite progressivement et lentement de la face du malade, jusqu'à une distance de 4 à 5 centimètres. Là, on s'arrête quelques instants sans cesser d'observer, puis on s'éloigne de nouveau jusqu'à la limite maximum pour se rapprocher encore comme la première fois. Il est quelquefois nécessaire de recommencer trois, quatre fois cette même opération. Elle a pour but de s'assurer, en même temps que de la transparence des milieux, de l'état de la réfraction de l'œil. Celui-ci est-il emmétrope, on ne découvre qu'un fond rouge uniforme; est-il hypermétrope ou myope à un degré suffisant, on constate sur le fond rouge soit une large surface d'un blanc grisâtre, qui n'est autre chose qu'une partie ou la totalité de la papille agrandie, soit de grosses stries rouges, sinueuses, qui représentent les vaisseaux rétiniens plus ou moins grossis, plus ou moins nets. Les figures de la planche I représentent ce que l'on observe en pareil cas. Bien qu'il soit possible, dans certaine condition déjà mentionnée, de voir au miroir les détails du fond de l'œil normal, on peut dire d'une façon suffisamment rigoureuse pour la pratique, que toutes les fois qu'ils apparaissent, on a affaire à un état amétropique.

L'observateur, étant ainsi éclairé sur l'état de la transparence et de la réfraction, commence seulement l'examen du fond de l'œil. Deux procédés sont ici à sa disposition, *l'image droite*, et *l'image renversée*. Il est plus avantageux, surtout au début, de se familiariser avec le procédé par l'image renversée qui, en raison du moindre grossissement et des images plus nettes qu'il donne, permet d'explorer plus rapidement toute la cavité oculaire.

a. *Examen par l'image renversée.* — Il faut tout d'abord rechercher la papille optique. Celle-ci reconnue permet de s'orienter facilement. Pour la mettre en vue, l'œil observé doit être dirigé en dedans et un peu en haut. L'expérience m'a démontré, ainsi que je l'ai déjà dit, que le moyen le plus simple et le plus

rapide était de faire fixer l'oreille de l'observateur du côté correspondant, c'est-à-dire de diriger l'œil gauche vers l'oreille gauche, et réciproquement. Il est clair que, pour imprimer à l'œil observé cette direction ou une direction quelconque, il est nécessaire qu'il ait encore assez bonne vue pour voir le point de mire. Malheureusement, il n'en est pas toujours ainsi, puisqu'on est appelé le plus souvent à examiner des yeux aveugles, ou dont l'acuité visuelle est considérablement diminuée. Dans ces conditions on substitue au point de mire la main du malade. Quoique celui-ci ne voie pas, il a toujours conscience de la situation de ses membres et des mouvements qu'il leur imprime, et il peut diriger son regard en conséquence. On a encore à lutter contre une autre difficulté. Au fur et à mesure que la vision s'affaiblit, la fixité du regard perd de son énergie. Au commandement de la volonté celui-ci est encore capable de direction, mais, pendant le moment qui suit, il retombe dans cet état d'inertie et d'indifférence qui lui est habituel. C'est alors surtout que se trouvent réunies les meilleures conditions pour faire usage de l'atropine, si toutefois la perte de la faculté visuelle n'a pas eu déjà pour conséquence la dilatation permanente de la pupille.

Dans l'examen à l'*image renversée*, l'observateur se place, comme pour l'examen au miroir seul, devant le malade et à une distance de 25 à 35 centimètres. La lumière une fois dirigée et bien maintenue sur l'œil, il reste à placer convenablement la lentille biconvexe destinée à déterminer l'image aérienne. On commence par la tenir à une distance inférieure à sa distance focale, soit 2 pouces par exemple (6 cent.), si la lentille a 2 pouces 1/2 de foyer (8 cent.) comme c'est la règle. Si son axe est bien placé, c'est-à-dire dans la direction de l'axe du miroir, la pupille et une partie de l'iris seront vivement éclairés. Dans le but de conserver plus facilement la lentille dans une direction constante, nous conseillons d'appuyer solidement la main qui la tient sur la région orbitaire. Une fois ces premières mesures prises et conservées, on l'éloigne progressivement de l'œil sans déplacer son axe autant que possible, jusqu'à ce que l'on atteigne le point auquel correspond le meilleur éclairage. Ce point est situé, comme on sait, un peu au delà de la distance focale. On est averti qu'elle a la position la plus utile, quand le fond de l'œil occupe tout le champ d'observation. Alors la cornée est éclairée par un cercle de diffusion bien lumineux, d'un diamètre un peu plus grand que celui de la pupille, et présentant au centre un point noir bien mar-

qué, qui correspond au trou central du réflecteur. En deçà ou au delà de cette position, le miroitement du fond de l'œil se produit aussi, mais alors le champ éclairé est très-petit, il est complété par une partie plus ou moins grande de la surface de l'iris, de telle sorte que le tableau que l'on a sous les yeux est représenté par un limbe périphérique qui rappelle la couleur de l'iris, et un petit champ rouge plus ou moins central qui occupe manifestement un plan plus reculé. Nous avons représenté cette disposition vicieuse. (*Pl.* IV, *fig.* 4).

Les conditions précédentes réalisées, l'observateur doit voir nettement la partie du fond de l'œil qui est éclairée, et pourtant, pendant de longues épreuves encore, il ne verra rien... rien que le fond rouge ; souvent même, au lieu de ce beau fond rouge qu'il obtint à son gré avec le réflecteur seul, il n'obtiendra qu'une surface plus petite, allongée, échancrée, la plus grande partie de son champ d'exploration étant couvert par un voile d'un gris ardoisé. Cette première déception provient de ce que la lentille a été déplacée. Son axe ne correspond plus à celui du miroir, ou bien le cône lumineux qu'elle fournit ne correspond plus au centre de la pupille, il se projette en partie sur cette dernière, en partie sur la surface de l'iris représenté par ce voile gris ardoisé. Ce premier écueil n'est pas le seul contre lequel on ait à lutter. La cornée, la cristalloïde antérieure et postérieure réfléchissent une assez grande quantité de lumière. Il en résulte des reflets brillants, sorte de feux follets qui viennent s'interposer entre l'image ophthalmoscopique et l'observateur. De tous ces reflets, celui de la cornée est le plus incommode. Il devient même très-gênant, lorsque la réflexion atteint son maximum, ce qui arrive dans l'examen de la *macula*, comme nous l'avons dit. Moins l'éclairage est intense, moins ces reflets gênent l'observateur. Sous ce rapport il y a donc grand avantage à avoir une source lumineuse faible et une pupille largement ouverte. Le meilleur moyen de s'en débarrasser consiste à imprimer de très-légers déplacements à l'axe visuel sans toucher à la lentille, par conséquent à l'aide de mouvements de tête appropriés. C'est là encore une affaire de tâtonnements, et par conséquent de pratique. On parvient très-vite d'ailleurs à faire abstraction de ces lueurs brillantes.

Un troisième écueil réside dans la projection des images du réflecteur, produites sur les faces antérieure et postérieure de la lentille, qui font l'office de miroir convexe et de miroir concave. Ces deux

images se détachent sur le fond rouge de l'œil, comme deux disques lumineux d'un blanc jaunâtre, présentant un point noir à leur centre (*Pl.* VI, *fig.* 3). Elles gênent peu l'observation, parce qu'il est très-facile de s'en débarrasser. En inclinant la lentille sur un de ses axes, on fait fuir en sens inverse les deux images réelle et virtuelle. Il arrive parfois que ces images sont prises pour la papille optique, mais il suffit de signaler cette méprise pour empêcher de la commettre. D'ailleurs, sur la surface de la papille optique, se trouve toujours le point d'émergence des vaisseaux rétiniens; l'image du miroir n'offre rien de semblable.

Après un nombre suffisant d'exercices, après beaucoup de déceptions, entrecoupées de quelques rares et fugitifs aperçus, on commence pourtant à s'y reconnaître, et l'on constate enfin que l'on a bien vu la papille. Il arrive parfois qu'au lieu de la papille, on ne distingue qu'un vaisseau. Du moment que l'on voit distinctement quelque chose l'exploration est également bonne et réussie. Si la papille n'est pas en vue, cela provient de ce que l'œil n'est pas bien dirigé. Pour y remédier, on ne change rien aux conditions acquises de l'observation, mais on fixe le vaisseau découvert, on le suit en remontant vers son point d'émergence, toujours indiqué par le sens dans lequel il augmente de volume. Au point d'émergence se trouve nécessairement la papille. Pendant cette petite manœuvre, on change nécessairement le champ d'exploration, c'est par des déplacements du miroir, ou plutôt par des déplacements de l'observateur, que l'on arrive plus sûrement au but. Que ce soit l'œil observé ou l'œil observant qui change de direction, on conçoit que le résultat soit le même. Avec un œil observé immobile, l'observateur dirigeant successivement son regard de haut en bas et de bas en haut, de droite à gauche et de gauche à droite, pourra voir successivement toutes les régions de la cavité oculaire tout aussi complétement, sinon aussi facilement que s'il restait immobile, l'œil observé étant successivement placé dans ces diverses directions. Nous ne recommandons pas ces déplacements de l'observateur, et par conséquent du réflecteur, pour les exercices du début, parce qu'ils sont plus difficiles. Mais on y trouve une ressource très-précieuse, toutes les fois que l'on doit examiner un œil qui a perdu le pouvoir de fixation ou qui n'est plus mobile dans tous les sens, comme il arrive dans les paralysies de son appareil moteur.

Après une première exploration heureuse, il faut s'attendre à échouer le lendemain,... dix fois de suite peut-être, bien que l'on ait pris toutes les précautions, et réalisé en apparence les mêmes conditions. A quoi cela tient-il? Telle est la question que l'on pose bien souvent. A rien d'apparent qui frappe les yeux, mais seulement à un défaut d'exercice qui ne permet pas encore de placer et de maintenir en quelque sorte automatiquement sur le même axe et le réflecteur et la lentille. C'est à ce moment des exercices ophthalmoscopiques que l'on cède le plus communément au découragement. Avoir vu une fois, deux fois... puis retomber dans les ténèbres! On en conclut bien vite que l'on n'est pas apte à faire de l'ophthalmoscopie, que l'on a la vue mauvaise pour cet usage, et peut-être aussi que les révélations de l'ophthalmoscope ne sont fondées que sur des illusions. Et pourtant il suffisait d'un peu de patience pour que l'initiation fût faite! Si, à ce moment, l'instrument est mis de côté, on perd bien vite le bénéfice de ce que l'on avait acquis. Nous ne saurions trop le répéter: la période d'initiation est longue et laborieuse pour tout le monde; il n'appartient qu'à des esprits superficiels ou ignorants de la chose, de promettre des succès après quelques tentatives.

Il est avantageux d'employer tout d'abord, surtout lorsqu'on a peu d'habitude, des verres à court foyer (2 pouces, 2 pouces 1/4, soit 6 ou 8 cent.). On obtient ainsi une image qui est petite, mais très-bien éclairée. Dans ces conditions, on embrasse une plus grande étendue du fond de l'œil à la fois, et partant on s'y oriente plus aisément. Cette sorte de coup d'œil d'ensemble renseigne sur les parties qui nécessitent une attention plus spéciale. Si cela est utile, on peut alors continuer l'observation avec un verre d'un foyer plus long, qui fournira une image agrandie, plus propre à faire reconnaître des altérations délicates ou peu apparentes. Pour obtenir un grossissement très-considérable, on a recours à une seconde lentille placée immédiatement au-devant du réflecteur. On arrive dans une certaine mesure au même résultat en ajustant cette seconde lentille derrière le réflecteur, mais il est nécessaire alors qu'elle ait une longueur focale supérieure à la distance qui la sépare de l'image, ou, en d'autres termes, qu'elle joue le rôle de loupe, pour que les faisceaux lumineux qui la traversent sortent en divergence et puissent être perçus distinctement par l'observateur. Dans l'examen des yeux très-myopes, il suffit d'une lentille convexe unique pour avoir une image suffisamment grande.

b. L'*examen à l'image droite* ne comporte pas des règles spéciales : il est le même que l'examen au simple réflecteur, avec ou sans le concours d'un verre concave placé derrière le miroir. Nous avons établi, en parlant des résultats fournis par le réflecteur seul, que l'image droite ou renversée du fond de l'œil ne se produisait que dans l'état amétropique. Avec l'œil normal, il n'y a pas d'image. Mais cette proposition, vraie en général, comporte une exception déjà signalée qu'il importe de rappeler ici. Du moment que l'œil observé et l'observateur sont tous deux adaptés pour les rayons parallèles, c'est-à-dire ont leur accommodation au repos, il est possible, avec le réflecteur, d'avoir une image droite et très-grande. La meilleure condition pour provoquer cet état d'indifférence de l'accommodation consiste à placer l'observateur et l'observé en deçà de leur vision distincte, c'est-à-dire à examiner, en rapprochant le miroir à une distance inférieure à 3 ou 4 pouces, soit 9 à 12 cent. Pour y arriver le malade et la source lumineuse sont disposés comme précédemment, l'observateur, armé d'un miroir concave, ou mieux d'un miroir plan, se rapproche jusqu'à quelques centimètres du patient, dirige le cône lumineux vers le centre de la pupille, constate le miroitement rouge, fixe un instant le fond de l'œil, puis ne tarde pas à observer, soit la papille, soit les vaisseaux rétiniens. Il est bon d'être averti que, dans un certain nombre de cas, l'accommodation ne se relâchant pas aussi facilement, on ne distinguera rien. Pour éviter toute déception, nous conseillons d'ajouter un verre concave derrière le miroir dès le début de l'examen. On ne peut indiquer le numéro le plus convenable pour cet usage, puisqu'il varie nécessairement suivant la quantité d'accommodation mise en jeu dans le moment, c'est-à-dire suivant le degré de convergence des rayons renvoyés par l'œil. En thèse générale, on arrive sûrement au but en employant un numéro suffisamment élevé pour rendre divergents les rayons supposés au maximum de convergence. Mais, si l'œil observé accommode peu, l'emploi d'un verre concave aussi puissant aura pour inconvénient de rendre les rayons lumineux très-divergents, et partant de contraindre l'observateur à élever son accommodation au maximum, ce qui rend l'examen très-fatigant. Pour concilier ces deux exigences, il est avantageux d'employer un numéro intermédiaire, 10, 12 par exemple, ou mieux encore de commencer d'emblée par un verre fort, qui donne une image grande, puis, après un coup d'œil d'ensemble rapide, de lui substituer un second

verre plus faible, puis un troisième plus faible encore, au fur et à mesure que l'accommodation se relâche.

Les conseils qui précèdent sont applicables à l'examen de l'œil normal ou emmétrope. S'il est hypermétrope (hypermétropie manifeste), l'usage du verre concave devient inutile, puisque, dans un appareil ainsi construit, les rayons lumineux sortent toujours en divergence.

S'il est myope au contraire, le verre concave est toujours de rigueur, puisqu'alors l'état de la réfraction est tel que, l'accommodation étant au repos, les rayons lumineux affectent des directions convergentes.

Pour apprendre rapidement le maniement de l'ophthalmoscope, il est nécessaire de s'exercer longtemps et régulièrement. Ces conditions sont difficiles à réaliser. Il est rare d'avoir assidûment à sa disposition un œil complaisant. Dans le but de faciliter les longues explorations, on a conseillé de choisir de préférence des yeux amaurotiques. Ceux-ci sont insensibles à la lumière, ils peuvent être examinés autant qu'on le veut; on peut dilater leur pupille. Mais, à côté de ces avantages réels, ils ont un grave inconvénient représenté par la perte de la direction et de la fixité du regard, sans lesquelles l'observation est toujours difficile. L'œil amaurotique est mauvais pour le débutant. Placé, pour faire mes conférences d'ophthalmoscopie, dans un milieu où il y en avait un grand nombre, j'ai dû promptement y renoncer. L'œil du lapin albinos, l'œil du chat rendent plus de services, bien qu'il faille souvent compter avec le caractère peu accommodant de ces animaux. Ces difficultés, jointes à l'impossibilité d'avoir régulièrement à sa disposition des yeux physiologiques, m'ont conduit à faire construire un œil artificiel, qui permet de s'exercer aussi longtemps et aussi souvent qu'on le veut, et par ce motif d'abréger considérablement la période d'initiation.

L'appareil se compose d'une sphère creuse en cuivre dont la cavité est approximativement égale au volume du globe oculaire. Cette sphère est supportée par un pied qui peut s'élever ou s'abaisser à volonté, et pourvue en outre d'une articulation O à sa partie supérieure, peut être tournée et inclinée dans tous les sens.

Elle se décompose en trois parties.

1° Une partie moyenne A, qui correspond à la zone équatoriale, s'articule avec la tige; elle est noircie à l'intérieur et représente plus spécialement la cavité intra-oculaire;

2° Une partie antérieure H, qui correspond au segment polaire antérieur, se compose d'une pièce en cuivre munie d'un pas de vis assez long, à l'aide duquel il s'ajuste sur la partie précédente.

Elle renferme l'appareil réfringent de l'œil représenté ici, pour plus de simplicité et avec une exactitude suffisante, par une seule lentille plan-convexe d'un foyer approprié. Deux petits diaphragmes, l'un de 7 et l'autre de 3 millimètres d'ouverture, destinés à représenter les différents degrés de dilatation pupillaire, s'adaptent, à l'aide d'un pas de vis, en avant de la lentille.



Fig. 22. — Œil artificiel pour les exercices ophthalmoscopiques.

3° Une partie postérieure C, qui correspond au segment polaire postérieur, s'articule avec la partie moyenne au moyen d'une petite charnière qui permet de l'ouvrir ou de la fermer à la façon d'une tabatière. Cette dernière pièce est destinée à recevoir dans sa cavité de petites cupules en cuivre R,R′ de même rayon de courbure, et sur lesquelles peuvent être peintes les images ophthalmoscopiques du fond de l'œil soit normal, soit pathologique.

Ces trois parties réunies constituent un globe oculaire complet.

Si la lentille est emmétrope, si la cupule représente l'état physiologique, on a à sa disposition un œil artificiel normal, sur lequel on peut s'exercer au maniement de l'ophthalmoscope absolument comme sur l'œil vivant.

J'ai fait disposer en arrière de l'œil un écran E, destiné à renseigner les débutants sur la direction de l'éclairage.

Chaque appareil est pourvu de trois lentilles de valeur réfringente différente, destinées à reproduire les états dioptriques principaux de l'œil humain. L'une d'elles a son foyer exactement sur la rétine quand la virole en cuivre qui la supporte est vissée à fond : elle correspond à l'œil emmétrope. Il suffit de dévisser la virole autant que possible sans la démonter, pour augmenter d'autant la longueur de l'axe antéro-postérieur du globe, et obtenir un degré de myopie assez élevé pour être reconnu au réflecteur. Avec la même lentille, on obtient ainsi à volonté un œil emmétrope ou myope. J'ai fait graver sur sa monture, pour la reconnaître, les lettres E et M, qui sont, comme on sait, les signes habituels de la notation de l'emmétropie et de la myopie.

Une seconde lentille, montée de la même façon, a son foyer au delà de la rétine : elle rend l'œil hypermétrope. La lettre H sert à la reconnaître.

Enfin une troisième, sphéro-cylindrique, rend l'œil astigmate. Elle est désignée par les lettres A*s*.

Les détails de construction, dans lesquels je viens d'entrer, montrent aisément quels sont les avantages spéciaux de ce petit appareil.

Ils sont de trois ordres :

1° L'œil artificiel permet de s'exercer autant qu'on le veut et quand on le veut au maniement de l'ophthalmoscope. Les séances peuvent être plus longues, plus rapprochées et plus régulières.

Il en résulte que, en même temps que l'on se familiarise avec les aspects du fond de l'œil normal et pathologique, on acquiert très-promptement cette harmonie de mouvements qui maintient en quelque sorte automatiquement sur le même axe les deux éléments de l'ophthalmoscope mobile, le réflecteur d'une part, et la lentille de l'autre. J'ai pu m'assurer bien des fois qu'un jour ou deux d'exercices, même chez des personnes étrangères à la médecine, étaient suffisants pour permettre de voir l'œil vivant, pourvu que la pupille soit dilatée, le regard fixe et bien dirigé.

Il est à peine utile de dire que les premiers essais seront faits sans diaphragme pré-cristallinien, c'est-à-dire avec une énorme pupille. On continuera ensuite en augmentant progressivement les difficultés de l'éclairage par l'interposition d'un diaphragme, le plus large d'abord, le plus étroit ensuite. Quand on obtient une image suffisamment nette à travers ce dernier, on peut aborder l'œil vivant.

Dans l'œil artificiel, l'appareil dioptrique, n'étant pas achromatique, fournit, quand la pupille est large surtout, des cercles brillants et colorés. Les effets catoptriques sont aussi plus accusés. Toutes ces imperfections gênent l'observateur. J'avoue que je ne m'en suis pas préoccupé, parce que je cherchais plutôt à augmenter les difficultés qu'à les amoindrir.

2° Un second avantage non moins intéressant, non moins pratique, et sur lequel j'appelle plus particulièrement l'attention, réside dans la facilité avec laquelle on peut se familiariser avec les modifications apportées dans les explorations ophthalmoscopiques, par les divers états amétropiques de l'œil. L'emploi de l'ophthalmoscope en optométrie a été fort bien étudié. Mais, il faut bien en convenir, il n'est utilisé que par un très-petit nombre. Son rôle a été jusqu'alors plus théorique que clinique, même pour les observateurs exercés. J'en vois la cause dans les difficultés que l'on éprouve à trouver, à point nommé, des yeux myopes, hypermétropes ou astigmates, qui permettent de sanctionner la théorie par l'expérience.

Avec cet appareil tout embarras disparaît. On constate très-facilement que, dans tout état amétropique un peu élevé, les détails du fond de l'œil, la papille, le système vasculaire, rétinien, etc., sont visibles au simple réflecteur ; que leur image est droite si le foyer est anté-rétinien, et renversée s'il est post-rétinien.

Et de même on vérifie les changements de forme que subit la papille dans l'œil astigmate, leur direction suivant deux méridiens perpendiculaires entre eux, selon le mode d'exploration, etc., etc.

Ce sont là des théorèmes qui semblent ardus et peu pratiques à ceux qui ne sont pas familiarisés avec les lois de la réfraction appliquées à l'optique physiologique. Avec l'œil artificiel, leur constatation, en l'absence même de toute connaissance théorique, est plus facile, plus rapide qu'une simple exploration ophthalmoscopique.

CHAPITRE V

DE LA DÉTERMINATION DE LA RÉFRACTION FIXE A L'AIDE DE L'OPHTHALMOSCOPE.

L'ophthalmoscope a été appliqué à l'étude de la plupart des questions que comporte la pathologie oculaire. Mais, dans certains cas, les résultats qu'il fournit ne représentent que l'un des éléments du

diagnostic soit d'affections connues avant lui, soit de troubles fonctionnels qui sont plus spécialement du ressort de l'optométrie. Nous croyons utile de placer en tête de ce chapitre, cette observation générale, pour nous justifier de n'accorder ici qu'une courte mention aux troubles de la réfraction et aux maladies de l'hémisphère antérieur du globe oculaire.

Nous désignons sous le nom de réfraction fixe l'action réfringente produite par l'œil sans le concours de l'accommodation. Par opposition, l'action de cette dernière sera désignée sous le nom de réfraction mobile ou dynamique.

On peut, avec le miroir oculaire, déterminer très-commodément, très-rapidement l'état de la réfraction fixe de l'œil.

Le procédé le plus simple consiste à examiner, avec le réflecteur seul, que l'on éloigne et que l'on rapproche alternativement.

Si l'œil a sa réfraction normale (emmétrope), on n'aperçoit qu'un fond rouge sans aucun détail : il n'y a d'exception qu'autant que l'accommodation est tout à fait relâchée de part et d'autre, et le miroir placé à quelques centimètres de l'œil.

S'il a une réfractionin suffisante, c'est-à-dire si le foyer est situé en arrière de la rétine, état optique de l'hypermétrope, le fond de l'œil sera dans les conditions de l'objet qu'on examine à la loupe. On percevra une image droite, virtuelle, d'autant plus grande que l'hypermétropie est plus faible, d'autant plus nette que l'on rapproche davantage le réflecteur. Dans ce cas particulier, l'observateur devra être accommodé pour la distance à laquelle se trouve l'image virtuelle, c'est-à-dire pour une distance de quelques centimètres. L'accommodation se fatigue vite de la sorte, surtout si l'on n'est plus de la première jeunesse. Pour y obvier, on peut placer derrière le miroir ou maintenir devant l'œil en observation un verre convexe destiné à diminuer la divergence des rayons émergents.

Si l'œil possède un excès de réfraction, c'est-à-dire si le foyer est situé en avant de la rétine, état optique de l'œil myope, le réflecteur, tenu à la distance habituelle de 30 centimètres, ou rapproché plus près, ne fera découvrir qu'un fond rouge, à moins toutefois que le degré de la myopie ne soit très-peu élevé et inférieur à 1/16. Pour obtenir une image droite suffisamment nette et étendue, il sera nécessaire de placer derrière le réflecteur un verre concave qui rende divergents les rayons sortant en convergence. Le numéro le plus faible, qui, choisi

par tâtonnement, suffit pour donner une image, indique à peu près le degré de la myopie. Lorsque celle-ci est assez forte pour que la limite éloignée de la vision distincte ne soit pas située au delà de 6 à 8 pouces, on parvient, en éloignant progressivement le miroir, à avoir une image sans le secours de verre correcteur. Mais cette dernière, contrairement à celle de l'hypermétrope, est réelle et renversée : elle sera contenue dans un très-petit champ visuel. On voit par là combien il est facile, une image étant obtenue avec le réflecteur tenu à la distance moyenne de 30 centimètres, de savoir si elle est droite ou renversée, virtuelle ou réelle, c'est-à-dire de savoir si l'œil est hypermétrope ou myope. L'image droite et virtuelle de l'œil hypermétrope deviendra d'autant plus nette et plus étendue que l'on rapprochera davantage le réflecteur; au contraire, l'image renversée et réelle de l'œil suffisamment myope ne deviendra nette qu'autant que l'observateur s'éloignera assez pour la mettre à la portée de sa vision distincte. Plus il s'éloignera, plus elle deviendra nette et l'observation facile.

Le diagnostic de l'astigmatisme pathologique est tout aussi facile et non moins important. Cette anomalie de la réfraction est caractérisée, nous le verrons, par une différence dans la puissance réfringente de deux méridiens perpendiculaires entre eux. Habituellement, c'est le méridien vertical qui a la réfraction la plus forte, et par conséquent le foyer le plus court. Cet état se révèle au miroir d'une façon caractéristique. Dans l'examen à l'image droite, les milieux réfringents de l'œil font l'office de loupe comme nous venons de le dire. Ils donnent, comme ces instruments, un grossissement d'autant plus considérable que la distance focale est plus petite. Il en résulte que, chez l'astigmate, le grossissement est plus grand dans le sens du méridien le plus réfringent. De là nécessairement une déformation dans l'image des objets. L'image d'une surface ronde, comme la papille optique, paraîtra ovale et allongée dans le sens du méridien qui a le foyer le plus court. Il ne faudrait pas, toutefois, attribuer à ce signe une valeur trop absolue, et conclure du fait de la déformation ovalaire de la papille, à l'existence de l'astigmatisme. Il arrive, rarement il est vrai, que le nerf optique est anatomiquement ovalaire au lieu d'être rond. Dans un cas de ce genre on serait conduit à attribuer à l'astigmatisme ce qui n'est qu'une anomalie congénitale. Mais il existe une contre-épreuve qui supprime tout embarras. Elle est fournie par le procédé de l'image renversée. Nous avons dé-

montré, en traitant de la théorie de ce procédé, que l'image est d'autant plus grande que le plan focal est plus éloigné. Il en résulte que si l'œil en observation a des foyers de différentes longueurs, la papille, supposée sphérique, deviendra ovalaire et allongée dans le sens du méridien le moins réfringent, c'est-à-dire qui a le plus long foyer. En termes généraux, on voit que, dans l'œil astigmate, la papille, vue à l'image droite, paraîtra oblongue dans le sens du méridien le plus réfringent ; vue à l'image renversée, elle paraîtra allongée dans le sens inverse. Ce double caractère ne laisse plus de place au doute, car l'objet lui-même ne change pas de forme, et de telles modifications ne peuvent avoir pour cause qu'une illusion d'optique. On peut supposer le cas infiniment rare où l'œil observé aurait à la fois une papille anatomiquement ovalaire et de l'astigmatisme. Il est facile de déduire de ce qui précède les résultats de l'observation. La déformation produite par l'astigmatisme exagérera ou corrigera plus ou moins la malformation congénitale. Si l'on emploie successivement les deux procédés, l'un exagérera la déformation, l'autre la corrigera : résultat qui ne peut encore être donné que par un effet d'optique.

Les détails dans lesquels nous venons d'entrer paraîtront peut-être ardus à une première lecture, et d'autant moins faciles à comprendre qu'ils supposent, par anticipation, quelques connaissances en optométrie. Nous y attachons assez d'importance pour les recommander à une attention plus soutenue. Ils forment la base d'un procédé d'exploration trop négligé jusqu'alors et qui pourtant est le plus simple et le plus rapide pour reconnaître l'existence et les formes de l'amétropie ; ajoutons aussi qu'il est le plus précieux parce qu'il est exclusivement objectif. L'étude des développements théoriques sera d'ailleurs singulièrement facilitée par leur constatation expérimentale à l'aide de notre œil artificiel. Son agencement permet de relever successivement les divers cas qui se rencontrent dans la pratique.

CHAPITRE VI

APPLICATIONS DE L'ÉCLAIRAGE ARTIFICIEL AU DIAGNOSTIC DES MALADIES DE L'HÉMISPHÈRE ANTÉRIEUR DU GLOBE OCULAIRE.

Procédé. — Éclairage oblique. — Éclairage au miroir.— Choisir de préférence le miroir plan.

I. Cornée. — La cornée saine, examinée à l'éclairage oblique, présente une légère teinte bleuâtre qu'elle doit à la membrane limitante antérieure et postérieure. Il importe de se rappeler cette particularité, parce qu'elle est souvent attribuée à des altérations pathologiques. Au miroir elle paraît parfaitement transparente et incolore, mais elle donne par réflexion l'image du réflecteur. Celle-ci est d'autant plus claire, plus petite et plus nette que le réflecteur est plus éloigné; elle est d'autant plus grande, plus terne, plus diffuse que le miroir est plus rapproché.

Toutes les altérations de la cornée, qui sont de nature à troubler sa transparence, détruire sa substance, ou changer sa courbure, se révèlent à l'observateur, et par l'éclairage oblique, et par l'éclairage au miroir.

Avec ce dernier, les moindres troubles se traduisent par des ombres, des zones grisâtres ou des stries fines, estompant le fond rouge éclairé. Si le trouble survenu est très-léger, il devient parfois utile de diminuer l'intensité de l'éclairage.

Lorsque les opacités de la cornée sont suffisamment épaisses, rien n'est facile comme d'en préciser le siége. Mais si au contraire elles sont très-ténues et diffusées sur une large surface, il devient facile de les confondre avec des altérations situées plus profondément. On remarque cependant qu'elles sont plus ou moins opaques selon les points quand on imprime de légers déplacements au réflecteur. Quoi qu'il en soit, c'est à l'éclairage oblique qu'il faut recourir pour étudier avec soin leur siége, leur étendue et leur nature. Il en est de même aussi pour les corps étrangers qui peuvent être implantés dans l'épaisseur de la cornée, et plus ou moins masqués par le travail d'opacification qu'ils provoquent autour d'eux. Le cône lumineux pour cet examen sera dirigé très-obliquement de façon à isoler la cornée des plans situés plus pro-

fondément. En faisant affleurer l'un des bords du cône lumineux, avec chacun des points de l'altération, on projette sur eux une lumière moins vive, ce qui permet d'apprécier leur degré de transparence, leurs limites précises et aussi de les distinguer du reflet bleu grisâtre fourni par cette membrane à l'état normal. L'éclairage oblique permet aussi de constater facilement le siége des abcès cornéens, ce qui est d'une certaine utilité pour le traitement.

Les changements de courbure de la cornée se traduisent à l'éclairage oblique et au réflecteur. Ils occasionnent des modifications dans l'image de la papille optique quand ils rendent l'œil astigmate. Mais le moyen le plus rigoureux de les apprécier réside dans la mensuration des images réfléchies à sa surface. Nous ne pouvons que mentionner ici les progrès que cet examen par la catoptrique a faits depuis la découverte et l'application des instruments de précision de Kramer et de Helmholtz, désignés sous le nom d'ophthalmomètres, et à l'aide desquels il est possible de constater et de mesurer les modifications les plus légères dans la grandeur des images produites à la surface de la cornée.

II. Cristallin. — Les faces antérieure et postérieure de la capsule du cristallin donnent naissance à deux images distinctes, tant qu'on examine à une certaine distance; dès qu'on se rapproche, ces reflets pâlissent au point de disparaître. Si la pupille est assez dilatée pour permettre d'éclairer le bord de la lentille, celui-ci se dessine sous la forme d'un disque grisâtre qui tranche par sa couleur sur le fond rouge de l'œil. Nous avons reproduit cet aspect (*pl.* III, *fig.* 3) chez un sujet atteint d'un retrait très-prononcé de l'iris de nature inflammatoire. On constate aussi sur cette figure l'ombre d'autres opacités. Nous n'appelons l'attention, en ce moment, que sur la zone grise correspondant à l'équateur de la lentille.

A l'éclairage oblique, la cristalloïde ne produit aucun reflet, mais la substance même du cristallin apparaît avec une teinte bleuâtre, plus ou moins foncée suivant les sujets, et produite par la cavité oculaire. Elle est de nature à donner le change lorsqu'on a peu d'expérience, et à faire croire à un commencement de cataracte. Pour échapper à l'illusion, nous recommandons, comme nous l'avons fait à propos de la cornée, de promener le bord du cône lumineux sur toute la surface du cristallin. S'agit-il d'un reflet physiologique, il se produira dans toutes les directions, sur tous les

points ; s'agit-il, au contraire, d'une opacification commençante, l'éclairage révèle son siége, son épaisseur, ses bords, sa couleur propre qui tranche en gris sur le fond bleuâtre général.

Le bord du cristallin apparaît aussi à l'éclairage oblique avec la teinte grise qui lui est particulière; mais les conditions de cette observation sont assez difficiles à réaliser.

Pour reconnaître et étudier les changements survenus, soit dans la position, soit surtout dans la transparence du cristallin, l'éclairage au miroir et l'éclairage oblique sont tous deux fort utiles et se corroborent l'un l'autre.

Il arrive dans des circonstances rares que le cristallin se déplace, soit spontanément, soit par l'effet d'une violence extérieure. Dans ces cas, la zone grisâtre qui marque son bord n'occupera plus une situation symétrique. Si l'on dilate la pupille et si l'on fait porter l'œil aussi énergiquement que possible, successivement en haut, en bas, en dedans et en dehors, on constatera au réflecteur que les espaces situés au delà de la lentille ont diminué dans un sens et augmenté dans le sens contraire, ce qui ne peut provenir que d'un déplacement.

Par le même mode d'éclairage, les opacités très-variés, dont cet organe est le siége, projettent leur ombre sur le fond rouge éclairé comme sur un écran. On les voit sous les formes les plus diverses, tantôt noires, tantôt grisâtres, selon le défaut plus ou moins grand de transparence. On peut, d'une façon générale, établir une distinction entre les opacités nucléaires et celles des couches corticales ou de la cristalloïde. Quand le noyau est opaque, l'altération se dessine sous la forme d'une tache noire, plus ou moins ronde, plus opaque au centre que sur ses bords (*pl.* II, *fig.* 4). S'agit-il, au contraire, d'opacités superficielles, elles seront moins marquées; tantôt elles représenteront une zone circulaire, véritable arc sénile, dans lequel est placé le cristallin parfaitement transparent (*pl.* III, (*fig.* 3); tantôt ce sont des plaques, des aiguilles, isolées ou réunies entre elles, de petites masses punctiformes (*pl.* III, *fig.* 4), disséminées, etc. Nous avons représenté (*pl.* III, *fig.* 5) l'aspect au réflecteur d'un œil opéré de cataracte, dans lequel il y eut une prolifération cellulaire persistante sur la cristalloïde antérieure. La portion centrale, débarrassée de tout obstacle par la discision, paraît en rouge, la portion périphérique paraît aussi en rouge, mais d'une nuance mitigée par un réseau gris clair. On remarquera que

les tons offrent ici peu d'éclat, parce que, mettant en pratique la recommandation que nous avons faite précédemment, nous n'avons employé qu'une très-faible lumière. Lorsque le noyau a conservé sa transparence, il est possible de s'assurer au réflecteur par des déplacements appropriés du globe, si les opacités corticales siégent en avant ou en arrière. Si les opacités sont antérieures, les mouvements d'élévation ou d'abaissement les feront disparaître en totalité ou leur feront subir un déplacement marqué. Si elles sont postérieures au contraire, ces déplacements ne s'observent pas ou s'observent à peine.

Le réflecteur renseigne très-bien et très-vite sur l'existence des opacités du cristallin, aussi est-il préférable de commencer par lui. Mais il n'éclaire qu'incomplétement sur leur siége, leur couleur, leur nature. Pour y arriver, on doit avoir recours à l'éclairage oblique. Les opacités nucléaires, qui sont les plus apparentes, les plus faciles à reconnaître, se traduisent par une tache centrale, le plus souvent grise, quelquefois jaune, vivement accusée sur le fond bleu normal (*pl.* II, *fig.* 4). Les opacités corticales, quoique moins massives, sont également bien distinctes avec leur forme, leur couleur, tous leurs détails en un mot. On les rencontre sous l'aspect de stries, de rayons, de facettes à reflets nacrés, tantôt disséminées, tantôt disposées en rayons, en étoiles, tantôt réunies de façon à constituer un réseau plus ou moins régulier. Les figures 2, 5, 6 de la planche I; 1 et 3 de la planche II, représentent quelques cas d'opacités corticales vues à l'éclairage oblique.

Les altérations des cataractes partielles ou stationnaires méritent ici une mention plus spéciale, parce que l'éclairage artificiel est indispensable pour les observer avec soin.

On sait qu'elles se présentent sous plusieurs formes.

Dans la forme zonulaire ou stratifiée, l'opacité, d'une teinte faible, a la forme d'un disque régulier, entouré d'un anneau transparent formé par la zone périphérique du cristallin, non altérée. En projetant la lumière très-obliquement, on reconnaît que ce disque opaque, d'une étendue de 3 à 5 millimètres, est convexe en avant et séparé de la capsule antérieure par une certaine épaisseur de couches corticales restées transparentes. En la dirigeant plus profondément, on constate que la lentille est restée transparente, et qu'à travers son épaisseur on perçoit le reflet diffus de l'opacité sur la cristalloïde postérieure. Au lieu d'être de teinte uniforme, la couche opaque est parfois parsemée de bandes rayonnantes,

d'autres fois ses bords présentent des prolongements qui s'irradient dans la substance corticale restée transparente. Il arrive encore, mais plus rarement, que les opacités sont multiples, occupent des couches superposées et sont séparées les unes des autres par des parties transparentes, représentant de la sorte des cataractes zonulaires à double ou triple stratification.

Dans la forme disséminée ou pointillée, l'opacité n'est plus régulière. Elle est formée par de petites masses grises ou des points blancs disséminés comme de très-petits grains de semoule dans la substance d'ailleurs transparente du cristallin. Parfois ces petits grains représentent toute l'altération ; ailleurs ils s'accompagnent soit de plaques grises, soit de quelques stries très-fines (*pl.* II, *fig.* 3).

Dans la cataracte polaire postérieure, l'altération est marquée par une petite tache grise ou jaunâtre qu'il faut distinguer du reflet fauve produit par l'éclairage sur la cristalloïde postérieure et qui est vue à travers toute l'épaisseur du cristallin parfaitement transparent.

Enfin, dans la cataracte polaire antérieure, l'opacité se présente sous l'aspect d'une masse blanchâtre, pyramidale, siégeant sous la cristalloïde antérieure et faisant saillie dans le champ pupillaire.

Lorsque l'opacité du cristallin est complète, que la cataracte est mûre comme on dit, l'éclairage oblique est encore d'un grand secours, non plus pour constater l'altération, mais pour apprécier la nature, la consistance, le volume de la cataracte, pour savoir s'il existe un noyau, etc. La cataracte molle, sans noyau, présente à la lumière une nuance gris-perle sans mélange d'autre couleur ; que ce gris soit uniforme, strié de lignes plus claires, parsemé de facettes nacrées, chatoyantes, il importe peu. La cataracte dure au contraire, formée d'un noyau central recouvert de couches corticales plus ou moins épaisses, plus ou moins opaques, aura également une nuance grise, mais avec un reflet jaunâtre, sucre d'orge, dont l'étendue, la situation, la netteté de tons, sont en rapport avec l'étendue, la situation du noyau et l'épaisseur des masses qui le recouvrent (*pl.* II, *fig.* 5 et 6).

III. Iris et bord pupillaire. — C'est à l'éclairage oblique qu'il faut avoir recours. Les adhérences de l'iris à la cristalloïde antérieure, la forme régulière ou irrégulière de la pupille, son étendue, les mouvements d'ondulation, de tremblotement du voile iridien, des-

tinés à renseigner sur l'existence d'un ramollissement du corps vitré, sont les points sur lesquels se porte habituellement l'attention : nous n'avons rien de particulier à en dire ici. Nous nous bornerons à signaler l'existence fréquente sur la cristalloïde antérieure de dépôts, qui, en raison de leur ténuité, de l'absence de tout travail phlegmasique antérieur ou concomitant, échappent à l'observateur et le conduisent à rechercher ailleurs la cause des troubles visuels qui lui sont signalés. A la suite d'attaques aiguës de choroïdite, terminées par la guérison, mais plus souvent encore sans antécédent appréciable, il se développe dans le champ de la pupille de petites stries très-fines, de couleur rouge, disposées symétriquement et formant autour du centre de la pupille un cercle radié plus ou moins complet Ces dépôts, dus à de légères exsudations colorées par l'uvée, sont quelquefois tout à fait isolés, d'autres fois ils se fixent au bord de l'iris et en enchaînent les mouvements. La figure 5, de la planche I, représente un cas de ce genre.

Enfin l'éclairage oblique renseigne sur la nature de certaines atrésies pupillaires, dues au développement insidieux de légères exsudations au pourtour de la pupille. Par un examen un peu attentif, on constate que le bord libre de l'iris est recouvert d'un liséré grisâtre très-fin, qui, par sa propriété rétractile et son siége, suffit pour paralyser l'action des fibres radiées, et opérer l'occlusion de la pupille, si l'on n'a recours en temps utile aux mydriatiques.

CHAPITRE VII

DU CHAMP VISUEL.

Les affections intra-oculaires dont nous allons nous occuper avec plus de détails, ont pour caractère commun, d'altérer la faculté visuelle soit dans son étendue, *champ visuel*, soit dans sa finesse, *acuité visuelle*. Ces troubles reparaissent si souvent, ils ont une telle importance dans ce qui va suivre, qu'il est indispensable d'apprendre à les rechercher et à les mesurer avant de faire la description des maladies qui les produisent.

Définition. — L'œil normal, comme nous le démontrerons plus

tard, représente dans ses rapports avec le monde extérieur, une chambre noire dont le fond hémisphérique tapissé par la rétine, est situé dans le plan focal de son système dioptrique : de la sorte les rayons lumineux, émanés des points éclairés, situés entre les limites de la vision distincte, et qui, par leurs directions, peuvent traverser l'ouverture de la pupille, tendent à former une image plus ou moins nette sur la rétine.

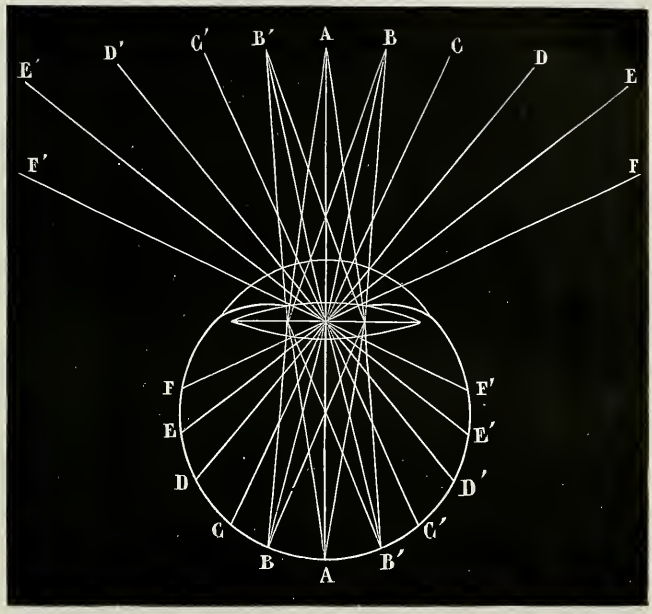

Fig. 22. — Champ visuel monoculaire.

La ligne courbe passant par ces points représente l'étendue du champ visuel. La figure 22 indique ce rapport.

Le point A, placé dans la direction de l'axe optique (1), envoie un cône lumineux qui se réunit sur la rétine, en un point A′. Transporté en B et B′, il fournit des cônes lumineux qui forment foyer en B et B′. Et de même si on le transporte successivement en C et C′, D et D′, E et E′, F et F′, il aura son image sur la rétine en C et C′, D et D′, E et E′, F et F′.

(1) On donne le nom d'Axe optique à la ligne qui, partant du pôle postérieur de la sphère oculaire, pôle qui correspond à la tache jaune, passe par le centre optique et par un point voisin du centre de la cornée.

On peut aisément se faire une idée de l'étendue du champ de la vision en fixant avec un œil, l'autre étant fermé, un point de mire immobile, pendant qu'un assistant promène dans diverses directions un objet bien éclairé. On constate que l'on aperçoit non-seulement le premier, mais encore l'objet mobile. Celui-ci n'est perdu de vue complétement du côté externe, qu'au moment où les rayons qu'il envoie deviennent à peu près perpendiculaires à l'axe optique. Du côté interne, il disparaît plus rapidement à cause de la saillie du nez. En dirigeant ainsi successivement le même objet éclairé au-dessus, au-dessous, en dedans et en dehors du point de mire, on constate la vaste étendue que peut embrasser la vision. Cette étendue est telle qu'elle a été comparée à une demi-sphère creuse placée vis-à-vis de l'œil, et dont le centre est traversé par l'axe optique prolongé. Les limites normales du champ visuel ne sont pas à égale distance du centre de cette demi-sphère. En menant de chacune d'elles des lignes qui viennent rencontrer l'axe optique au niveau de la cornée, on obtient des angles qui peuvent être évalués en degrés et qui sont l'expression exacte de l'étendue de la vision dans les diverses directions. Pour la facilité et la clarté du langage, nous désignerons chacun de ces angles par le nom de la région correspondante.

Angle supérieur, angle frontal; angle inférieur, angle jugal; angle interne, angle nasal; angle externe, angle temporal.

L'angle temporal équivaut à peu près à 90°, ou 85° selon Fœrster.

L'angle jugal mesure de 78° à 82°;

L'angle frontal, 75° environ;

L'angle nasal, de 65° à 70°, ou de 50 à 55° selon Fœrster.

L'angle visuel le plus grand est donc approximativement de 160° dans le sens horizontal et de 150° dans le sens vertical.

Les images des objets situés dans le champ de la vision sont loin d'avoir la même valeur. Celles qui se forment au niveau de la macula atteignent le maximum de netteté; les autres deviennent de plus en plus confuses à mesure que l'on s'éloigne de ce point. Les premières correspondent à la vision centrale, les secondes à la vision périphérique. Il résulterait des travaux de E. Weber, Fœrster, Aubert, etc., que cette différence provient non pas de ce que, dans la vision périphérique, les faisceaux lumineux traversent les milieux réfringents suivant des axes de plus en

plus obliques, mais de la raréfaction progressive des éléments sensoriels de la rétine à partir de la macula. La diminution de la sensibilité de la rétine n'est pas répartie en zones concentriques : elle décroît plus rapidement de haut en bas que de dehors en dedans (Aubert, Fœrster). Cette disposition a pour effet d'empêcher la confusion qui résulterait de la perception simultanée par le même œil de plusieurs images également distinctes.

En général, on n'étudie guère que la vision centrale, parce qu'elle est la seule qui serve pour voir distinctement les objets, quoique, dans certains cas, chez les strabiques par exemple, la vision périphérique soit aussi utilisée. Néanmoins, il est toujours très-utile d'explorer attentivement les deux zones, parce que les diminutions dans la zone périphérique fournissent un excellent signe diagnostique au début de certaines formes d'amaurose.

Ce que nous venons de dire du champ visuel, s'applique à la vision monoculaire. Dans la vision binoculaire, la seule qui soit complète, le champ visuel se décompose en deux parties : l'une centrale, circonscrite de chaque côté par la limite de l'angle nasal et dans laquelle s'exerce la vision binoculaire, l'autre périphérique, composée de tout ce qui se trouve en dehors de la partie précédente, et dans laquelle la vision est évidemment monoculaire.

Cette disposition est rendue saisissante dans la figure 23.

La partie BAC limitée de chaque côté par la ligne qui, passant par le centre optique, affleure le dos du nez, est commune aux deux yeux : elle est en même temps centrale, et correspond par conséquent à la vision directe, celle qui donne les images nettes. Les deux parties situées au delà de C et de D, bornées de chaque côté par la limite même de l'angle temporal, représentent la zone périphérique. Ici la vision est nécessairement monoculaire, et les images, confuses.

La vision périphérique correspond à la partie interne des deux rétines ; peu propre à faire voir distinctement les objets, elle aide surtout à constater leur présence. C'est une sorte de fonction préparatoire ou d'avertissement qui provoque, avec ou sans la participation de la volonté, le mouvement de tête nécessaire pour placer l'objet ainsi signalé dans la direction de la vision centrale et associée.

ARTICLE PREMIER

Détermination du champ visuel.

Pour déterminer l'état du champ de la vision, on place le malade en face et à une petite distance, 50 centimètres par exemple, d'un tableau noir bien éclairé. Une petite croix est tracée à la craie au centre du tableau. L'œil à examiner est dirigé, l'autre étant fermé, vers cette petite croix qu'il devra fixer sans interruption. Ces mesures prises, un morceau de craie blanche monté sur une tige en bois, est d'abord rapproché du point de mire, puis éloigné lentement et progressivement dans le sens horizontal, jusqu'à ce que le malade cesse

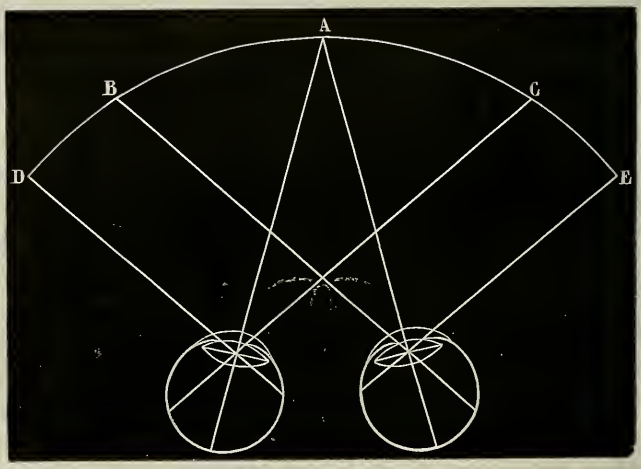

Fig. 23. — Champ visuel binoculaire.

de le voir nettement. Le point est marqué d'un trait. On continue dans la même direction jusqu'à ce que le morceau de craie ne soit plus aperçu : là un nouveau trait. Le premier marque la limite du champ visuel central; le second, la limite du champ visuel périphérique. On procède de même pour les autres côtés. L'ordre adopté est indifférent. On a de la sorte les limites du champ visuel dans les quatre directions cardinales. Rien ne s'oppose à ce que l'on poursuive son investigation, si la chose est utile, dans des directions intermédiaires. On a l'habitude, dans les salles de clinique, de tenir le morceau de craie à la main. Cette manière de faire, qui demande un peu

moins d'apprêts, donne des résultats moins satisfaisants; l'éclat de la main et de la manche de l'habit sont des causes d'incertitude et d'erreur, quand on interroge la vision périphérique. Quoi qu'il en soit, il est bon de revenir plusieurs fois de suite sur la même exploration, lorsqu'il existe des doutes et que l'on a quelque raison de procéder avec précision.

On peut faire la même épreuve avec une large feuille de papier blanc, munie à son centre d'une petite croix tracée à l'encre et sur laquelle on promène une plume ou un crayon noir.

Les limites une fois marquées et la distance du point de mire mesurée, il est facile d'évaluer en degrés les différents angles visuels. Le docteur Sous, de Bordeaux, a dressé un tableau destiné à donner en degrés, minutes et secondes la valeur de chaque angle visuel. Dans ce calcul, le point de mire est placé à 50 centimètres de l'œil observé et l'angle est relevé pour chaque centimètre d'écartement. Divers appareils ont été imaginés pour mesurer avec plus de précision le champ visuel. Wecker a conseillé l'usage d'un cercle muni de rayons en fil d'archal, le long desquels glissent des curseurs en bois. Le point de mire, placé à 50 centimètres, est au centre. Le curseur est conduit au point où le malade cesse de voir. La distance du centre au curseur, évaluée en centimètres, représente la valeur de l'angle visuel. A la même époque, Fœrster a proposé un appareil destiné à relever en degrés de latitude et de longitude, chacun des points de la demi-sphère concave que représente le champ visuel. Il se compose d'un demi-cercle traversé dans son milieu par un axe autour duquel il exécute des mouvements de rotation. En faisant parcourir à ce demi-cercle une révolution de 180°, on décrit la surface d'une demi-sphère ; en étendant la rotation à 360°, chaque point du demi-cercle a tracé sur sa route un cercle de latitude, et chacune de ses positions représente en même temps un méridien. Sur ce demi-cercle est disposé un petit objet mobile représenté par un morceau de papier blanc d'un quart de pouce carré collé sur fond noir. Il suffit, pour employer l'appareil, l'œil étant fixé sur le point de mire, de marquer les points au niveau desquels l'objet paraît ou disparaît.

On ne saurait apporter trop de soin et de rigueur dans la détermination du champ visuel. Néanmoins dans l'immense majorité des cas, les procédés par approximation sont tenus pour suffisants. Dans la pratique habituelle on emploie même des moyens plus expéditifs encore. L'un des plus usuels consiste à faire fixer

par le patient les deux doigts indicateurs, placés à une distance de 15 à 18 cent. L'un d'eux étant maintenu immobile comme point de mire, l'autre est porté successivement dans les diverses directions principales. S'il existe une altération du champ visuel un peu importante, ce procédé élémentaire suffit pour la révéler. On procède alors à un examen plus rigoureux, s'il y a lieu. L'exploration doit toujours être faite sur chaque œil isolément. On peut ensuite rechercher, par le même procédé, l'étendue du champ visuel binoculaire.

Il est un autre mode d'examen qui mérite toute attention, car il est le seul praticable chez les sujets atteints de cataracte ou d'opacités siégeant sur la cornée ou dans le champ de la pupille. Les opacités cristalliniennes ne sont que relativement opaques. Si elles arrêtent les rayons lumineux fournis par un éclairage peu intense, elles peuvent être traversées par une lumière plus vive. Dès lors il suffit, pour explorer le champ visuel, de substituer à la petite croix blanche du tableau qui ne serait pas perçue, une lumière plus intense. Voici comment on y arrive. Le sujet est placé dans une chambre obscure. Deux bougies ou mieux deux lampes sont placées l'une à côté de l'autre à quelques pieds de distance de l'œil à examiner, préalablement dilaté par l'atropine. L'une des deux lumières sert de point de mire ; on la laisse immobile. L'autre est portée successivement dans la direction des quatre points cardinaux. Si la lumière est perçue partout également, la rétine est évidemment impressionnable dans toute son étendue. Si au contraire elle cesse d'être vue en un point donné, on en conclut que la rétine est torpide dans la partie qui est normale à la direction des rayons lumineux, puisque la lumière est perçue suivant la direction de la perpendiculaire à l'élément rétinien impressionné.

De Græfe a imaginé dans le même but un procédé qui consiste à prendre, comme moyen d'épreuve, une source lumineuse d'égale intensité. L'auteur l'obtient en faisant usage d'une de ces chandelles de fabrique anglaise, renommées pour l'uniformité constante de leur composition et de leur fabrication. Il la nomme la *chandelle normale*. Cette chandelle est placée dans une lanterne carrée, noircie à l'intérieur, à telle distance que sa flamme soit au foyer principal d'une lentille enchâssée dans l'une des parois de la lanterne. Les rayons lumineux, après avoir traversé la lentille, sortent forcément en état de parallélisme. Ils rencontrent alors

une lame de verre dépoli, et y dessinent une surface uniformément éclairée dont le pouvoir éclairant est en rapport direct avec l'étendue de la surface. Celle-ci peut être graduée à l'aide d'un diaphragme mû par un petit mécanisme à levier. L'appareil réglé aux n°s 1, 2, 4, fournit des surfaces éclairantes proportionnelles. Cet instrument étant placé dans une chambre obscure, le malade est assis à une distance de 8 pouces (24 cent.), le regard dirigé vers la surface éclairée. La distance de 8 pouces est fournie commodément mais très-approximativement par l'espace qui sépare l'extrémité du pouce de l'extrémité de l'annulaire, tenus au maximum d'écartement. L'appareil de Græfe est peu répandu, parce qu'il n'est pas indispensable. Le procédé des deux lumières dont il a été précédemment question suffit aux besoins de la pratique. Toutefois nous tenions à ne point le passer sous silence pour montrer, par les efforts qui ont été tentés, combien il est important d'interroger soigneusement la sensibilité rétinienne.

L'exploration par les phosphènes, dont il sera bientôt question, représente aussi un excellent moyen d'apprécier l'état du champ visuel.

La partie centrale qui sert à la vision directe présente une lacune, une tache obscure dont il importe de connaître l'existence et le siége, parce qu'elle est constante, physiologique, et qu'elle préoccupe trop souvent ceux qui, par hasard, en ont découvert chez eux l'existence. Il est aisé de la trouver en faisant fixer un papier blanc sur lequel est dessiné à gauche une petite croix, et à droite sur la même ligne horizontale, à une distance de 3 pouces environ (8 cent.), une tache noire, ronde, mesurant un demi-pouce de diamètre.

L'œil libre étant fermé, on fait regarder constamment la petite croix avec l'œil observé, puis on rapproche lentement le papier tenu d'abord à une assez grande distance. A 11 pouces environ (29 cent.), la tache noire disparaît ; elle reparaît quand on rapproche davantage. Cette lacune a la forme d'une ellipse irrégulière sur les bords de laquelle on peut reconnaître les origines des plus gros troncs vasculaires qui en émergent. Avec un peu d'attention, on constate que ces vaisseaux forment des lignes obscures qui s'étendent assez avant dans le champ rétinien. La tache principale mesure 6 degrés dans le sens horizontal, et 8 dans le sens vertical. Son bord interne,

qui est le plus voisin du point de fixation, est situé à une distance de 12 degrés environ. Pour se faire une idée de l'effet qui en résulte sur la vision monoculaire, il suffit de rappeler qu'elle est assez grande pour couvrir une tête d'homme à la distance de six à sept pieds. Mariotte, qui le premier découvrit ce phénomène, amusa beaucoup le roi Charles II d'Angleterre et ses courtisans, en leur montrant la manière de se voir réciproquement sans tête. Cette lacune, située en dehors du centre du champ visuel, doit correspondre à une partie insensible de la rétine, située un peu en dedans de la tache jaune. On a donné à cette partie insensible le nom de tache aveugle (*punctum cœcum*). Des mesures exactes ont montré qu'elle coïncidait avec la papille du nerf optique. Et précisément le microscope enseigne qu'en ce point, l'élément impressionnable de la rétine, c'est-à-dire la couche des cônes et des bâtonnets fait défaut.

L'effet de cette lacune est nul pour la vision binoculaire parce que le point lumineux non perçu par un œil l'est par l'autre; ils corrigent ainsi réciproquement leur imperfection.

ARTICLE II.

Altérations du champ visuel d'origine sensoriale.

Le champ visuel est fréquemment altéré dans les maladies de l'œil. Son examen trop négligé est une précieuse ressource pour le diagnostic. Les troubles qu'on y rencontre peuvent avoir leur siége dans l'appareil sensorial, ou résulter d'un défaut de transparence dans les milieux réfringents, l'humeur aqueuse, le cristallin, l'humeur vitrée, ou dans leurs surfaces de séparation, la cornée et la cristalloïde.

Les altérations d'origine sensoriale revêtent plusieurs formes.

I. **Hémiopie.** — La moitié du champ visuel peut être plus ou moins obscurcie ou même complétement abolie : d'où le nom d'hémiopie. L'hémiopie peut exister dans le sens vertical ou dans le sens horizontal.

L'*hémiopie verticale* dans laquelle l'une des deux parties latérales est troublée, présente elle-même deux variétés qu'il est très-utile de distinguer : elle peut être *homonyme* ou *croisée*.

L'*hémiopie homonyme* se reconnaît en explorant le champ visuel binoculaire. Voici à quel caractère. Quand le regard est dirigé vers un objet situé à quelques pieds de distance, une moitié

seulement est vue distinctement, toutes conditions d'éclairage égales d'ailleurs ; l'autre est plongée dans une ombre plus ou moins profonde. Même résultat si l'on transporte successivement le point de mire sur tous les objets qui sont à portée de la vue. L'anatomie permet aisément de remonter du trouble fonctionnel à sa cause. Admettons que ce soit la moitié droite des objets qui reste voilée. Les axes optiques venant s'entre-croiser vers le centre de figure du point de mire, les faisceaux de lumière émanés de la partie située à droite viennent impressionner les rétines en deux points symétriques et par conséquent situés, l'un en dedans et l'autre en dehors, à une même distance du centre qui correspond à l'axe optique. Il faut donc, pour que cette partie de l'objet ne soit pas vue, qu'il y ait anesthésie de la rétine ou du nerf optique, d'un côté dans sa partie externe et de l'autre dans sa moitié interne. Cet état dérive du mode de répartition des nerfs optiques au niveau du chiasma. On sait que ces nerfs s'entre-croisent, mais en partie seulement, et de telle sorte que leurs fibres les plus externes poursuivent leur direction primitive, tandis que les plus internes passent à la partie interne du côté opposé, comme l'indique la figure 24.

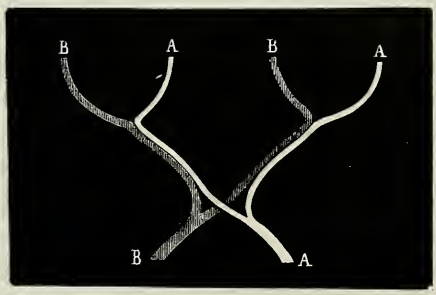

Fig. 24. — Entre-croisement des nerfs optiques au niveau du chiasma.

Il est clair que la moitié externe de la rétine gauche est en rapport avec le même nerf optique que la moitié interne de la rétine droite et réciproquement. Par conséquent, si dans un cas donné semblable à celui que nous avons admis tout à l'heure par hypothèse, la partie externe d'une rétine et la partie interne de l'autre sont simultanément insensibles, il y a lieu d'admettre une lésion de l'une des bandelettes optiques ou de ses origines cérébrales.

L'*hémiopie croisée* se reconnaît à ce caractère que les parties

similaires des deux rétines, soit les deux moitiés internes, soit les deux moitiés externes, cessent d'être impressionnables. Ici on n'arrive facilement au diagnostic qu'en interrogeant monoculairement le champ visuel. Voici ce que l'on constate : l'œil gauche, par exemple, dirigé vers un objet éclairé et situé à bonne portée, n'en voit bien que la moitié droite, l'autre moitié restant dans l'ombre. L'œil droit interrogé à son tour ne voit pas la moitié droite, mais bien la moitié gauche. En consultant la figure précédente on reconnaît aisément qu'un semblable trouble ne peut résulter que d'une altération des deux nerfs optiques, portant d'un côté sur la moitié externe, de l'autre sur la moitié interne ou réciproquement. L'hémiopie est donc croisée. Dans cet état de choses, on comprend pourquoi l'examen doit être fait monoculairement. L'un des yeux voyant distinctement l'une des moitiés de l'objet et l'autre la moitié opposée, il en résulte que, dans l'acte binoculaire, les deux yeux peuvent se corriger l'un l'autre et fournir au sensorium une image uniformément éclairée. C'est à cette circonstance apparemment que l'on doit de constater si rarement l'hémiopie croisée qui doit être assez fréquente dans les affections de l'encéphale ou de ses enveloppes, et en particulier dans les cas d'hémorrhagie cérébrale.

Dans la pratique, la détermination de l'existence et de la forme de l'hémiopie n'est pas toujours aussi facile ni aussi nette que semble le promettre l'anatomie. Il est vrai que dans les amauroses hémiopiques, on rencontre le plus souvent d'autres troubles nerveux, tels que la paralysie des nerfs olfactifs, du moteur oculaire commun, etc., et quelquefois une hémiplégie complète, qui suffisent au diagnostic.

L'hémiopie est habituellement sous la dépendance d'un caillot embolique, d'un foyer d'encéphalite, ou d'une tumeur qui se développe lentement et progressivement à la base du crâne. Toutefois, il y a des exceptions. Nous avons fait voir souvent dans nos conférences un malade atteint d'une maladie organique du cœur chez lequel survint une hémiopie homonyme persistante, très-bien caractérisée. A l'autopsie, l'examen le plus attentif, pratiqué à l'œil nu il est vrai, ne permit de constater aucune altération, ni ramollissement, ni suffusion sanguine ou séreuse, etc.

Dans certains cas l'hémiopie change de forme chez le même malade : une première attaque survient d'un côté et disparaît après quelques jours... longtemps après, elle est remplacée par une

seconde, siégeant du côté opposé. Le docteur Wollaston, qui a décrit avec beaucoup de soin ce singulier trouble fonctionnel, observa sur lui-même ces hémiopies alternantes. Dans une première attaque, les moitiés droites des deux rétines furent complétement anesthésiées ; au bout de dix jours, ce premier trouble avait disparu : vingt ans plus tard ce fut le tour des deux moitiés gauches, et pourtant une seule couche optique était altérée et envahie par une tumeur de consistance caséeuse.

L'hémiopie peut être un symptôme transitoire, dû à un simple trouble dynamique. Mackensie avance avec raison que les altérations de l'encéphale déterminent souvent des troubles dans les fonctions peu en rapport avec la partie lésée. L'excitation d'un cerveau malade réagit autrement que celle d'un cerveau sain et des effets non prévus par la physiologie peuvent en être la conséquence. Il y a lieu de croire que ces troubles fonctionnels sont dus à des troubles dans la circulation interstitielle, dont la cause organique peut être plus ou moins éloignée. On conçoit de la sorte comment l'hémiopie, dans ces cas, subsiste longtemps sans que les papilles optiques paraissent malades. Si au contraire elle est due à une cause organique directe, représentée le plus souvent par des tumeurs du crâne, siégeant dans le voisinage des couches optiques, les papilles s'atrophient. On peut exceptionnellement rencontrer des atrophies papillaires partielles en rapport avec l'hémiopie. De Græfe a rapporté un fait dans lequel une hémiopie gauche qui remontait à trois ans fut suivie d'une atrophie des moitiés droites des papilles.

Hémiopie horizontale. — L'hémiopie, au lieu d'être verticale comme dans la forme précédente, peut être horizontale. La partie supérieure est voilée, la partie inférieure reste nette, distincte. C'est ainsi que les choses se présentent le plus souvent, mais non constamment, comme l'ont dit certains auteurs. Il est des cas où le contraire existe, au moins durant un certain temps : le malade voit bien en haut et mal en bas. Il arrive même que l'hémiopie est latérale comme dans la forme précédente ; nous en avons observé au cas d'origine traumatique. Toutefois, ces faits sont très-rares et leur signification n'est jamais embarrassante à cause de leur mode de production et des circonstances dans lesquelles on les observe.

L'hémiopie horizontale débute brusquement : tout d'abord elle n'est pas nettement accusée, tout le champ visuel est obscurci, mais

beaucoup plus en haut qu'en bas. A mesure que les milieux réfringents recouvrent leur transparence, l'état des choses se révèle mieux, la partie supérieure des objets reste couverte d'une ombre profonde, leur partie inférieure, au contraire, devient assez distincte. Une ligne courbe ou ondulée les sépare l'une de l'autre. A ce signe unique, le plus souvent découvert par le malade avant l'arrivée du médecin, on peut affirmer l'existence d'un épanchement sous-rétinien avec décollement de la rétine.

II. **Rétrécissements centripètes ou centrifuges du champ visuel.** — Le champ visuel est fréquemment rétréci de la périphérie vers le centre. Ses limites horizontales et verticales, au lieu de mesurer de 160° à 170°, ne présentent plus que des angles de 100, de 80, de 50, de 20° et même moins. La vue distincte disparaît pour peu que l'on s'écarte du point de mire, comme il arrive quand un œil sain regarde à travers un tube de quelques centimètres de diamètre. Cette diminution concentrique est rarement régulière. On croit généralement que dans les cas d'excavation pathologique de la papille optique le champ visuel est surtout rétréci en haut et en bas, ce qui lui donne une forme allongée dans le sens transversal. D'après les recherches de Fœrster, il existerait une relation certaine et caractéristique entre la configuration des champs visuels et les maladies diverses de l'appareil nerveux de l'œil.

Dans l'atrophie papillaire, qui se lie à l'ataxie locomotrice, les parties insensibles ont de la tendance à prendre la forme d'un secteur dont le sommet correspond à la tache de Mariotte. Ces secteurs, qui dépassent en étendue un quart de cercle, siégent surtout en haut et en dehors, plus rarement en bas et en dedans. Ce n'est qu'à une période avancée du mal que la partie restée sensible diminue, et que la vision distincte se limite à une petite surface étendue de la tache de Mariotte à la tache jaune.

Dans le glaucome, le rétrécissement est plus régulièrement concentrique; il est marqué surtout en dedans et en bas. Il arrive que la limite de la partie sensible s'est rapprochée à 10° et même 5° du point de fixation avant que le rétrécissement commence en dehors, et se continue jusqu'à ce que la vision soit restreinte à une petite surface dont le centre est la *macula*. Dans d'autres affections, le rétrécissement suit une marche inverse. Il débute par la *macula* et respecte le reste de la rétine, de telle façon que l'altération se traduit par un véritable trou obscur dans le champ visuel, trou s'étendant jusque vers la tache de Mariotte. Dans cette dernière forme,

l'ophthalmoscope ne découvre rien, et l'amblyopie est constamment bilatérale.

III. **Scotomes du champ visuel.** — L'altération du champ visuel se présente sous une troisième forme moins régulière, moins étendue et quelquefois plus difficile à constater que les précédentes. Le malade remarque de petites taches obscures qui conservent invariablement la même position dans l'espace tant que l'œil fixe le même point. C'est à ces espaces sombres que l'on a donné le nom de scotomes. Quelques auteurs les désignent aussi par le nom impropre de mouches fixes par opposition avec la dénomination de mouches volantes. Le scotome est fixe, mais il n'est pas mouche, ces dernières ayant pour raison d'être non une incapacité sensoriale, mais une ombre projetée sur la rétine par quelque opacité siégeant dans l'appareil de réfraction.

Les scotomes peuvent affecter les formes les plus bizarres; quelques malades les comparent à des mouches, à des points noirs qui viennent fatalement entrecouper leur champ de vision, d'autres leur attribuent la forme d'une croix, d'une bande allongée, d'un caractère d'alphabet, d'un papillon, etc. L'imagination surexcitée se plaît souvent à prêter les formes les plus étranges à ces apparitions; cependant, quand on soumet à une analyse comparative les formes de scotomes indiquées par les malades, on y reconnaît presque toujours soit de petits cercles noirs, plus ou moins complets, soit des lignes noires se rencontrant sous des angles variables, circonscrivant des espaces plus clairs et au niveau desquels toute sensation lumineuse n'a pas complétement disparu.

Les scotomes sont toujours noirs ; ils sont vus dans l'espace, mais plus nettement et d'une façon plus gênante sur la page du livre qu'on lit, sur la feuille de papier qui sert pour écrire, etc.

Les scotomes révèlent des points insensibles dans la rétine. Souvent leur existence se rattache à des lésions graves et appréciables de cette membrane, telles que des apoplexies, des dégénérescences graisseuses, des altérations de nutrition de la choroïde, etc. — D'autres fois ils semblent provenir de simples congestions, provoquées ou entretenues par un exercice forcé de la vision, comme il arrive chez les micrographes, les graveurs sur métaux, etc. Ces exercices seront d'autant plus pernicieux que l'on aura moins pris garde de corriger quelques légers degrés d'amétropie.

Il est une forme de scotomes qui mérite d'être plus spécialement signalée, en raison de son siége, de sa rareté et des difficultés

du diagnostic. Ici les taches aveugles sont centrales, disposées symétriquement par rapport aux axes visuels, et semblent dues à l'agrandissement des taches aveugles physiologiques. Dans les quatre observations qu'il nous a été possible de recueillir, les scotomes centraux avaient occasionné des troubles assez graves pour rendre impossible tout exercice de la vision rapprochée. Les lignes d'imprimerie, même pendant la vision binoculaire, étaient coupées en morceaux par des taches noires qui couvraient un certain nombre de mots ou de syllabes et empêchaient de composer la phrase. Il est vrai que l'habitude conduit à corriger ce défaut par des mouvements de tête qui déplacent automatiquement l'axe visuel. Une éducation de ce genre permit à un peintre distingué de reprendre ses travaux, et même de lire et d'écrire. Dans un autre cas observé chez un jeune homme, l'altération de la vision était compliquée d'une héméralopie très-ancienne. Ici, l'ophthalmoscope ne découvre aucune altération appréciable. Par une simple coïncidence sans doute, l'œil était atteint d'amétropie dans les quatre faits qui me sont personnels, une fois hypermétrope, une fois myope et deux fois astigmate.

Le diagnostic de ces scotomes centraux que nous appellerons essentiels parce que nos moyens d'investigation ne leur trouvent aucune cause matérielle, est facile si l'on procède méthodiquement à la détermination du champ visuel. Le malade signale, en dehors de la petite croix qui sert de point de mire, une surface plus large que la tache aveugle physiologique et qui s'étend parfois jusqu'à la *macula*. Ce qui aide encore à les reconnaître, c'est qu'ils sont constamment symétriques. Leur traitement s'est montré jusqu'alors infructueux. Fort heureusement qu'ils restent indéfiniment stationnaires.

On peut juger par les détails précédents combien ces faits ressemblent à ceux qui ont été signalés par Fœrster et qui viennent d'être rappelés à la page 88. Le trouble fonctionnel est le même, seulement Fœrsteren place le point de départ dans la *macula*, tandis que nous croyons l'avoir constaté au niveau de la tache aveugle.

IV. **Daltonisme** (*dyschromatopsie*, *akyanoblepsie*, *chromatopseudopsie*, *achromatopsie*). — La partie centrale de la rétine perçoit à l'état normal, toutes les couleurs du spectre ; elle permet de les distinguer les unes des autres. Cette faculté est perdue ou pervertie chez un certain nombre de sujets. C'est à cette curieuse altération de la fonction visuelle que l'on a donné le nom de Daltonisme,

du nom du physicien anglais Dalton, qui l'a décrite le premier en 1798, après l'avoir observée sur lui-même.

Le daltonisme revêt deux formes principales que Seebeck a bien décrites dans les *Annales de Poggendorff* (1837).

a. Quelques malades ne distinguent dans le spectre que deux couleurs auxquelles ils donnent le nom de bleu et de rouge.

b. Dans la grande majorité des cas, ils ne voient pas du tout le rouge peu lumineux, le rouge intense leur paraît vert sale. Le jaune leur donne l'impression du vert à un plus haut degré que le vert lui-même, qui est d'une teinte moins franche. Ces deux degrés dans la perception du vert sous l'impression du jaune et du vert font qu'instruits par leur expérience, les Daltonistes attribuent aux deux couleurs leur valeur propre. Enfin, le bleu et le violet paraissent bleus. Malgré ces imperfections, le daltonisme n'empêche pas, le plus souvent, de distinguer toutes les couleurs et même des différences de ton très-légères, à la suite d'une éducation suffisante.

Le daltonisme est fréquent, surtout dans ses degrés légers. G. Wilson, qui a appelé l'attention sur l'inconvénient des signaux colorés employés sur les chemins de fer, a trouvé plus de cinq Daltonistes sur cent personnes examinées. Ajoutons même qu'en employant des procédés plus délicats, on trouve rarement trois personnes qui voient les couleurs de la même façon. Mais si la dyschromatopsie est une imperfection très-répandue, elle ne devient une infirmité que si elle existe à un haut degré.

On ne saurait expliquer la cause de ce trouble dans la perception des couleurs sans connaître le mode suivant lequel s'opèrent les impressions des ondes lumineuses. Or, à cet égard, on en est encore réduit à des hypothèses plus ou moins plausibles. La plus rationnelle nous paraît être encore celle qui fut formulée par Thomas Young en 1807. Il explique tous les phénomènes de la vision à l'aide des deux hypothèses suivantes : *a.* Il existe dans l'œil trois sortes de fibres nerveuses dont l'excitation donne la sensation du rouge, du vert et du violet. *b.* La lumière excite les trois espèces de fibres, mais avec une intensité différente, selon la couleur.

Le rouge simple excite fortement les fibres sensibles au rouge, et faiblement les deux autres.

Le jaune excite modérément les fibres du rouge et du vert, et modérément celle du violet : l'ébranlement simultané des fibres du rouge et du vert donne donc la sensation du jaune. Le vert

n'excite fortement qu'une seule espèce de fibres. Il en est de même du violet.

Le bleu excite peu les fibres du rouge, et modérément les fibres du vert et du violet.

Dans cet ordre d'idées, la sensation de couleur serait due soit à l'excitation isolée d'un seul ordre de fibres, soit à l'excitation simultanée, mais à des degrés différents, des trois ordres réunis. L'hypothèse de Th. Young n'est pas démontrée par l'anatomie, mais il faut convenir qu'elle rend bien clairement compte des faits, et qu'elle trouve un remarquable appui dans la théorie de Helmholtz, relativement au mode de perception des ondes sonores.

Le daltonisme est le plus souvent congénital et incurable. Il peut être provoqué artificiellement. La santonine a la propriété d'anesthésier les fibres nerveuses, mises en vibration par la longueur d'onde du violet. L'injection de 50 centigrammes de santonate de soude empêche, au bout d'un quart d'heure, de percevoir la couleur violette, et fait prendre aux divers objets une teinte jaune très-marquée.

Le daltonisme se développe fréquemment pendant le cours des affections de la rétine et du nerf optique. Dans ces conditions, il diffère peu du daltonisme congénital. Il se traduit d'abord par la difficulté, puis par l'impossibilité de distinguer les nuances secondaires. Plus tard, la perception du rouge est compromise, puis abolie. De même le bleu et le jaune, facilement perçus isolément, ne sont plus reconnus si on les place l'un à côté de l'autre ; le malade perçoit une teinte verte.

On conçoit que ce trouble fonctionnel devienne, entre des mains exercées, un intéressant élément de diagnostic. Nous ne saurions trop approuver le docteur Galezowski d'avoir récemment appelé l'attention sur ce point. Si la valeur clinique de ce moyen d'investigation a été exagérée par lui, il y a lieu d'espérer que l'on rencontrera dans cette voie des particularités dignes d'intérêt sur la question si peu connue, si complexe, de la perception des couleurs.

Pour constater l'existence de la dyschromatopsie, il suffit de soumettre à l'examen du malade des papiers diversement colorés : les couleurs non perçues paraîtront grises, ou se confondront soit avec les nuances voisines du spectre, soit avec la complémentaire. En substituant au papier des verres colorés, on jugera mieux du degré de la perversion, parce que dans cette dernière expérience les couleurs, étant beaucoup plus vives, seront moins facilement confon-

dues. Si dans cette dernière épreuve la confusion persiste, on pourra en conclure qu'il existe un haut degré de daltonisme. Ces procédés sont simples, mais très-élémentaires. Le tableau du spectre donne des résultats meilleurs. E. Rose a proposé, il y a quelques années, un instrument destiné à l'utiliser. Il se compose d'un prisme de Nicol, d'un diaphragme rectangulaire, d'un prisme biréfringent, d'une lame de quartz et d'un second prisme de Nicol, le tout superposé et disposé sur une seule et même ligne.

V. **Phosphènes, images entoptiques.** — La sensibilité spéciale de la rétine peut être mise en jeu par un ébranlement quelconque et surtout par une pression mécanique exercée directement sur elle à travers la sclérotique et le tissu des paupières. Il se produit de la sorte des sensations lumineuses, identiques à celles que détermine la lumière venue du dehors, et auxquelles on a donné le nom de *phosphènes*. C'est ainsi qu'un coup porté directement sur l'œil, ou même un choc violent à la tête, peut provoquer des sensations de lumière, et faire voir *mille chandelles*, suivant l'expression populaire. Dans ces cas, l'impression est *extériorée* par le sujet selon le principe inné de direction qui consiste à attribuer aux rayons lumineux la direction de la normale du point ou des points impressionnés de la rétine. Par conséquent, une compression de la rétine en bas provoquera une apparition lumineuse en haut, et de même pour les autres directions.

Ces sensations accidentelles de lumière ont été signalées depuis longtemps déjà. Morgagni le premier les a décrites avec soin, il a même indiqué leur importance dans le pronostic de la cataracte vraie. Newton, Brewster, Muller, etc., en firent aussi mention. Mais il appartient à Serres (d'Uzès) d'avoir fait de cette particularité physiologique un excellent procédé pour déterminer l'état de la sensibilité rétinienne.

Pour obtenir les phosphènes, il faut placer le sujet dans un milieu peu éclairé et lui recommander de fermer doucement les yeux comme dans l'attitude du sommeil. On exerce alors une compression sur le globe oculaire, à travers la paupière. L'image lumineuse a d'autant plus de netteté et d'éclat que le point comprimé est mieux circonscrit. Serres conseille d'opérer cette compression avec l'extrémité unguéale de la pulpe du doigt. On peut avec autant d'avantage se servir de l'extrémité mousse d'un petit corps dur, tels qu'un crayon, une curette, etc. En opérant successivement dans les quatre directions cardinales, on obtient les phosphè-

nes cardinaux correspondants. On désigne sous le nom de *phosphène frontal*, celui qui succède à la compression de la région supérieure de la rétine : il est situé dans l'angle visuel jugal ; de *phosphène jugal*, celui qui siége dans l'angle visuel frontal ; de *phosphène nasal*, celui qui siége dans l'angle visuel temporal, et enfin de *phosphène temporal*, celui qui siége dans l'angle visuel nasal. On peut tout aussi facilement provoquer l'apparition des phosphènes dans des directions intermédiaires.

Les phosphènes affectent la forme générale d'un cercle, surtout si la compression est faite avec le doigt. Mais ce cercle n'est pas égal pour les quatre points cardinaux : le phosphène nasal représente un cercle complet, ou seulement marqué d'une petite échancrure, le phosphène temporal offre une échancrure beaucoup plus considérable, le phosphène frontal est sensiblement demi-circulaire, enfin le phosphène jugal est réduit à un tiers ou un quart de cercle. Cette différence n'accuse point des degrés inégaux dans la sensibilité rétinienne : elle tient à ce que le globe oculaire n'est pas également accessible au doigt.

Le cercle phosphénien est d'un blanc bleuâtre, comparable à la lumière du gaz. Sa coloration varie suivant le degré d'obscurité du milieu ambiant, et aussi suivant sa direction.

Outre l'apparition lumineuse située au côté opposé du point comprimé, il en existe une seconde située du même côté et signalée pour la première fois par Brewster. On l'a désignée sous le nom de *petit phosphène*, par opposition avec la première appelée *grand phosphène*. Le petit phosphène est le contre-coup de la compression : il se produit sur un point de la rétine diamétralement opposé.

Outre ces apparitions lumineuses, il en est d'autres qui surviennent sous l'action de chocs divers capables d'ébranler la rétine.

Les changements brusques dans le mouvement de convergence des yeux et l'état de l'accommodation donnent aussi naissance à des cercles lumineux. On sait qu'au mouvement de convergence s'associe toujours un effort d'accommodation de même valeur. En entrant, par exemple, dans un appartement sombre, il suffit de faire converger énergiquement les yeux pour obtenir deux cercles lumineux. Le même phénomène est observé par ceux qui, après avoir longtemps exercé la vision distincte rapprochée, se placent subitement dans l'obscurité. Tel est le cas des personnes qui ont l'habitude de lire longtemps au lit. Après avoir éteint la lumière,

elles voient des cercles de feu passer rapidement et se reproduire à de courts intervalles pendant plusieurs minutes. Il arrive même assez fréquemment que certaines personnes, très-impressionnables à la lumière, ne peuvent s'exposer à la vive lumière d'une salle de spectacle ou de bal sans éprouver pendant plusieurs minutes, et même pendant une demi-heure des sensations lumineuses, rappelant la forme et l'éclat des lumières qui les avaient éblouies peu de temps auparavant.

L'exploration de la sensibilité rétinienne par les phosphènes a rendu de grands services à la pratique : elle est encore la seule ressource, lorsque les milieux réfringents ont totalement perdu leur transparence, comme il arrive chez les cataractés atteints d'atrésie pupillaire. En toute autre circonstance, l'examen ophthalmoscopique sera préféré : il est plus simple, plus sûr, et nécessite à un moindre degré le concours de l'intelligence du malade.

La sensibilité de la rétine à la pression rend facilement compte des sensations subjectives qui s'observent dans le cours de certaines affections des membranes de l'œil. Dans toutes les maladies qui provoquent un excès de tension intra-oculaire, comme le glaucome, l'irido-choroïdite, les cataractes, au début, le patient est tourmenté par l'apparition fréquente de cercles lumineux d'un blanc jaunâtre, ou d'étincelles de couleur jaune-orangé, qui traversent le champ de la vision. On conçoit sans peine que la pression intra-oculaire joue le même rôle que la pression du doigt ; seulement, comme elle est la même sur tous les points, elle provoque plutôt des sensations de surfaces plus ou moins éclairées que des images nettes comme les phosphènes.

Ces sensations lumineuses affectent diverses formes : tantôt ce sont de petites mouches irisées qui traversent le champ visuel, tantôt des espèces de flocons de neige, d'autres fois des arborisations grisâtres, etc.

ARTICLE III.

Altérations du champ visuel par défaut de transparence de l'appareil de réfraction.

On désigne ces altérations sous le nom de *myodésopsie* (de μυία, mouche, εἶδος, forme, et ὄψ, œil). Ce sont en effet des apparitions de couleur plus ou moins sombre, de formes très-variées, et que l'on

compare le plus communément à des mouches suspendues et voltigeant dans l'air. Il est peu de questions en ophthalmologie qui aient autant exercé l'imagination des auteurs. Leur grande fréquence, leur existence compatible avec la vue la meilleure, les sombres préoccupations que provoque leur apparition chez certains esprits, enfin, il faut bien le dire, la question non encore résolue de leur provenance, sont des motifs suffisants pour justifier la multiplicité des hypothèses qui ont été émises à leur sujet.

Les mouches sont toujours produites par des ombres projetées sur la rétine ; celle-ci est plus ou moins épaisse, plus ou moins étendue, suivant la forme, l'éloignement, la translucidité relative du corps opaque qui lui donne naissance. Elle est à l'égard de ce dernier dans un rapport qui peut toujours être défini. Ces divers caractères distinguent essentiellement la *mouche* du *scotome* dans lequel, ainsi que nous l'avons dit, il n'y a pas d'ombre portée sur la rétine, et par conséquent, pas de corps opaque pour la produire, mais bien une incapacité plus ou moins complète d'un ou de plusieurs points de cette membrane.

Les caractères de la mouche sont déterminés par l'opacité qui lui donne naissance.

Les caractères du scotome sont déterminés par l'étendue, le siége et le degré de l'insensibilité de la rétine.

Les mouches sont de deux ordres : les unes sont fixes, et les autres mobiles.

Mouches fixes. — Les *mouches fixes* surtout ont été confondues avec les scotomes, parce que, comme ces derniers, elles conservent immuablement la même position dans l'espace, tant que l'œil regarde le même point. Si elles paraissent parfois animées d'un léger mouvement, c'est que l'œil, conservant difficilement une immobilité absolue, a subi une légère déviation involontaire. Et par contre, elles suivent tous les mouvements volontaires du globe ; elles s'élèvent quand l'œil se porte en haut, elles s'abaissent quand il se porte en bas, etc.

Les mouches fixes apparaissent sous des formes variées : tantôt c'est un fer à cheval ou un disque plus ou moins complet, dont le bord est sombre et le centre beaucoup plus clair, tantôt elles sont comparées à un chiffre, un caractère d'alphabet ; ailleurs c'est un nuage grisâtre, une sorte de fumée de tabac, dans laquelle apparaissent une foule de points noirs. L'expression subjective de mouches fixes pourrait être facilement confondue, comme on le voit,

avec celle de scotomes, surtout chez des sujets peu exercés à analyser leurs sensations. Mais l'examen de l'appareil dioptrique lèvera toute difficulté. Il sera nul, s'il s'agit d'un scotome; il décèlera une opacité s'il s'agit de mouches fixes; parfois ce sera une infiltration légère des lames de la cornée, ou des dépôts granulo-graisseux, punctiformes, situés à la face profonde de cette membrane derrière la membrane de Descemet; le plus souvent on trouvera des altérations de l'appareil cristallinien, soit des dépôts granuleux très-fins, disséminés dans les couches corticales, soit des exsudats légers et pigmentés, déposés sur la cristalloïde antérieure pendant le cours d'une irido-choroïdite. La recherche de ces opacités réclame quelque attention en raison de leur petit volume et d'un certain degré de transparence qui leur reste. Nous avons indiqué comment on parvient à éviter des erreurs de diagnostic d'autant plus préjudiciables qu'elles conduisent fatalement à attribuer les troubles de la vision, soit à une simulation, soit à une insensibilité rétinienne.

Mouches volantes. — Les *mouches volantes*, par opposition aux mouches fixes, sont caractérisées par des apparitions mobiles plus ou moins fugitives dans le champ de la vision.

Il est utile d'en faire deux groupes : les unes peuvent être considérées comme *physiologiques*, en ce sens qu'elles gênent si peu la vision qu'on ne les découvre que par hasard, et que chacun peut les voir sur soi-même en se plaçant dans certaines conditions déterminées; les autres sont *morbides*, en ce sens qu'elles troublent la vue et qu'on les rencontre surtout chez les sujets qui présentent une altération pathologique des milieux réfringents et plus spécialement du corps vitré.

Mouches volantes physiologiques. — Les plus communes consistent en de petits globules, marqués d'un contour noir et d'un centre clair, qui apparaissent dans le champ de la vision. Ces globules parfaitement ronds, de volumes inégaux, se présentent tantôt isolés, tantôt en groupes irréguliers, tantôt juxtaposés linéairement de façon à représenter une sorte de chapelet plus ou moins ondulé, flexueux et souvent replié sur lui-même. Tous ces petits corps sont animés de mouvements dans le champ visuel. Au moment où le regard se porte en haut, ils apparaissent vers la partie la plus élevée, puis redescendent tantôt verticalement, tantôt obliquement soit en dehors, soit plus fréquemment en dedans. C'est à tort que certains auteurs leur ont attribué un mouvement constant de haut en bas, et de dehors en dedans. La chute de ces corps globulaires n'est pas

d'ailleurs aussi prononcée qu'elle le paraît. L'illusion provient de ce que l'œil, après avoir constaté leur existence dans les régions élevées du champ visuel, les suit instinctivement dans leur chute, et fait ainsi paraître celle-ci plus rapide. Mais si par un effort de la volonté le regard reste fixé sur le même point, on constate fréquemment qu'ils peuvent rester momentanément immobiles, être animés de mouvements transversaux et qu'ils ne descendent que lentement à l'horizon.

Les divers groupements de ces corps globulaires ont été désignés par des noms différents que nous ne pouvons passer sous silence, parce qu'ils existent dans le langage scientifique.

Lorsqu'ils forment deux bandes étroites, rectilignes ou légèrement ondulées, composées de deux lignes sombres qui circonscrivent un espace clair, ils représentent ce que Mackenzie a décrit sous le nom de *spectre aqueux*. Quand ils semblent détachés les uns des autres, ils portent le nom de *spectre globulaire isolé* (Mackenzie); s'ils sont groupés en chapelet flexueux, entortillés de façon à simuler plus ou moins grossièrement l'aspect d'un collier de perles, ils constituent le *spectre perlé* (Mackenzie).

On peut constater sur soi-même l'existence et les divers modes d'agencement de ces petits globules à l'aide d'une expérience très-simple. Il suffit de fixer l'horizon ou un mur bien éclairé, à travers une carte percée d'un petit trou et maintenue à 10 millimètres de l'œil. Dans ces conditions, les rayons qui pénètrent dans l'œil affectent une direction sensiblement parallèle. Immédiatement les globules apparaissent en très-grand nombre. Le champ visuel en est en quelque sorte tapissé; ce qui lui donne un aspect chagriné, grisâtre (*pl.* IV, *fig.* 2). On les voit flotter lentement à quelques pieds de distance, puis, quand le regard est dirigé en haut, reparaître au zénith, rester un instant immobiles et reprendre ensuite leur mouvement descendant. Si l'on augmente le diamètre du trou qui sert d'oculaire, toute apparition disparaît. En plein air, quand le regard est dirigé à l'horizon, ces spectres paraissent plus volumineux, sans cesser de présenter les mêmes variétés; ils ont aussi des contours moins nets et par conséquent moins faciles à décrire. En cherchant à les définir, on reconnaît le plus souvent une forme rubanée claire avec des contours grisâtres. Une observation moins attentive leur donne la forme de petits flocons, de petits rubans, de longs fils aplatis très-diversement, sinueux ou enroulés, et de nuance grise plus ou moins foncée. Par l'éclairage solaire direct,

tout disparaît : un ciel couvert, un vaste espace dans lequel le regard erre à l'aventure, représentent des conditions dans lesquelles beaucoup de personnes les trouvent en très-grand nombre. Ce sont alors de véritables mouches. Ces apparitions sont plus saisissantes encore quand, sortant d'un lieu sombre, on se trouve vis-à-vis d'une surface bien éclairée, un mur blanc, par exemple, frappé par le soleil. C'est ainsi le plus souvent que le hasard fait découvrir ces malheureux petits globules dont la présence va devenir, au moins durant un certain temps, une source de vives préoccupations.

Ce n'est pas ici le lieu d'examiner les diverses théories relatives à l'origine des mouches volantes physiologiques. Aucune, il faut bien le dire, n'est complétement satisfaisante. Mais on s'accorde généralement à les attribuer à la présence de corpuscules microscopiques disséminés à des profondeurs diverses dans le corps vitré, et produisant sur la rétine des ombres en rapport avec leur siége, leur volume et leur degré de transparence. Depuis longtemps déjà, Donné avait constaté au microscope la présence dans l'humeur aqueuse et dans l'humeur vitrée d'une grande quantité de globules qui ressemblaient assez bien aux globules du sang dilués dans l'eau. Depuis lors, Donders entre autres a également signalé l'existence de ces mêmes petits corps dans la vitrine. Et cependant, comment expliquer ainsi leur mouvement de translation à travers l'humeur vitrée, surtout quand ils affectent la forme de ces longs chapelets aux formes bizarres et si variées !

Les apparitions spectrales physiologiques revêtent encore d'autres formes. Mais ces dernières ont moins d'importance clinique, parce qu'elles ne se produisent point spontanément et qu'ainsi leur découverte accidentelle ne vient jamais troubler le repos des malades. L'une d'elles a été désignée sous le nom de *spectre muco-lacrymal.* Pour l'observer, il suffit de rendre l'œil fortement myope ou hypermétrope en l'armant d'un verre sphérique convexe ou concave de 4 à 8 pouces de foyer (12 à 24 cent.). En fixant alors à une distance de 8 à 10 pieds la lumière d'une lampe ou d'un bec de gaz, on voit un disque brillant, sur lequel circulent lentement de gros globules dont les contours sont clairs et le centre obscur (*pl.* IV, *fig.* 1). Ces globules sont le plus souvent isolés, parfois on les voit réunis entre eux par une ligne dont les contours paraissent sombres au contraire et le centre clair. Ils sont animés de mouvements verticaux soit de haut en bas, soit de bas en haut, suivant que l'on fait usage d'un verre convexe ou d'un verre concave. Un simple clignement des paupières en pro-

duit à volonté, en modifie le volume, le nombre et la situation. En répétant plusieurs fois de suite ce clignement palpébral, on acquiert la conviction que le spectre muco-lacrymal est produit par l'ombre grandie que projettent sur la rétine les globules muqueux et les desquamations épithéliales de la surface de la cornée. L'œil étant rendu, par l'interposition d'un verre, fortement myope ou hypermétrope, son foyer se trouve déplacé soit en avant, soit en arrière. Dès lors, il ne se produit plus sur la rétine d'images nettes, mais bien des cercles de diffusion sur lesquels se dessinent par leur ombre ces petits corps plus ou moins opaques; il est clair que leur ombre grandie doit être directe avec un verre concave et renversée avec un verre convexe. Voilà pourquoi, suivant la forme de la lentille, le mouvement du *spectre muco-lacrymal* paraît se produire dans des directions inverses.

Spectre étoilé du cristallin. — Le spectre muco-lacrymal n'est en quelque sorte qu'un épiphénomène des curieuses apparitions lumineuses que donne l'expérience précédente et que l'on désigne sous le nom du *spectre étoilé du cristallin.* En fixant à travers un verre de 12 pouces (324 millimètres), convexe ou concave, et à une distance de 10 pieds ($3^m,24$), la lumière d'une bougie ou mieux d'une bonne lampe, on voit, autour d'une flamme centrale, une couronne complète de flammes semblables, moins nettes, il est vrai, et plus pâles. En s'éloignant davantage on constate que les images disposées en couronne s'élargissent et représentent par leur réunion un disque lumineux plus ou moins grand, plus ou moins éclatant suivant l'intensité de la lumière, et partagé en segments réguliers appartenant au type hexagonal. Ces phénomènes disparaissent et font place à l'image simple de la flamme dès que l'on rentre dans le champ de la vision distincte. C'est à ces apparitions que l'on a donné le nom de *polyopie monoculaire* et de *spectre étoilé du cristallin.*

Quand on fixe à travers une carte opaque percée de deux petits trous, éloignés l'un de l'autre d'une distance moindre que le diamètre de la pupille, ce qui constitue l'optomètre de Scheiner, un petit corps éclairé, une tête d'épingle par exemple, on constate que l'image de l'objet se dédouble si on le place en deçà ou au delà de la vision distincte : nous dirons plus loin pourquoi. Si, au lieu de deux trous, on en pratique quatre, cinq, contenus dans un cercle plus petit que la pupille, on voit l'image de l'épingle se tripler, se quadrupler dans les mêmes conditions que précédemment, c'est-

à-dire qu'il se produit une véritable couronne d'images provenant d'un seul objet, absolument comme dans la polyopie monoculaire. Il suit de là qu'il existe dans l'œil quelque appareil qui remplit le rôle de l'optomètre de Scheiner, multipliant comme lui les images, quand l'objet visé se trouve placé en deçà ou au delà des limites de l'adaptation, par l'interposition d'un verre sphérique convexe ou concave suffisamment puissant.

L'aspect étoilé de ce spectre rappelle trop la structure anatomique du cristallin pour ne pas indiquer tout d'abord que cet organe est lui-même l'appareil multiplicateur. Il est, en effet, parfaitement constitué pour ce rôle, puisqu'il se compose d'un certain nombre de segments disposés autour d'un centre commun et d'autant plus marqués que le sujet est plus avancé en âge. L'éclairage oblique démontre cette disposition. D'ailleurs, Giraud-Teulon a constaté directement le pouvoir optométrique du cristallin en recueillant sur un verre dépoli les images diffuses fournies par la lentille oculaire d'animaux âgés , récemment abattus. Il obtint ainsi, en plaçant l'écran en deçà ou au delà du foyer, des segments triangulaires représentant autant d'images diffuses de la source lumineuse. Au point focal, ces segments se réunissaient en un seul. Nous avons actuellement en observation un vieillard myope chez lequel la polyopie monoculaire se produit spontanément. Il suffit de lui faire fixer la lumière d'une lampe à une distance plus grande que la limite supérieure de sa vision distincte pour qu'il signale immédiatement l'apparition d'une couronne complète de lumières. Chez lui le phénomène est assez tranché pour qu'il en fasse sans hésiter l'énumération. En examinant à l'éclairage oblique , on constate que les segments du cristallin sont isolés par des plans d'intersection moins transparents qu'à l'état normal, et particulièrement propres à la production des phénomènes de polyopie monoculaire.

Des images multiples s'observent quelquefois en l'absence du cristallin. Mais on constate alors que celui-ci est remplacé dans son rôle par des tractus membraneux développés sur la cristalloïde. Dans tous ces cas, au moyen d'un verre sphérique qui corrige l'amétropie, on fait disparaître la polyopie. C'est à cette influence du cristallin que sont dues la forme étoilée des astres et l'apparence stellaire des points lumineux très-éloignés, tels qu'un bec de gaz, un phare électrique, etc.

Mouches volantes pathologiques. — Toutes les fois que les appa-

ritions spectrales dont nous venons de parler se présentent dans le champ visuel en assez grande abondance et avec assez de constance pour troubler la vision, elles acquièrent une autre signification et peuvent être considérées comme pathologiques. La différence que nous voulons établir entre l'état physiologique négligeable et cet autre état qui réclame certaines précautions, ne réside que dans une question de quantité et de fréquence. Cette distinction pourrait paraître subtile au point de vue nosologique, et pourtant elle s'impose à la clinique. Ainsi, il arrive souvent chez les personnes dont les yeux sont impressionnables, qui se livrent à des travaux un peu assidus avec le microscope, l'ophthalmoscope, avec le burin, ou l'aiguille, surtout si elles font usage d'une lumière un peu vive, que ces travaux occasionnent l'apparition d'une énorme quantité de mouches volantes parfois accompagnées d'une certaine tension du globe. A quoi cela tient-il ? Il est difficile de le dire exactement, n'ayant aucune explication du même phénomène quand il est compatible avec l'état physiologique. Cependant il est rationnel de penser que la congestion intra-oculaire, inévitable à la suite d'excès de ce genre, amène un certain trouble dans la nutrition du cristallin ou du corps vitré, et multiplie le nombre des corpuscules qu'ils renferment, ou bien qu'elle réagit sur la rétine, la rend plus impressionnable, et par conséquent plus apte à percevoir des ombres qui, en temps ordinaire, lui échappent en raison de leur ténuité. Quoi qu'il en soit, en pareille conjoncture, il est prudent de renoncer, au moins pendant un certain temps, aux exercices un peu fatigants de la vision. Sans autres soins que le repos, l'état normal ne tarde pas à revenir. Ce qui semble marquer qu'il s'agit plutôt d'un trouble fonctionnel de la membrane sensoriale que d'une altération organique véritable.

En dehors de ces circonstances, les mouches volantes morbides sont produites par les corpuscules ou corps flottants du corps vitré qui sont la conséquence habituelle des phlegmasies ou des altérations de nutrition de la choroïde. Ces corps flottants, dont nous avons appris à reconnaître l'existence et les caractères avec le miroir oculaire, affectent les formes les plus diverses. Les uns sont globuleux, les autres allongés, branchus, semblables à des fils déliés, fixés par une de leurs extrémités et quelquefois par les deux ; ailleurs, ils ont l'aspect d'une sorte de poussière impalpable, etc. Tous ont pour caractère commun d'être plus opaques que les corpuscules qui donnent naissance aux diverses formes de spectres

physiologiques. Il en résulte que l'ombre qu'ils projettent sur la rétine est plus nette et assez foncée pour donner, dans leurs déplacements, le change au malade et lui faire voir des corps étrangers animés ou inanimés, de couleur noire, qui voltigent dans l'air à sa portée et dont il cherche à protéger l'œil par des mouvements de la main.

Ces illusions d'optique affectent des formes très-variées en rapport avec les corps opaques qui les produisent et aussi un peu avec l'imagination qui en fait le portrait : les plus communes sont comparées à des moucherons,à des araignées, à des papillons, à des fragments de papier brûlé, à une toile d'araignée, etc.

Les mouches volantes pathologiques sont toujours brunes ou tout à fait noires. Elles sont mobiles; elles parcourent l'étendue du champ visuel par un mouvement lent et descendant, assez semblable à celui des spectres physiologiques. D'autres fois leurs mouvements sont très-limités et ne représentent que de simples oscillations, ailleurs, elles sont tout à fait fixes. Il arrive parfois que les mouches volantes morbides disparaissent et sont remplacées par des mouches fixes. Ce changement provient ou bien de ce que les corpuscules du corps vitré primitivement mobiles ont pris adhérence en quelques points sous l'influence d'un travail phlegmasique qui se continue, ou bien de ce que les mouches fixes étant plus grosses, plus noires généralement que les autres, les sujets finissent, par habitude, par négliger les premières et ne faire attention qu'aux autres, ou bien, le plus souvent, parce que la vision est devenue plus mauvaise.

C'est au moment où le malade passe d'un milieu peu éclairé dans un milieu inondé de lumière que les mouches volantes sont le mieux marquées et le plus nombreuses, quand, par exemple, au sortir de l'appartement, il avise un mur blanc éclairé par le soleil. Voici pourquoi. La vitrine remplie de corps flottants pathologiques a beaucoup perdu de sa transparence. Il en résulte une grande perte de lumière, ce qui fait que, dans un milieu peu éclairé, les images rétiniennes ont peu d'éclat et sont peu propres à fournir des sensations précises. Mais vient-on à doubler ou à tripler la puissance de l'éclairage, immédiatement les conditions changent, les images rétiniennes deviennent lumineuses, et les ombres qui s'y trouvent sont par cela même nettement dessinées et nettement accusées.

Arbre vasculaire de Purkinge. — On peut rattacher à une cause de même ordre certains phénomènes subjectifs, très-curieux

au point de vue physiologique, et qui consistent dans la perception de l'ombre du réseau vasculaire de sa propre rétine.

Ces phénomènes se produisent rarement d'une façon spontanée. On doit à Listing le procédé suivant pour les obtenir. Le regard est dirigé en dedans aussi fortement que possible vers un fond sombre, puis un pinceau de lumière vive, soit de la lumière solaire recueillie à travers un petit trou pratiqué dans un volet, soit les rayons lumineux d'une bonne lampe, collectés par une lentille à court foyer, est dirigé sur le côté externe du globe : au bout de peu d'instants, l'œil en expérience voit apparaître dans son champ visuel des ramifications qui affectent la même disposition que les vaisseaux rétiniens et qui tranchent par leur nuance sombre sur le fond clair général, comme on le voit dans la figure 25.

Fig. 25. — Arbre vasculaire de Purkinge.

On peut encore rendre la chose plus sensible en imprimant quelques mouvements à la source lumineuse de façon à déplacer son foyer sur la rétine.

Le moyen le plus simple, qu'il est posssible de renouveler à volonté dans son cabinet, est celui qui a été indiqué par Purkinge. Il suffit de se placer dans une pièce sombre et de promener devant l'œil en observation, avec une certaine vitesse, la lumière d'une bougie. La distance qui m'a paru préférable pour obtenir le plus

riche réseau est de 25 centimètres. Dans ces conditions, l'arbre vasculaire est du plus beau noir et fort bien dessiné sur un fond gris cendré.

La raison physiologique de ce phénomène est facile à trouver. En dehors des faisceaux lumineux utilisés pour former l'image de la bougie, il en est d'autres qui pénètrent dans l'œil et provoquent une sensation de lumière diffuse. Si la rétine était également impressionnée de toutes parts, le champ visuel, en dehors de l'image de la flamme, apparaîtrait comme une surface doucement et uniformément éclairée. Mais la présence des vaisseaux dans la couche antérieure ou interne de la rétine, intercepte une certaine quantité des rayons lumineux destinés aux parties sous-jacentes. Il en résulte une inégalité dans l'éclairage, qui est imperceptible quand la quantité de lumière diffuse est grande, mais qui, dans les conditions de l'expérience de Purkinge, se traduit par des arborisations sombres et même noires, représentant exactement celles des vaisseaux rétiniens, et se détachant sur un fond plus ou moins clair.

On rencontre parfois des sujets qui ont constaté spontanément sur eux-mêmes les arborisations rétiniennes. Ce sont des malades chez lesquels la cornée ou le cristallin sont devenus assez opaques pour s'opposer à toute réfraction régulière, tout en restant translucides. La lumière est ainsi dispersée dans l'œil suivant toutes les directions, comme dans l'expérience de Listing et de Purkinge. Dès lors, la partie translucide du globe exposée à la lumière apparaît comme un disque lumineux sur lequel se détache l'ombre du réseau rétinien.

Non-seulement on peut voir l'ombre des vaisseaux rétiniens, mais il est possible même de constater la circulation dans leur cavité. Ce phénomène, qui a été étudié par un certain nombre d'observateurs, est plus difficile à découvrir que le précédent. Vierord a indiqué, pour y arriver, le procédé suivant. On fixe avec les deux yeux le verre dépoli d'une bonne lampe, puis on interpose les deux doigts écartés de la main en leur imprimant un mouvement très-rapide. Après quelques instants le champ visuel s'obscurcit ; le plus souvent les arborisations apparaissent, et dans le calibre des plus gros troncs vasculaires, on aperçoit de petits corpuscules animés d'un mouvement rapide, qui ne peuvent représenter que l'image entoptique de la circulation rétinienne.

CHAPITRE VIII

DE L'ACUITÉ DE LA VISION.

Définition. — On désigne ainsi la finesse du sens de la vue, jugée indépendamment de l'état de l'appareil réfringent de l'œil. Cette finesse, qui s'évalue par le degré de ténuité des objets vus nettement à une même distance, varie suivant les individus et surtout suivant l'état de santé ou de maladie. C'est ainsi que deux personnes chez lesquelles la réfraction est intacte ne pourront percevoir le même objet placé dans des conditions identiques d'éloignement ou d'éclairage. L'une distingue nettement des caractères de 1 millimètre de hauteur ; l'autre, par exemple, ne percevra avec une netteté pareille que des caractères de hauteur double, c'est-à-dire de 2 millimètres. La première a un sens deux fois plus délicat que la seconde, soit aussi une acuité visuelle deux fois plus puissante. Des différences autrement considérables seront observées dans la pratique, si, au lieu de comparer entre eux des yeux sains, on compare un œil sain avec un œil dont la rétine ou le nerf optique est malade.

Jusqu'à ces derniers temps on s'était peu occupé de l'état de l'acuité visuelle en ophthalmologie. On se bornait à constater si le malade pouvait encore distinguer de menus objets, comme les caractères d'un livre, les aiguilles d'une montre, etc., sans se soucier même beaucoup des conditions diverses qui pouvaient intervenir. Il était indispensable de trouver des points de repère exacts, qui permissent une évaluation plus méthodique, plus rigoureuse, et capable d'être exprimée facilement dans le langage. Telle est la lacune importante qui a été comblée avec plus ou moins de bonheur par les diverses échelles typographiques. La plus ancienne appartient à Joeger. Elle est formée d'une échelle progressivement croissante de caractères d'imprimerie. Cette échelle comprend vingt numéros, depuis le numéro 1 qui correspond au caractère le plus fin, 1 demi-millimètre environ de hauteur, jusqu'au numéro 20 qui mesure 2 centimètres. Mais dans le livre de Joeger qui, cependant, a marqué un progrès important, le rapport des caractères successifs n'est pas constant, et la hauteur prise pour point de départ est arbitraire; elle n'a aucun rapport déterminé

avec l'élément rétinien qui, sous la plus petite étendue, peut être impressionné. Or, de la grandeur de ce dernier, dépend le degré d'acuité que peut atteindre la vision. La lumière qui atteint un seul élément sensible ne peut provoquer qu'une seule sensation lumineuse. Il est possible de percevoir des points lumineux dont l'image rétinienne soit bien plus petite qu'un élément sensible de la rétine, mais à la condition que la quantité de lumière que l'œil reçoit de ces points soit assez grande pour exciter l'élément. C'est ainsi que les étoiles fixes, par exemple, sont perçues par l'œil, malgré la petitesse infinie de leur grandeur apparente. La présence de deux points lumineux séparés ne saurait être constatée que si la distance de leurs images est plus grande que la largeur d'un élément rétinien. Si cette distance était moindre, les deux images tomberaient nécessairement sur le même élément ou sur deux éléments voisins : dans le premier cas, les deux images ne provoqueraient qu'une sensation unique ; dans le second, les éléments étant contigus, on ne pourrait encore distinguer si l'on a affaire à deux points lumineux ou bien à un seul dont l'image coïnciderait avec la ligne de contact de deux éléments.

C'est sur cette base physiologique que furent successivement construites les autres échelles typographiques.

L'unité fut obtenue par la mesure de l'image de l'objet éclairé le plus petit que l'œil puisse distinguer à l'unité de distance. La mesure de l'image rétinienne est donnée par l'angle qu'elle sous-tend, et l'angle qu'elle sous-tend est égal à l'angle visuel (*fig.* 26).

On désigne sous le nom d'angle visuel, l'angle formé par deux lignes droites menées des deux extrémités de l'objet visé au centre optique de l'œil. L'angle visuel ACB est formé par les lignes AC, BC, menées des deux extrémités de la flèche AB au centre optique C. En prolongeant ces deux lignes après leur entre-croisement jusqu'à leur intersection par la rétine, on obtient l'angle *a*C*b* sous-tendu par l'arc rétinien *a*O*b*. L'angle *a*C*b* est dans un rapport constant avec l'arc rétinien *a*O*b* et aussi avec sa corde *ab*. D'autre part, il est égal à l'angle ACB, puisqu'il lui est opposé par le sommet. Il en résulte que la mesure de l'image rétinienne peut être obtenue par la mesure de l'angle visuel.

D'un autre côté, il est facile de comprendre, comme l'indique la même figure ci-dessus : 1° que, pour une même distance, l'angle visuel est en raison directe des dimensions de l'objet : ainsi, la flèche A'B' étant supposée double de AB, l'angle visuel A'CB' sera

double de l'angle ACB, et par conséquent, l'image rétinienne *a'b'* double de l'image *ab ;* 2° que, pour un objet de même dimension, l'angle visuel sera en raison inverse de la distance. Ainsi, la flèche A″B″ étant supposée égale à la flèche AB, mais à une distance dou-

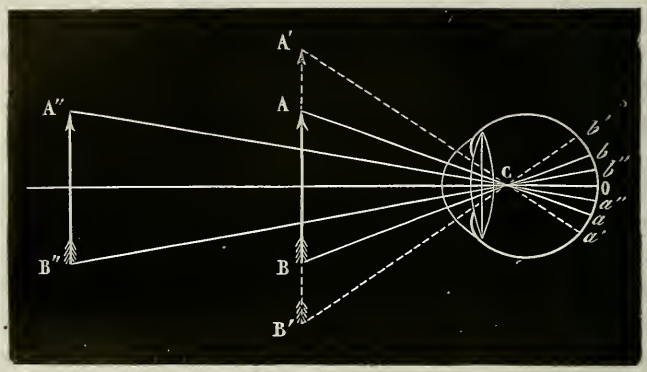

Fig. 26. — Angle visuel.

ble du centre optique, l'angle visuel ACB sera égal à la moitié de A″CB″ et l'image rétinienne *a″b″* sera égale à la moitié de l'image *ab*.

Sur cette base on peut déterminer par le calcul quelle est l'étendue de l'arc rétinien impressionné par un objet éclairé quelconque, situé à une distance quelconque de l'œil, pourvu qu'il ne soit point situé en deçà ou au delà des limites de la vision distincte.

Tel est le principe sur lequel ont été établies les échelles typographiques de Snellen et Giraud-Teulon. Ils ont pris pour unité, comme nous l'avons dit, la plus petite image perçue par la rétine à l'unité de distance qui est le pied, ou 324 millimètres. L'intensité de l'éclairage ne paraît pas exercer une grande influence sur les résultats. Tob. Meyer, qui a fait des expériences à ce sujet, a constaté que la clarté d'un beau jour représentait un moyen d'éclairage excellent. L'expérience a démontré que le plus petit objet qui, à cette distance, peut être distingué nettement d'un autre semblable à lui et séparé du premier par un intervalle de même étendue, mesure 1/10 de millimètre. Il fournit à l'œil une image rétinienne qui sous-tend un angle de 60 secondes, ou 1 minute. Cette image ou l'arc rétinien qu'elle impressionne correspond à très-peu près à la dimension de l'élément nerveux sensible. En effet un angle visuel de 60 secondes répond à une longueur de

$0^m,00438$, et d'après les mensurations de Kölliker, le diamètre des cônes dans la tache jaune est de $0^m,0045$ à $0^m,0054$. L'unité a été obtenue par voie expérimentale en choisissant pour types un grand nombre de sujets jeunes, doués d'une bonne vue, et en prenant la moyenne des résultats obtenus. Cette unité n'a donc pas de valeur absolue. Elle représente une moyenne suffisamment exacte pour les besoins de la physiologie et de la clinique. Elle varie en particulier avec l'âge. Ces variations ont été l'objet de recherches intéressantes de la part de Vrœsom de Haan. D'après des observations relevées chez 281 individus dont l'œil ou les yeux étaient normaux, jusqu'à concurrence d'un degré d'hypermétropie inférieur à $\frac{1}{60}$, cet observateur a constaté :

1° Que l'acuité visuelle ne se modifie pas jusqu'à 27 ans, et qu'alors elle diminue de façon à être réduite de moitié dans un âge avancé ;

2° Que l'acuité visuelle est en moyenne supérieure à l'unité de Snellen et de Giraud-Teulon jusqu'à 42 ans : l'acuité visuelle la plus élevée trouvée par lui a été de 1,7 ;

3° Que les variations dépendant de différences dans l'éclairage du jour et dans l'état de l'individu font osciller, chez le même sujet, la valeur de l'unité de l'acuité visuelle entre $\frac{22,5}{20}$ et $\frac{19,5}{20}$;

4° Que la diminution de l'acuité visuelle occasionnée par l'âge provient à la fois d'une altération dans la transparence des milieux réfringents et d'un affaiblissement de l'appareil sensorial. Celui-ci provient surtout d'un épaississement verruqueux de la lame élastique de la choroïde, qui envahit sur certains points la couche des bâtonnets et y détruit un certain nombre de ses éléments.

5° L'acuité visuelle diminue plus rapidement dans l'œil myope que dans l'œil emmétrope. Chez les sujets âgés de 60 ans, elle est généralement inférieure à $\frac{1}{3}$ si la myopie est égale à $\frac{1}{4}$ ou $\frac{1}{5}$. Cette diminution provient de l'atrophie croissante des membranes intra-oculaires, d'une tension oculaire maintenue au maximum et de l'état jumenteux du corps vitré qui en est la conséquence. Malgré ces restrictions dont on pouvait encore augmenter le nombre, on peut, comme on le voit, accepter comme suffisamment rigoureuse l'unité adoptée par Snellen et Giraud-Teulon.

Ainsi donc le n° 1 de l'échelle typographique correspond à un caractère qui mesure transversalement $0^{mm},1$ et qui vu à 1 pied de distance (324 millim.), sous-tend un angle visuel de 1 minute et

correspond à un arc rétinien de 5 millièmes de millimètre environ.

Les autres types typographiques sont répartis en 15 numéros successifs et progressifs. Dans toute l'échelle, les parties noires, c'est-à-dire les caractères eux-mêmes sont égaux aux espaces blancs qui les séparent de façon à isoler plus sûrement les unes des autres les images rétiniennes.

Le rapport qui a été choisi pour la graduation de l'échelle est des plus simples; il consiste à choisir pour chaque numéro des caractères de la grandeur du numéro qui précède immédiatement, augmentée de la valeur de l'unité, et à le placer à une distance telle que l'angle visuel ne change pas. Ainsi le n° 2 est égal comme grandeur au double du n° 1; le n° 3 est égal au n° 2 plus le n° 1, et ainsi de suite. Pour que l'angle visuel ne change pas, le n° 2 devra évidemment être à une distance double, c'est-à-dire à 2 pieds; le n° 3, à une distance triple, etc. Le numéro respectif de chaque caractère est marqué au-dessus de lui, et il indique la distance à laquelle il doit être lu.

Ceci posé, il est évident que plus est grande la distance à laquelle une personne peut lire un caractère donné, toutes conditions d'éclairage égales d'ailleurs, plus est grande l'acuité de sa vision. En d'autres termes, l'acuité de la vision est en raison inverse de la grandeur de l'angle visuel minimum.

Pour déterminer l'acuité de la vision, il est toujours indispensable de se mettre à l'abri de l'influence que peut exercer l'état de la réfraction ou de l'accommodation de l'œil : sans cette précaution, on peut commettre de graves erreurs et attribuer à une altération de l'acuité, ce qui provient d'un vice de réfraction que l'on peut corriger avec des verres appropriés.

Dans ce but, on a recommandé de faire lire les caractères de l'échelle à travers un disque opaque muni d'un petit trou au centre, et qui porte le nom de lunette sténopéique. Celle-ci peut être remplacée simplement par une carte opaque percée d'un trou d'épingle. On supprime de la sorte tous les faisceaux de lumière, qui ont une direction tant soit peu oblique, et on ne laisse pénétrer que des rayons centraux qui ne sont pas modifiés dans leur marche quel que soit l'état de la réfraction; mais on conçoit que dans de telles conditions, l'intensité de l'éclairage soit considérablement amoindrie. Aussi faut-il, pour réparer cette perte, prendre soin d'éclairer fortement les caractères de l'échelle.

Ces précautions prises, la détermination de l'acuité visuelle

devient facile et exacte. On fait lire à une distance quelconque, pourvu qu'elle ne dépasse pas la limite de l'échelle, qui est de 200 pieds (65 mètres) dans celle de Giraud-Teulon, des caractères de moins en moins gros, jusqu'à ce que l'on soit arrivé au caractère le plus petit qu'il soit possible de voir distinctement. Cependant il est préférable, pour corriger plus complétement les effets d'un mauvais éclairage, de choisir une distance moyenne commode, soit 10 pieds ou $3^m,24$, par exemple. Admettons que le n° 10 soit lu facilement, sans épeler, et ici, il faut tenir grand compte de la rapidité avec laquelle se fait la lecture, on en conclura que l'acuité visuelle est normale, puisque ce numéro lu à cette distance sous-tend un angle visuel qui correspond à un arc rétinien de 1 degré. Mais supposons que la vision distincte s'arrête au n° 20, qui pour un œil normal doit être lu à une distance double, soit 20 pieds ($6^m,48$). On en conclut que l'angle visuel minimum sous lequel la rétine peut être impressionnée est double de l'angle normal, et par conséquent que l'acuité visuelle a diminué de moitié. Si, pour la même distance de 10 pieds, la vue distincte s'arrêtait au n° 30 de l'échelle qui doit être vu à 30 pieds (9^m72), on en conclurait que l'acuité visuelle est au tiers de sa valeur. Et ainsi de suite. Donders a donné une formule à l'aide de laquelle on peut exprimer la valeur de l'acuité de la vision pour tous les cas qui peuvent se présenter. Cette formule présente surtout l'avantage de mettre à la disposition de tous les observateurs un mode uniforme de notation.

Il exprime par S l'acuité de la vision, par N le numéro du caractère le plus petit qui peut être lu, et par D la distance à laquelle cette lecture est possible; on a alors :

$$S = \frac{D}{N}.$$

Pour servir de guide, nous allons appliquer cette formule aux différentes hypothèses admises dans l'exemple précédent :

1° Le n° 10 est lu à 10 pieds de distance. $D = 10$, $N = 10$: d'où $S = \frac{10}{10} = 1$, expression de la vue normale.

2° Le n° 20 seulement est lu à 10 pieds de distance. $D = 10$; $N = 20$: d'où $S = \frac{10}{20} = \frac{1}{2}$.

3° Si c'est le n° 30 qui est lu à 10 pieds, on aura : $D = 10$; $N = 30$: d'où $S = \frac{10}{30} = \frac{1}{3}$.

Par ce procédé on mesure très-exactement l'acuité visuelle. Mais on n'a pas toujours à sa disposition une échelle graduée. Pour les besoins de la pratique les différents caractères typographiques d'un journal pourront suffire au diagnostic. Ainsi un malade qui lira à travers le trou d'épingle et avec un bon éclairage, le plus petit caractère à une distance de 12 pouces (36 cent.), et l'en-tête du journal à une distance de 20 pieds (6m,48), pourra être considéré comme doué d'une acuité visuelle normale. Les divers caractères d'un livre serviront au même but avec un peu d'habitude. Mais ces ressources extemporanées pourront être surtout utilisées sans crainte d'erreur grave par les observateurs habitués à procéder rigoureusement. C'est pourquoi nous ne saurions trop conseiller d'acquérir promptement, par l'emploi de l'échelle typographique, cette habitude, ce coup d'œil qui aident beaucoup ensuite à pouvoir s'en passer.

CHAPITRE IX

MALADIES DU CORPS VITRÉ.

ARTICLE PREMIER

Anatomie.

Le corps vitré remplit, dans la cavité oculaire, tout l'espace compris entre la rétine et la face postérieure du cristallin. Il concourt à maintenir la rétine étalée à la face interne de la choroïde, et à donner à l'œil sa consistance. Sa forme éminemment mobile est exactement moulée sur la cavité qui le renferme. En arrière et latéralement elle est convexe, en avant elle présente une surface concave, destinée à loger le cristallin et qui s'appelle la Fossette hyaloïdienne. A l'exception du point correspondant au nerf optique, au niveau duquel existent quelques adhérences, le corps vitré et la rétine sont simplement juxtaposés. Les adhérences sont au contraire très-solides entre le corps vitré d'une part, le cercle ciliaire et le cristallin de l'autre.

Le corps vitré, enlevé de l'œil, ne conserve pas sa forme; il s'affaisse, s'aplatit considérablement, et perd une grande partie de l'eau qu'il renferme. Lorsqu'on le dessèche, il se transforme en

une écaille très-mince, luisante comme une membrane vitreuse desséchée. Replacé dans l'eau, il s'en imbibe assez vite et reprend sa forme primitive.

La structure du corps vitré, malgré de nombreux travaux, est encore actuellement l'objet de vives controverses. Brucke avait établi qu'il est composé de lames concentriques analogues aux couches d'un oignon, et séparées par un liquide gélatineux. Mais cette opinion a été réfutée par Bowman, qui a montré que cette apparence était due à l'action de l'acétate de plomb, dont s'était servi Brucke, pour ses préparations ; et ce qui le prouve, c'est qu'avec ce réactif on crée cet aspect stratifié avec d'autres humeurs que le corps vitré. Hanover admet qu'il existe dans le corps vitré, traité préalablement par l'acide chromique, une multitude de cloisons qui se dirigent de sa périphérie vers son axe, et donnent à sa coupe transversale une certaine analogie avec la section d'une orange. Cette disposition aréolaire, qui existe chez le nouveau-né, n'a été mentionnée jusqu'alors que par Finkbeiner. Depuis l'avénement de la pathologie cellulaire, quelques micrographes ont admis, dans le corps vitré, un système de cellules fusiformes, anastomosées entre elles et suspendues sous la forme d'un réseau délié au sein de la masse gélatiniforme du corps vitré. Telle est l'opinion en particulier de C. O. Weber et Iwanoff. Ce dernier auteur mentionne aussi une espèce spéciale de cellules étoilées, ressemblant à des cellules ganglionnaires, et dont les prolongements variqueux sont munis de petites vésicules sphéroïdales. Il signale enfin la présence d'autres cellules auxquelles il attache la plus grande importance, et qu'il considère comme formant la plus grande partie des éléments cellulaires du cristallin. Elles renferment des vésicules qu'il compare aux éléments mucipares, et qui fourniraient au corps vitré ses éléments de réparation.

La plupart des anatomistes, se basant sur l'existence incontestée de ces cellules durant la vie embryonnaire, et aussi sur quelques faits pathologiques mal interprété, sont adopté cette manière de voir. Toutefois elle est nettement contestée par Kölliker et Ch. Ritter, qui n'admettent dans le corps vitré aucune espèce de structure propre. Dans leur opinion il représente une masse semblable à du mucus parfaitement transparent, sans organisation propre et analogue au contenu des kystes muqueux, normaux ou pathologiques.

La membrane qui enveloppe le corps vitré ou membrane hya-

loïde est très-menue, délicate, transparente, à peine reconnaissable au microscope dans les parties postérieures de l'œil jusqu'à un millimètre et demi de l'*ora serrata*, c'est-à-dire jusqu'au point où elle commence à s'unir à la rétine. Au delà elle devient rapidement plus épaisse, se dissocie en un nombre infini de fibres très-déliées qui résistent à l'action de l'acide acétique et sont totalement dépourvues de stries fibrillaires. Cette portion antérieure de la membrane hyaloïde porte le nom de *portion ciliaire de l'hyaloïde* ou *zonule de Zinn*. Elle s'étend jusqu'au bord du cristallin, puis se confond avec la capsule de cette lentille.

La zonule de Zinn ne s'interpose pas entre les plis des procès ciliaires, elle passe par-dessus. C'est la portion ciliaire de la rétine qui remplit ces intervalles. L'épaisseur de la zonule est plus grande en avant qu'en arrière, elle renferme des épaississements multiples ayant la forme de trabécules. Elle est constituée par les fibres mentionnées ci-dessus, qui sont disposées d'arrière en avant, dans la direction du méridien de l'œil, sans offrir ni anastomoses ni bifurcations. Avant d'arriver au sommet des procès ciliaires qu'elle recouvre, la zonule de Zinn se divise en deux feuillets, l'un antérieur et l'autre postérieur. Ce dernier, de structure vitreuse, très-mince, se dévie légèrement en arrière et vient s'unir à la capsule du cristallin un peu en arrière du bord de cette lentille. A ce moment elle cesse de former une membrane distincte et son épithélium disparaît. La face postérieure de la capsule cristalline touche donc immédiatement le corps vitré, et lui sert d'enveloppe en avant. Le feuillet antérieur, composé de fibres qui s'anastomosent fréquemment entre elles, forme la zone de Zinn proprement dite. Plus résistant que le précédent, il adhère aux procès ciliaires, et vient se fixer, sous la forme d'une collerette, à la capsule cristalline un peu en avant du bord de la lentille.

La bifurcation de ces deux feuillets et l'équateur du cristallin circonscrivent un espace circulaire de forme triangulaire connu sous le nom de *canal de Petit*. Ce canal, dépourvu de couche épithéliale, renferme une petite quantité de liquide transparent auquel on a fait jouer un rôle important dans l'acte de l'accommodation. Il est très-étroit pendant la vie, attendu que sa paroi antérieure étant unie aux procès ciliaires présente un nombre considérable de plis, qui viennent presque au contact de la paroi postérieure. Ces plis sont encore visibles au moment où la zone, abandonnant les procès ciliaires, passe sur le bord du cristallin. Son insertion

sur la capsule représente nécessairement une ligne ondulée, et son aspect une sorte de petite collerette, comme nous l'avons dit précédemment.

On a signalé l'existence d'une couche épithéliale à la face interne de l'hyaloïde : les auteurs ne sont pas d'accord à cet égard. La plupart d'entre eux ne l'admettent pas. Ch. Ritter affirme au contraire son existence. Dans l'opinion de cet anatomiste, l'erreur résulterait de ce que les procédés de préparation, même les plus délicats, ont pour conséquence de détacher la plus grande partie des cellules épithéliales et d'en détruire la cohésion. La plus légère altération cadavéreuse exercerait une action destructive plus rapide encore. Il assure au contraire être parvenu à constater un grand nombre de cellules épithéliales, en employant des yeux bien frais ou préalablement durcis, soit dans une solution faible de chromate de potasse, soit dans un mélange à parties égales d'alcool et d'eau. Cette couche épithéliale recouvre toute l'hyaloïde et passe sur la zonule. Les cellules qui la constituent ont un contour à peine perceptible à l'état frais ; elles sont finement granulées, rondes ou polygonales ; chacune d'elles contient un grand noyau à contour accentué et généralement dépourvu de nucléole. Ces cellules sont de grandeurs différentes : les unes, plus petites, adhèrent plus à la membrane et sont les plus faciles à observer, les autres, plus grandes, se détachent généralement pendant les manœuvres, même les plus délicates, nécessitées pour la préparation. Elles forment à une certaine profondeur dans l'épaisseur du corps vitré une zone parallèle à la surface interne de l'hyaloïde. Ces cellules, détachées et comme noyées dans la vitrine au voisinage de leur siége primitif, avaient été déjà mentionnées par Kölliker. Apparemment leur présence avait pu donner le change aux anatomistes qui ont attribué au corps vitré une structure cellulaire.

ARTICLE II

Inflammation du corps vitré (hyalitis).

Les détails anatomiques qui précèdent montrent l'incertitude qui règne encore parmi les micrographes au sujet de la composition du corps vitré. Il en résulte nécessairement une certaine confusion dans la description ou tout au moins dans l'interprétation des phénomènes que l'on désigne sous le nom d'hyalitis. Pour admettre dans le corps vitré une inflammation propre, il n'est pas nécessaire d'y

constater des vaisseaux et des nerfs ; mais il faut tout au moins admettre la structure cellulaire, car, sans l'élément cellule, le processus inflammatoire manque de substratum. Disons toutefois que l'anatomie pathologique du corps vitré faite avec tant d'autorité par Donders et de Græfe, ajoute un grand poids à l'opinion des anatomistes qui croient à une structure cellulaire.

Des difficultés d'un autre ordre concourent encore à obscurcir la pathologie du corps vitré. Il est partout enveloppé de membranes auxquelles il emprunte tous ses matériaux de nutrition et de reconstitution et par conséquent sous la dépendance desquelles il se trouve absolument. Comment dans un cas donné faire la part de ce qui lui appartient en propre et de ce qui est la conséquence d'une lésion primitivement développée autour de lui? Sans nous engager autrement dans la question nosologique, nous considérerons comme appartenant au corps vitré les altérations qui seront limitées à sa substance et dans lesquelles l'ophthalmoscope ne fera découvrir aucune modification appréciable dans l'état des membranes ou des organes voisins.

Causes. — Il n'existe à proprement parler que deux conditions dans lesquelles on conçoive et on puisse admettre l'inflammation du corps vitré. Ces conditions sont réalisées : 1° lorsqu'un corps étranger pénètre dans son épaisseur sans qu'il en résulte de lésion notable des membranes enveloppantes, que ce corps étranger vienne du dehors comme il arrive pour des éclats de capsule, de petits fragments de silex, des poussières métalliques, etc., ou qu'il soit représenté par un épanchement de sang. Les faits de cette nature sont rares dans la pratique. Pour y suppléer, Donders a eu recours à la physiologie expérimentale et mis en œuvre un procédé des plus ingénieux. Il traversa l'œil de part en part avec un fil de caoutchouc. Il tendit fortement ce fil par ses deux extrémités, puis le coupa des deux côtés au ras de la sclérotique. Le fil revenu sur lui-même, ne représenta plus qu'une petite masse entièrement plongée dans le corps vitré. On obtient un résultat analogue, mais avec moins de certitude, en plongeant dans l'œil une aiguille à cataracte qui divise la choroïde sur son passage et occasionne une petite hémorrhagie dont le produit s'épanche dans le corps vitré. Wecker est parvenu à provoquer artificiellement l'hyalitis en injectant dans le corps vitré à l'aide d'une seringue de Pravaz, quelques gouttes d'une solution assez concentrée de sucre; 2° lorsque, à travers une plaie accidentelle ou chirurgicale, le

corps vitré vient faire hernie, et fournir l'occasion d'étudier en quelque sorte *de visu* les transformations qu'il subit. C'est surtout à la suite de l'extraction de la cataracte que se produit cet accident.

Procédé d'exploration. — C'est à l'éclairage oblique qu'il faut avoir recours autant que possible. Toutefois ce moyen d'exploration n'est possible qu'autant que l'altération siége à la partie antérieure du corps vitré, dans les plans qui confinent à la cristalloïde postérieure. Si l'altération siége plus profondément, on lui substituera le miroir oculaire. La pupille sera dans tous les cas préalablement dilatée par l'atropine, et la cavité oculaire soigneusement explorée dans tous les sens.

Symptômes. — Le corps étranger provoque rapidement autour de lui une légère opacité : celle-ci s'épaissit, mais, en s'épaississant, elle diminue d'étendue, elle se délimite mieux et représente une sorte d'enveloppe membraneuse qui dérobe le corps étranger à l'observateur. C'est quelque chose d'analogue à ce que l'on observe autour des corps étrangers implantés dans la cornée. Dans certains cas l'altération reste ainsi tout à fait locale; dans d'autres, il survient, à une certaine distance du foyer primitif du mal, un pointillé fin grisâtre qui peu à peu revêt les caractères de ce dernier.

Ces petites opacités sont fréquemment méconnues, surtout si elles sont trop profondément situées pour être accessibles à l'éclairage oblique. En raison de leur exiguïté et de leur immobilité, de leur couleur grise et de leur demi-transparence, elles sont perdues dans une petite partie du champ visuel : plus elles se rapprochent de la rétine, c'est-à-dire du foyer de l'appareil réfringent oculaire, plus elles seront grossies et par conséquent faciles à reconnaître. Contrairement à l'opinion de Schweigger, nous attribuons les difficultés du diagnostic dans ces cas particuliers au caractère de ces délicates altérations, sans faire jouer aucun rôle aux difficultés que peut éprouver l'observateur à accommoder exactement pour leur position respective. Il importe de signaler les difficultés de cette recherche, parce que ces opacités entraînent de grands troubles de la vision. Elles voilent des parties étendues du fond de l'œil, et donnent à l'image ophthalmoscopique un défaut de lumière et de netteté facilement attribué à des opacités rétiniennes. Jusqu'alors l'examen au miroir est possible : il ne révèle rien du côté de la choroïde ou de la rétine.

Dans d'autres cas plus graves, l'opacité du corps vitré augmente d'intensité et d'étendue, elle gagne les régions déclives, prend une

teinte jaunâtre et devient le siége d'un travail pyogénique. La tendance que les opacités ont dans ces circonstances à gagner les parties les plus déclives a conduit Ritter à croire que le pus était constamment fourni par le stroma choroïdien. Mais les recherches de Donders mentionnées ci-dessus, lui ont nettement démontré que le travail de suppuration est circonscrit autour du corps étranger, et qu'au moment où il commence, les cellules du stroma choroïdien sont entièrement saines.

La suppuration s'observe aussi dans certains cas de prolapsus persistant du corps vitré. C'est dans ces conditions qu'il a été si bien observé par de Græfe. La portion herniée non réduite perd sa transparence et se transforme progressivement en une sorte de fausse membrane chargée de globules purulents. Schweigger a constaté que cet aspect résulte du développement derrière l'hyaloïde d'un nombre très-considérable de petites cellules, semblables par leurs caractères microscopiques au globule purulent ; il a cité quelques cas dans lesquels la suppuration du corps vitré s'est développée chez des opérés de cataracte avec une effrayante rapidité, sans que pour cela il se soit révélé une participation quelconque de la choroïde. Ce travail de désorganisation s'effectue silencieusement, il peut même passer inaperçu pour tout observateur qui n'a pas recours à l'ophthalmoscope à cette période du mal. Si la pyogénèse est limitée, la guérison est encore possible. Mais le plus fréquemment tout le corps vitré est envahi, l'injection sous-conjonctivale, l'apparition du cercle vasculaire précornéen, un état chémotique, indiquent l'invasion d'une choroïdite suppurative qui entraîne rapidement une atrophie aiguë du globe. Autant qu'on peut en juger par le petit nombre de faits que possède la science, ce n'est qu'au début de ces proliférations cellulaires et pyogéniques du corps vitré, qu'il est possible de les différencier de la choroïdite. Ajoutons d'ailleurs que, dans les cas où les deux affections se ressemblent assez pour être confondues, le traitement ne diffère pas. Les accidents dont nous venons de parler affectent une marche rapide.

Il arrive le plus souvent que le corps vitré est le siége d'une opacification plus lente, sans tendance à la suppuration et se traduisant par la formation de nouveaux éléments, semblables à ceux du tissu cellulaire. On est naturellement conduit à attribuer cet état à une inflammation chronique. Il s'observe à la suite des opérations de cataractes dans lesquelles l'hyaloïde a été rompue. Quelques jours après l'opération, parfois un peu plus tard, on voit à l'éclairage

oblique dans le champ de la pupille et sur un plan plus profond que l'enveloppe cristalline de petites stries grisâtres, tantôt parallèles entre elles, tantôt entre-croisées de façon à représenter un véritable réseau. Les mailles de ce réseau sont d'abord transparentes, mais elles ne tardent pas à se remplir d'une matière opaline. Quelle qu'ait été leur forme primitive, elles sont représentées à un moment donné par une plaque grisâtre, profondément située et présentant sur ses bords des stries fines de même couleur qui se perdent dans la masse transparente du corps vitré. Arlt a cité des cas dans lesquels l'opacité était unie à la cicatrice cornéenne, par l'intermédiaire d'un cordon blanchâtre qui déprimait le bord de l'iris dans son passage à travers la pupille. Ces opacités peuvent être assez légères et surtout assez circonscrites pour nuire peu à la vision; d'autres fois elles envahissent toute la pupille et sont assez opaques pour permettre seulement au malade la perception de la lumière du jour. Nous avons en ce moment en observation un fait de ce genre. Il s'agit d'une opacification dense, étendue, survenue à la suite d'un épanchement de sang causé par un grain de plomb qui est venu heurter la sclérotique sans pénétrer dans l'œil.

Enfin dans d'autres circonstances infiniment plus graves, mais toujours reliées à un travail inflammatoire des membranes intra-oculaires, le corps vitré tout entier est envahi par le développement de masses cellulaires qui, à une époque plus avancée de leur évolution, exercent leurs propriétés rétractiles, entraînent un décollement complet de la rétine, la formation entre cette membrane et la choroïde de dépôts plastiques qui subissent dans certains cas la transformation osseuse, et finalement aboutissent à l'atrophie complète du globe.

Ces opacifications chroniques du corps vitré occupent le plus souvent, en raison des causes qui leur donnent naissance, la partie antérieure du corps vitré.

Lorsque les proliférations cellulaires restent circonscrites, elles sont généralement suivies de guérison , le corps vitré recouvre sa transparence, au moins à un degré suffisant pour permettre une bonne vue, car à l'éclairage au miroir, on pourra s'assurer bien souvent qu'à ce travail d'opacification a succédé un ramollissement de toute la vitrine, ce que l'on reconnaît à l'existence d'une certaine quantité de corps flottants.

Le traitement des hyalitis offre peu de ressources. Quand les

opacités qui en sont la conséquence sont peu étendues, récentes, elles disparaissent lentement sans l'intervention d'aucune médication. S'il s'agit de situations graves dans lesquelles tout le corps vitré est envahi, il faut recourir au traitement de la choroïdite suppurative, mais il faut bien le dire, sans grand espoir d'échapper à une destruction complète de l'organe.

Dans certaines situations intermédiaires, marquées par ces opacifications étendues, l'intervention chirurgicale trouverait des indications plus efficaces. Il est rationnel d'admettre que dans les cas où les membranes internes restent intactes, on pourrait, une fois le travail de prolifération cellulaire épuisé, restituer un certain degré de vision par la destruction ou le déplacement de l'opacité. De Græfe l'a tenté déjà : dans un cas, il obtint une remarquable amélioration. Ce qui doit surtout encourager dans cette voie, c'est qu'il s'agit de remédier à une infirmité incurable à l'aide d'une opération fort peu dangereuse pour l'œil. Quand le moment sera venu, je me propose d'y avoir recours dans le fait mentionné ci-dessus.

ARTICLE III.

Ramollissement. Corps flottants du corps vitré.

Le ramollissement du corps vitré, la présence dans sa masse de corps plus ou moins flottants, représentent beaucoup moins des affections distinctes que les suites de maladies ou d'accidents existant préalablement. Dans certains cas, le corps vitré perd sa consistance en conservant ses autres qualités ; dans d'autres beaucoup plus nombreux, le ramollissement se complique d'une diminution de la transparence et du développement d'opacités plus ou moins nombreuses.

Ramollissement simple (synchysis simple). — Le corps vitré peut devenir entièrement fluide sans tenir de corps étrangers en suspension, sans rien perdre de sa transparence. On comprend sans peine, après ce que nous avons dit de la structure de cet organe, que l'on ignore absolument si dans ces cas une atteinte quelconque est portée à ses éléments. On sait seulement qu'il augmente de volume par suite de la pénétration dans sa masse d'une plus grande quantité d'eau, et que cette augmentation coïncide, dans la plupart des cas, avec une augmentation de volume du globe lui-même.

Le synchysis simple occupe, en général, toute la masse du corps vitré : exceptionnellement il est local. L'anatomie pathologique a démontré qu'il peut être limité à la partie antérieure ou à la partie postérieure.

Causes. — Les causes du synchysis sont de deux ordres : les unes sont mécaniques et agissent directement sur les éléments du corps vitré. Les corps étrangers introduits accidentellement ou expérimentalement dans l'œil, les manœuvres de l'abaissement du cristallin cataracté, la hernie du corps vitré pendant l'extraction, représentent des causes de ce genre. C'est dans ces circonstances que le ramollissement est parfois local et limité à la partie antérieure. Ce travail résulte moins souvent de la lésion directe du corps vitré que de l'irritation des nerfs ciliaires par l'instrument du chirurgien, ou le gonflement de la substance du cristallin abaissé.

Les autres causes sont organiques. Tantôt elles se rattachent au processus glaucomateux. Dans ces cas les nerfs ciliaires sont le siége d'une irritation persistante qui aboutit à une hypersécrétion de liquide. Il en résulte à la fois et un excès de pression intra-oculaire et un ramollissement du corps vitré. Celui-ci s'observe encore dans des yeux atteints d'altérations régressives, telles que la dégénérescence graisseuse des vaisseaux choroïdiens, les diverses formes d'atrophies de cette membrane, la sclérose avancée du noyau cristallinien. Ici, le ramollissement est la conséquence d'un trouble profond survenu dans la nutrition des membranes intra-oculaires ; le corps vitré se liquéfie parce qu'il est privé de ses matériaux de reconstitution. Le marasme sénile, la phthisie progressive de l'œil, les hauts degrés de staphylôme postérieur sont les causes prochaines habituelles de cette forme de ramollissement. Dans un cas de staphylôme postérieur, Arlt a constaté à l'autopsie que le corps vitré avait conservé en avant sa consistance physiologique, tandis qu'il était complétement liquéfié en arrière au niveau de l'altération choroïdienne.

Symptômes et diagnostic. — Le synchysis coïncide souvent avec une diminution de la tension intra-oculaire, mais il n'en est pas toujours ainsi, puisqu'on le rencontre dans le glaucôme qui a précisément pour symptôme fondamental un excès de pression.

Le tremblement de l'iris est un excellent signe diagnostique. Quand on le trouve, on peut affirmer sans autre examen, l'existence du ramollissement ; mais il existe rarement. Pour qu'il se produise,

il faut non-seulement que le corps vitré ait perdu sa consistance, mais aussi que la zonule de Zinn et la cristalloïde antérieure qui lui offrent un plan résistant à l'état physiologique, soient détruites ou notablement relâchées. Alors l'iris privé de soutien est agité de petites et rapides oscillations pendant les divers mouvements du globe. Ces oscillations sont le plus souvent communes à l'iris et au cristallin, mais il n'est possible, on le conçoit, de constater l'ébranlement de ce dernier qu'autant qu'il est cataracté (cataracte branlante). Pour rechercher le tremblement de l'iris il faut examiner très-obliquement le malade à la lumière du jour, en lui recommandant de porter lentement et successivement l'œil dans diverses directions. Les mouvements brusques sont moins favorables.

Le synchysis simple ne s'accompagnant d'aucun trouble dans la transparence, l'éclairage ophthalmoscopique ne fournit aucun renseignement. Disons pourtant que dans certains cas, bien qu'il n'y ait pas d'opacités appréciables, l'éclairage a moins de vivacité. On remarque dans le fond rouge éclairé un espace plus terne, comme grisâtre, qui se déplace pendant les mouvements du globe.

La vision n'est pas sensiblement troublée par l'existence du synchysis simple, autant du moins qu'on a pu en juger dans les rares occasions qui ont permis d'observer cet état pendant la vie. Cependant il est de remarque que chez la plupart des personnes myopes à un haut degré, le nombre des mouches volantes augmente considérablement au point de les tourmenter et de les conduire à réclamer des soins. Comme le staphylôme postérieur s'accompagne assez souvent de ramollissement, il est rationnel de lui attribuer cette abondance de mouches volantes plus grosses, plus variées, plus noires qu'à l'état normal.

Le diagnostic du synchysis simple manque le plus souvent de précision; fort heureusement il n'a d'importance réelle que chez les cataractés, quand il s'agit de faire choix d'un procédé. Dans ce cas, le tremblement de l'iris est le seul signe qu'il faille rechercher.

Le traitement du synchysis simple n'offre aucun intérêt; il est entièrement subordonné à la nature des causes qui l'ont occasionné.

Ramollissement composé (synchysis composé, synchysis étincelant). — Autant le synchysis simple est rare, peu intéressant, difficile à reconnaître sur le vivant, autant le synchysis composé est fréquent, d'un diagnostic facile, d'une importance clinique

considérable. Ce qui représente le caractère propre de ce dernier, c'est la suspension de corps étrangers plus ou moins opaques dans la vitrine liquéfiée.

Causes. — Ces corps étrangers ont plusieurs origines.

1° Les uns proviennent d'une altération des éléments du corps vitré, déterminée soit par un vice de nutrition, soit par une action irritante. Pour les auteurs qui attribuent au corps vitré une structure cellulaire, ils sont dus à une prolifération lente, progressive ; les opacités qui en résultent sont d'abord fixes, mais elles ne tardent pas à subir la dégénérescence graisseuse et à devenir mobiles et flottantes. Pour ceux qui n'admettent dans le corps vitré aucune structure propre, l'évolution de ces opacités reste la même ; seulement le point de départ, au lieu d'en être placé dans le corps vitré, se rattacherait à un trouble de nutrition ou bien à une affection des membranes profondes.

2° Les corps flottants du corps vitré ont le plus souvent pour origine un épanchement de sang. Celui-ci résulte habituellement de la rupture de quelques vaisseaux choroïdiens, ceux de la partie antérieure de préférence. Là, en effet, la choroïde est accessible aux corps vulnérants, elle est plus vasculaire, et, de plus, ses rapports avec le corps vitré sont plus immédiats, puisque la rétine n'est représentée en ce point que par quelques rares et minces faisceaux cellulaires.

Le sang épanché pénètre dans le corps vitré en dissociant les éléments de la rétine et en déchirant la membrane limitante et l'hyaloïde. On peut dans certains cas, alors que l'exploration ophthalmoscopique est encore praticable, reconnaître la trace de la déchirure rétinienne sous l'aspect d'une petite cicatrice blanche, bordée de pigment.

Le sang extravasé est rarement fourni par les vaisseaux rétiniens. Ceux-ci sont plus petits, mieux protégés, et s'ils viennent à se rompre, leur contenu franchit difficilement la membrane limitante.

Les épanchements de sang dans le corps vitré sont occasionnés souvent par un trouble profond survenu dans l'état de la circulation de l'œil. Tantôt c'est la pression interne qui s'est accrue, comme il arrive dans l'irido-choroïdite, le glaucôme ; tantôt, au contraire, cette pression subit une brusque diminution, comme il arrive lorsque l'humeur aqueuse est trop rapidement évacuée, ou, plus fréquemment encore, lorsque, pendant l'extraction de la cataracte, le cristallin est violemment expulsé et l'hyaloïde rompue. On conçoit

de même que les maladies du cœur ou des gros vaisseaux, et tout trouble de la circulation centrale, de même que les altérations organiques des vaisseaux choroïdiens, exposent aux mêmes accidents. C'est ainsi que se justifie leur coïncidence avec les maladies du cœur, les pertes de sang abondantes, avec la myopie, etc. Les contusions du globe oculaire, le choc d'un grain de plomb, la piqûre d'une pointe de compas ou de fleuret, la plaie produite par un éclat de capsule, entraînent fréquemment des épanchements de sang dans le corps vitré. Enfin il survient aussi sans cause connue.

3° Les corps flottants du corps vitré reconnaissent encore pour cause la migration d'éléments cellulaires qui ont pris naissance soit dans la couche épithéliale de l'hyaloïde, soit dans son voisinage. Dans ce dernier cas il s'agit presque toujours de matériaux fournis par la choroïde. D'après les recherches de Ch. Ritter, ceux-ci proviendraient de la segmentation des noyaux des cellules non pigmentées du stroma choroïdien. Tant qu'ils sont en petite quantité ils s'accumulent entre la choroïde et la rétine; mais si la prolifération devient plus abondante, les éléments de la rétine se dissocient, et la membrane limitante ainsi que l'hyaloïde se rompent pour leur livrer passage. Ce travail de migration assez analogue à celui du pus dans l'épaisseur de nos organes ne porte pas une atteinte bien grande aux fonctions de la rétine, parce qu'il s'effectue sur une très-petite étendue et siége le plus habituellement vers l'*ora serrata*, c'est-à-dire dans une région où la membrane nerveuse concourt très-peu à la vision.

4° On voit, par l'énumération précédente, que le synchysis a pour cause soit une action traumatique, comme les manœuvres de l'abaissement, l'irritation provoquée par une cataracte réclinée, une hernie du corps vitré pendant l'extraction, etc.; soit une affection organique ou un trouble de nutrition des membranes intra-oculaires, par exemple la choroïdite ou la rétino-choroïdite, les diverses formes de la choroïdite atrophique, etc. Dans toutes ces conditions, on peut facilement établir une relation entre la cause et ses effets. Mais, ailleurs, cette relation échappe. L'examen ophthalmoscopique ne révèle rien d'appréciable ni du côté de la choroïde ni du côté de la rétine. C'est alors que l'on admet volontiers, pour peu que les circonstances s'y prêtent, une action diathésique ou spécifique qui aurait pour conséquence la production de corps flottants dans le corps vitré sans autre altération organique. Parmi ces dernières, l'influence syphilitique est

encore considérée, à tort ou à raison, comme l'une des plus actives. S'il était permis de tirer une conclusion d'un petit nombre de faits, nous y ajouterions l'intoxication alcoolique au moins pour ce qui concerne la production du synchysis étincelant. Nous avons observé, durant plusieurs années, trois cas de cette curieuse et rare affection, trois fois elle avait élu domicile chez des ivrognes incorrigibles et en proie à des accidents alcooliques variés. Il serait facile, avec l'action bien connue de l'alcool sur les principaux organes, d'admettre une sorte d'infiltration graisseuse des vaisseaux choroïdiens et du corps vitré. Mais nous préférons mentionner le fait sans commentaire.

Nature des corps flottants. — Nous avons déjà dit que fréquemment les corps flottants commençaient par être fixes, et ne devenaient mobiles que par les progrès de leur évolution régressive : il en résulte que les corps flottants ont fréquemment une origine et une nature identiques à celles des opacités immobiles dont il a été question à propos de l'hyalitis. C'est pour ce motif que nous avons négligé jusqu'alors de parler de la nature des opacités du corps vitré.

Celles-ci, soumises à l'examen microscopique, se composent de trois éléments distincts : cellules de diverses formes; masses fibrineuses; sang et cristaux.

1° L'élément cellulaire est représenté par les cellules épithéliales qui tapissent la face interne de l'hyaloïde, par des cellules arrondies, pourvues de noyaux en voie de segmentation ou renfermant des grains d'un pigment foncé, par de grandes cellules s'anastomosant entre elles à l'aide d'appendices qui traversent le corps vitré et forment de véritables membranes réticulaires, enfin, par des noyaux libres, analogues aux globules du pus. Schweigger a constaté dans certains cas de choroïdite aiguë, que le corps vitré était infiltré d'un liquide opalin coagulable. Le même observateur s'est assuré au microscope que de petites opacités étaient uniquement composées de petits grains pigmentaires, blanchâtres, contenus dans des canaux anastomotiques.

Ces diverses formes cellulaires sont fréquemment atteintes de dégénérescence graisseuse. Lorsque celle-ci est assez avancée, les parois des cellules peuvent être détruites, et l'on voit alors de petites agglomérations de corpuscules graisseux disséminés dans la masse du corps vitré. C'est alors aussi que l'on constate une grande quantité de granulations pigmentaires tantôt libres, tantôt agglomérées,

tantôt contenues dans une membrane cellulaire. Quelles que soient la forme des éléments cellulaires observés et la période de leur évolution, on peut toujours, parmi ces éléments si multiples, retrouver, excepté dans les cas où il y aurait pénétration accidentelle d'éléments étrangers, les traces de la structure anatomique et de l'arrangement des éléments cellulaires que quelques auteurs attribuent au corps vitré. C'est pourquoi nous avons dit déjà que, malgré l'incertitude créée par les assertions contradictoires des micrographes, l'anatomie pathologique fournissait de sérieuses présomptions en faveur de la structure cellulaire.

Lorsque le développement d'éléments cellulaires nouveaux est assez prononcé pour constituer de véritables membranes ou des lambeaux de tissu cellulaire, il s'y forme quelquefois des dépôts calcaires, comme il arrive en tant d'autres circonstances. Ce n'est que dans des cas très-rares que l'on y rencontre un véritable travail d'ossification. Cependant, un fait de ce genre très-bien observé a été rapporté par de Wittich. Nous verrons, au contraire, que les proliférations cellulaires de la choroïdite donnent assez souvent naissance à des ossifications attribuées sans raison suffisante jusque dans ces derniers temps à une transformation de la rétine.

2° Les masses fibrineuses du synchysis se présentent ordinairement sous l'aspect de filaments très-ténus, qui affectent une disposition réticulaire, et représentent le substratum par l'intermédiaire duquel les grandes cellules dont il a été question plus haut sont reliées entre elles.

3° A la suite des épanchements de sang on retrouve dans le corps vitré, durant un certain temps, tous les éléments de ce liquide agglomérés de façons très-diverses, et figurant des grumeaux, des fragments fibrineux, colorés par l'hémato-cristalline et par du pigment. Ces éléments subissent un travail de dissociation et de résorption assez rapide, et dont on suit les progrès à l'ophthalmoscope. Il en résulte que le corps vitré, après quelques mois, recouvre en grande partie sa transparence et ne renferme plus que des cristaux. Ceux-ci sont composés principalement de cholestérine. On les rencontre à l'état isolé ou adhérents à des masses fibrineuses, ou bien réunis entre eux par des filaments délicats et formant des plaques, des réseaux, etc. Les cristaux du corps vitré sont le plus ordinairement accompagnés de nombreux corpuscules pigmentaires qui en changent la coloration.

Mode d'examen. — L'éclairage oblique devra être préféré toutes

les fois que les opacités siégent à la partie antérieure du corps vitré.

L'éclairage au miroir servira pour l'exploration de la masse entière.

Symptômes. — Ils sont objectifs ou subjectifs.

Les symptômes objectifs sont fournis exclusivement par l'éclairage ophthalmoscopique. S'il existe une cataracte, le tremblement de l'iris ou de la cataracte elle-même représente la seule ressource.

Dans le synchysis composé, on constate la présence de corps opaques, noirs ou gris, qui s'agitent dans le champ éclairé par le miroir, quand l'œil est en mouvement et mieux encore au moment où il s'arrête. Ces petites masses, qui se détachent sur le fond rouge, sont produites par les corps opaques mobiles que renferme le corps vitré.

Voici sous quels aspects principaux on les observe.

Dans certains cas, les corps flottants forment un pointillé très-fin, comparable à une poussière fort ténue, dont les grains isolés échappent à l'observation, à moins que quelques-uns ne brillent d'un éclat très-vif, comme il arrive quand il existe parmi eux de petits cristaux de cholestérine. Ailleurs, quelques corps flottants plus volumineux apparaissent dans cette masse de corpuscules presque imperceptibles : leur présence suffit pour assurer le diagnostic. La masse de ces corpuscules forme une sorte de nuage qui voile l'image ophthalmoscopique. Si l'on imprime à l'œil des mouvements réitérés, ce nuage se déplace : il se condense sur certains points qui paraissent plus obscurs, et découvre certains autres qui deviennent plus clairs. Pour bien saisir ces délicates transformations, il est utile de se servir du miroir plan et d'une lumière peu intense. Mais c'est surtout sur l'image renversée que se traduisent bien ces modifications. Celle-ci a perdu son éclat, ses éléments sont confus, difficiles à délimiter. On suit à peine le trajet effacé des vaisseaux rétiniens, leur centre de confluence laisse plutôt deviner que reconnaître la situation et les contours de la papille optique (Pl. X, *fig.* 5). Chacune de ces parties a perdu sa couleur propre, et le tout est coloré par un reflet rougeâtre plus sombre qu'à l'état normal. Nous avons constaté que dans ces conditions la coloration du fond de l'œil était d'un rouge plus foncé. S'agit-il là d'un effet de diffraction à travers cette poussière organique, ou bien d'une véritable congestion de la choroïde ?

Nous serions disposé à admettre cette dernière interprétation, parce que cette forme de corps flottants se rattache assez souvent à l'existence d'une choroïdite dont elle est la première manifestation.

Les corps flottants se présentent souvent sous une autre forme, qui réclame tout autant d'attention que la précédente. Ici, ce sont de petits filaments grisâtres, extrêmement minces, très-mobiles, qui se meuvent principalement dans les régions déclives du corps vitré. Cette seconde forme se combine fréquemment avec la première, elle occasionne les mêmes modifications de l'image ophthalmoscopique. Même nuage grisâtre mal délimité, répandu sur toute la surface, subissant des déplacements pendant les mouvements de l'œil. Avec un peu d'attention et de persévérance, elle n'échappe pas à l'observateur comme la première, pendant l'exploration au miroir seul. Il est aisé de découvrir sur le fond rouge une foule de petites stries longues et très-ténues, presque transparentes, et qui sont animées plutôt d'un mouvement d'oscillation que de translation.

La troisième forme sous laquelle apparaissent les corps flottants, renferme de nombreuses variétés qui ont toutes pour caractère commun d'être très-faciles à reconnaître : tantôt il semble que ce sont des grains de tabac à priser qui se meuvent dans l'œil ; ailleurs, ce sont de véritables membranes d'étendue et de forme très-diverses. Ces membranes ressemblent assez parfois à des pellicules opalines qui flottent sur un liquide transparent. Elles changent de forme, de couleur, elles s'enroulent sur elles-mêmes lorsque l'œil se meut. Dans d'autres cas, elles sont épaisses, résistantes, très-opaques, elles adhèrent par l'une de leurs extrémités aux membranes profondes, et ne sont flottantes que par l'autre. L'ombre qu'elles projettent sur le champ éclairé est complète, ce qui fait que le fond rouge est irrégulier, voilé dans la partie qui leur correspond, et mobile pendant les mouvements du globe.

Enfin une quatrième variété de synchysis est caractérisée par la présence dans le corps vitré, parfaitement transparent du reste, d'une foule de petites paillettes qui, réfléchissant vivement la lumière, brillent à la moindre agitation de l'œil d'une couleur jaune, blanche ou irisée dans le champ éclairé de la pupille. C'est à cette forme, qui a depuis longtemps excité la curiosité des observateurs, que l'on donne le nom de *synchysis étincelant*. Ces petits corps flottants sont constitués par des cristaux de cholestérine.

Nous avons déjà mentionné la présence accidentelle de ces cristaux dans les autres formes de synchysis composé. Alors, ils sont mêlés à des masses opaques plus ou moins abondantes parmi lesquelles ils attirent peu l'attention. Ici, au contraire, ils sont isolés, nagent dans un milieu bien transparent ; c'est à peine si, dans certains cas, on parvient à découvrir quelques stries grisâtres.

Les opacités mobiles du corps vitré, si variables dans leur forme, se rencontrent fréquemment réunies chez le même sujet, et groupées de la façon la plus bizarre. Il n'est pas rare que de petits corpuscules se fixent aux extrémités de corps flottants, filamenteux ou membraneux et leur forment une sorte de bordure perlée très-délicate. Si, parmi les premiers, se rencontrent des cristaux de cholestérine avec leurs reflets brillants, l'aspect du fond de l'œil au miroir oculaire est à la fois des mieux caractérisés et des plus pittoresques.

Les symptômes subjectifs sont fournis par l'examen attentif de l'état de la vision. La forme, le siége, la mobilité, l'opacité des corps flottants peuvent être ainsi fidèlement traduits : toutefois, si l'altération est peu marquée, si le malade est peu intelligent, il est sinon nécessaire, du moins fort utile de recourir à l'examen entoptique. On sait que pour le pratiquer il faut diriger le regard, à travers une carte percée, vers une surface éclairée et éloignée, un mur blanc, un ciel couvert par exemple. On sait aussi qu'on perçoit d'autant plus nettement les images entoptiques que l'appareil de réfraction est adapté pour une plus courte distance et, que, par conséquent, il est toujours utile d'armer l'œil observé d'un verre convexe à court foyer.

Dans ces conditions, on constate dans l'œil le plus sain la présence d'un grand nombre de corpuscules mobiles qui donnent naissance aux mouches volantes. A cet égard, il serait fort difficile de marquer les limites de l'état physiologique. Ce que la pratique enseigne, c'est que fréquemment, au début du synchysis, avant que l'ophthalmoscope ait révélé la présence de corps flottants, les mouches volantes ont augmenté de nombre, de volume, et pris une teinte plus sombre. A une période plus avancée, le malade constate dans son champ visuel la présence de mouches plus volumineuses, de taches, de stries noires, très-variées dans leur forme, qui sont produites par l'ombre, plus ou moins grandie suivant leur siége, que les corps flottants projettent sur la rétine. Le rapport de ces ombres aux opacités qui leur donnent naissance est assez exact pour qu'il soit possible au d'en indi-

quer à peu près le nombre et la forme. Ces taches attirent surtout l'attention au moment où le malade ouvre les yeux dans un milieu éclairé. Tant qu'elles sont rares, elles disparaissent habituellement dès que le regard est fixé, elles gênent par conséquent peu la vision. Mais sitôt qu'elles deviennent plus nombreuses et plus volumineuses, elles occasionnent un trouble permanent que le sujet compare à l'effet d'un réseau opaque placé devant son œil, et, à travers les mailles duquel seulement, la vision est à peu près nette. Chaque fois qu'il exécute un mouvement de la tête ou de l'œil, ce réseau change de forme ou se replie sur lui-même, en ouvrant pendant un instant un champ plus vaste à la vision distincte. Ce changement à vue est si marqué, qu'il frappe généralement l'attention, et qu'il représente l'un des meilleurs signes distinctifs du synchysis composé. Quand les corps flottants sont représentés par ces petits corpuscules dont l'agrégation forme un véritable nuage mobile, la vision est plus gravement troublée. Tous les objets sont vus à travers un brouillard très-épais. C'est à peine si, à l'aide de mouvements rapides et répétés de l'œil, le pauvre malade parvient à obtenir une éclaircie fugitive. Dans cette forme de synchysis, les troubles visuels les plus graves coïncident avec les altérations les moins appréciables à l'ophthalmoscope. C'est ainsi qu'elle donne souvent lieu à une erreur de diagnostic.

Nous avons remarqué assez souvent que dans le synchysis composé le malade éprouvait des sensations lumineuses comme dans le glaucôme. Elles consistent en des cercles ou des croissants d'un blanc éclatant, qui entourent l'orbite, en des paillettes, des étincelles qui traversent rapidement le champ visuel. Chez un malade que nous avons actuellement en observation, l'œil est fréquemment entouré d'un cercle lumineux, comparable à celui que fournirait la flamme d'une bougie animée d'un mouvement rapide. Il voit souvent aussi de petites paillettes jaunâtres, de rapides étincelles, etc. Ces phantasmes ne sont pas produits par le synchysis lui-même ; ils témoignent de sa coïncidence fréquente avec un excès de pression intra-oculaire auquel il est rationnel de les attribuer.

Diagnostic. — Reconnaître les opacités flottantes du corps vitré est chose facile lorsqu'elles ont acquis un certain développement. On pourrait les confondre avec les opacités siégeant dans le cristallin. Mais ces dernières sont fixes ; pendant les mouvements de l'œil, elles ne se déplacent que dans le sens du mouvement opéré. Enfin l'éclairage oblique les fait voir avec leur forme, leur couleur, tandis

qu'il laisse inaperçues les opacités du corps vitré, à moins qu'elles ne siégent immédiatement derrière la cristalloïde.

La constatation de la mobilité empêchera de confondre les opacités du synchysis avec les opacités fixes, circonscrites, de l'hyalitis.

Le diagnostic ne présente de véritables difficultés que dans les cas où les corps flottants sont à peine perceptibles et très-nombreux. Ici, comme nous l'avons dit, les troubles de la vision sont graves, l'examen ophthalmoscopique, pratiqué sans précautions spéciales, ne révèle rien qu'un défaut de netteté dans les détails du fond de l'œil. Si l'on n'y prend garde, l'erreur devient facile et l'on est entraîné à attribuer cet aspect à l'état des membranes intra-oculaires. Règle générale : toutes les fois qu'à l'examen par l'image renversée, on rencontre un éclairage mauvais, une image rétinienne sans netteté dans ses contours et voilée par un nuage grisâtre qui occupe toute son étendue, il faut songer de suite au synchysis.

Les affections de la choroïde et de la rétine offrent bien un aspect qui a quelque analogie avec le précédent, mais ici les altérations sont le plus souvent mieux limitées, plus circonscrites : elles ont un siége qui ne varie pas pendant les mouvements du globe, elles ont en outre un certain nombre de caractères propres que nous ferons connaître.

Les corps flottants peuvent encore être confondus avec un décollement de la rétine. Nous indiquerons, à l'occasion de ce dernier accident, les moyens d'échapper à l'erreur.

Pronostic. — Le pronostic du synchysis est très-variable : d'une façon générale, on peut établir que les chances d'amélioration ou de guérison sont en rapport avec l'état d'intégrité plus ou moins complet des membranes intra-oculaires. C'est ainsi que les opacités du corps vitré provenant d'une action traumatique, d'un épanchement sanguin, bien que plus nombreuses, plus opaques, bien qu'assez graves au début pour abolir à peu près complétement la vision, sont les plus susceptibles d'amélioration ou de guérison. Je trouve dans mes notes l'observation d'un jeune sculpteur qui, sujet à de violentes palpitations sans affection organique appréciable, fut frappé à de courts intervalles d'un double épanchement sanguin dans le corps vitré. La vision en fut troublée au point de ne plus lui permettre de se guider. Sous l'influence d'un traitement approprié, mais plus encore sous l'action du temps, la résorption s'opéra régulièrement et assez rapidement pour que, six mois après l'accident, il pût reprendre ses travaux.

Toutefois, cette amélioration une fois obtenue, l'affection demeura stationnaire, et un certain nombre d'opacités floconneuses résistent dans le corps vitré ramolli. Fort heureusement, ainsi qu'il arrive en pareil cas, ces opacités assez denses occupent les parties déclives et n'apportent que peu d'obstacles à la vision tant que l'œil n'est pas dirigé dans une situation extrême.

Les corps flottants, au contraire, qui dérivent d'un trouble de nutrition des membranes ambiantes, à quelque cause qu'on le rattache d'ailleurs, déjouent tout traitement et sont bien souvent incurables. Cependant on a rapporté des faits dans lesquels les cristaux de cholestérine, qui existent en si grand nombre, et à l'état isolé dans le synchysis étincelant, auraient progressivement disparu par une sorte de résorption. Dans les trois exemples que nous suivons depuis plus de cinq ans, il ne nous a pas été possible de constater le moindre changement.

Traitement. — Peu certain, trop souvent insuffisant.

S'il existe une affection des membranes intra-oculaires dont la synchysis soit le symptôme, c'est contre ce dernier que sera dirigé le traitement.

Si l'on a des raisons de croire à l'existence d'un état diathésique, c'est la maladie générale qu'il faut combattre.

Lorsque les opacités proviennent d'épanchements sanguins, on a conseillé les déplétions sanguines locales, telles qu'applications fréquentes de quelques sangsues aux tempes, ventouses de Heurteloup, etc. Il convient en même temps d'activer les fonctions de la peau par des bains sulfureux, d'entretenir une légère dérivation intestinale à l'aide des eaux de Kissingen, de Pullna, etc. Le séton ajouté aux moyens précédents, et entretenu pendant la durée du traitement nous a paru utile. Wecker recommande la compression méthodique du globe pendant la nuit à l'aide du bandeau compressif. Tous ces moyens sont rationnels; ils sont justifiés par un certain nombre de succès; mais l'observateur ne doit jamais perdre de vue que, dans la plupart des cas, ils seront superflus.

ARTICLE IV.

Cysticerques du corps vitré.

On a constaté dans un certain nombre de cas très-judicieusement observés la présence d'entozoaires dans le corps vitré.

Les faits de ce genre sont très-rares, au moins en France; ils semblent plus fréquents en Allemagne. Comme il ne nous a pas été donné encore d'acquérir sur ce point une expérience personnelle, nous nous bornerons à rapporter brièvement les faits publiés par les auteurs allemands et judicieusement reproduits dans l'ouvrage de Wecker. Coccius fit le premier mention d'une ampoule sphérique, qu'il avait observée dans le corps vitré d'une femme, sans se prononcer toutefois sur la nature de cette particularité. Un an plus tard, de Græfe reconnut le premier avec certitude la présence dans le corps vitré d'un cysticerque qui fut décrit avec grand soin par Liebreich. L'entozoaire était enkysté dans une membrane d'enveloppe qui le tenait suspendu entre le pôle postérieur du cristallin et un point voisin de la papille optique.

Quelque temps après, de Græfe publia une seconde observation dans laquelle la membrane d'enveloppe paraissait s'insérer sur le pourtour de la papille optique. En 1857, nouveau fait, publié par le même auteur. Ici, l'entozoaire était libre dans le corps vitré. Le sujet, paysan de 56 ans, s'était aperçu, après un mouvement de tête, d'un trouble subit de la vision dans l'œil gauche. Ce trouble diminua ensuite progressivement pour reparaître un jour brusquement pendant la marche. Le champ visuel était rétréci en haut et en dehors. L'éclairage au miroir fit découvrir au milieu d'un grand nombre d'opacités mobiles une vésicule d'un bleu verdâtre, flottant à la partie inférieure et interne du corps vitré. On constata d'une manière évidente, dit l'observateur, les mouvements de contraction de l'animal. Le col, la tête et les suçoirs ne purent être clairement reconnus à cause de la position déclive occupée par l'animal.

On se décida à tenter l'extraction, parce que l'œil malade était le siége d'une inflammation menaçante, et que l'autre œil accusait quelques troubles sympathiques. Une large iridectomie fut d'abord pratiquée dans le but de faciliter l'inspection directe de la cavité oculaire et de mieux se renseigner sur la situation de l'animal. De Græfe fit ensuite une ponction à travers la sclérotique avec une aiguille comme pour procéder à l'abaissement d'une cataracte, mais dans un point situé à 3 ou 4 millimètres en arrière du lieu classique. Il s'écoula une petite quantité du corps vitré qui s'accumula sous la conjonctive. Celle-ci fut incisée avec des ciseaux courbes. Une pince capsulaire fut alors introduite à travers la plaie scléroticale et conduite entre le cristallin et le cysticerque. L'opé-

rateur tenta de saisir l'animal par le col, c'est-à-dire par sa partie la plus résistante. La première tentative échoua ; dans une seconde, la tête et le col furent extraits avec des lambeaux de la vésicule. L'extraction eut pour effet de diminuer les phénomènes d'irritation inflammatoire, de faire cesser l'irradiation sympathique; mais les manœuvres qu'elle nécessita aboutirent à une augmentation du nombre des opacités du corps vitré et au développement ultérieur d'une cataracte.

Dans une seconde observation du même auteur, l'extraction préparée avec autant d'habileté que de hardiesse par deux opérations préliminaires fut pratiquée avec tout le succès désirable en ce sens que le parasite sortit intégralement de l'œil au point de continuer de vivre pendant quatre heures. Mais les opacités du corps vitré dont l'existence semble liée au développement du cysticerque, persistèrent en partie, ce qui n'empêcha pas une amélioration très-sensible de la vue. On trouve dans l'atlas de Liebreich la mention d'une tentative d'extraction entièrement suivie de succès. Il est à regretter que l'auteur n'ait pas accompagné le fait de détails qui n'eussent pas manqué d'être fort intéressants. Nous croyons aisément, toutefois, qu'il ait pu mener à bien cette entreprise, si l'aspect du parasite était aussi caractérisé qu'il le paraît dans la planche VII, figure 5 de son atlas ; nous l'avons reproduit aussi fidèlement que possible (*pl.* XXIV). L'histoire inachevée d'un pseudo-cysticerque nous porte à croire que les choses ne se présentent pas toujours avec une aussi grande netteté. Il y a déjà quelques années, l'existence d'un cysticerque du corps vitré, né et nourri sur les bords de la Seine, fut annoncée et minutieusement circonstanciée dans les *Annales d'oculistique.* Plusieurs oculistes en renom signèrent à son identité. Grâce à l'obligeance de notre collègue le professeur Legouest nous pûmes, Follin et moi, voir le fait et reconnaître sans grande difficulté qu'il ne s'agissait là que d'un décollement de la rétine pourvue à sa surface de quelques opacités mobiles, qui avaient figuré une tête et un col animés.

La présence d'un cysticerque dans le corps vitré a pour conséquence de provoquer la formation d'opacités de plus en plus nombreuses, de plus en plus gênantes, et d'amener au bout de quelques années une irido-choroïdite, et une phthisie complète du globe.

On a vainement tenté pour arrêter le mal l'instillation de toutes les solutions anthelminthiques. L'insuccès de ces moyens, la gravité de l'affection justifient donc de la façon la plus complète l'interven-

tion chirurgicale si brillamment inaugurée par de Græfe. On peut juger par les faits que nous avons rapportés que l'extraction a d'autant plus de chances de succès qu'elle est pratiquée à une époque où la transparence du corps vitré n'est pas encore compromise.

CHAPITRE X

DES VARIÉTÉS PHYSIOLOGIQUES DE L'IMAGE OPHTHALMOSCOPIQUE.

Avant d'aborder l'étude des maladies intra-oculaires, il nous paraît indispensable de faire connaître l'état physiologique, de signaler les variétés nombreuses d'aspect sous lesquelles l'œil sain se présente à l'ophthalmoscope. Sans cet examen préliminaire trop négligé jusqu'alors, on court longtemps le risque d'attribuer des troubles visuels dont la cause est ailleurs à des particularités qui ne représentent que des écarts physiologiques. C'est pour combler cette lacune et mettre en garde contre un pareil écueil, que nous avons recueilli un nombre aussi considérable que possible d'images appartenant à des yeux normaux. Les planches VI, VII, VIII, IX, X sont exclusivement consacrées à ce sujet. Pour chacun de ces types, la vision a été exactement mesurée au point de vue de l'acuité visuelle. Leur examen attentif conduira, nous l'espérons, à apprécier à leur juste valeur les observations ophthalmoscopiques, fondées exclusivement sur des notions secondaires, telles que le volume, la disposition des vaisseaux rétiniens, la coloration plus ou moins rouge de la papille optique, le plus ou moins de netteté de ses bords, etc. Ces détails ne manquent pas de valeur pour compléter le diagnostic : ils sont insuffisants pour l'établir. Toute affection du fond de l'œil, appréciable à l'ophthalmoscope, a des caractères nets, généralement faciles à saisir. Nous ne saurions trop insister sur cette proposition fondamentale et mettre en garde contre la valeur de certaines assertions fréquemment reproduites dans les écrits périodiques. Sans une connaissance suffisante de l'état physiologique, on serait conduit à attribuer à une grande délicatesse d'observation, ce qui n'est en réalité que le produit de l'ignorance ou de l'imagination.

L'image ophthalmoscopique du fond de l'œil est formée par le nerf optique, la rétine, la choroïde et la sclérotique. Sa forme ronde est déterminée par la forme de la pupille. Son aspect général est celui d'une surface rouge orangé sur laquelle s'étale un élé-

gant réseau vasculaire et se dessine nettement une petite surface arrondie d'un gris rosé. Le fond rouge orangé est fourni par la choroïde; le réseau vasculaire, par les vaisseaux de la rétine, et la petite surface gris rosé, par l'extrémité intra-oculaire du nerf optique ou papille optique.

Abstraction faite des différences individuelles, l'éclairage exerce une influence très-considérable sur l'aspect de l'image ophthalmoscopique. Avec une vive lumière, une pupille large et des milieux réfringents parfaitement transparents, l'image brillera d'un vif éclat, les détails seront nettement accusés. Avec une lumière plus faible, une pupille plus étroite et des milieux réfringents moins transparents, l'image sera terne, moins nettement figurée dans ses détails. Ce sont toujours les mêmes couleurs teintées légèrement en gris.

ARTICLE PREMIER

Aspect de la choroïde.

A l'état normal, la surface rouge orangé qui représente comme le fond de l'image est fournie par la choroïde. Ce n'est que dans certains cas particuliers que la sclérotique y participe. Les variétés anatomiques de la choroïde produisent des variétés de nuances sans nombre, dont on peut juger en parcourant notre atlas. Cette grande diversité d'aspects dépend en grande partie de la quantité et du mode de distribution du pigment qu'elle renferme. Le stroma choroïdien en contient-il peu, la lumière pénètre jusqu'à la sclérotique qui réfléchit une plus grande quantité de rayons, et éclaire d'arrière en avant les vaisseaux choroïdiens. Ceux-ci se dessinent alors avec une très-grande netteté jusque dans leurs dernières ramifications. Il en sera de même des branches des veines vortiqueuses qui traversent la sclérotique vers l'*ora serrata*. Ces dernières, larges et comme variqueuses à leurs points d'émergence, se dirigent vers la papille en dessinant d'élégantes arabesques. Dans ces conditions, l'image a des tons plus clairs, des reflets jaunes ou roses (*pl.* VII, *fig.* 2, 6).

Lorsque, au contraire, le parenchyme et la couche épithéliale sont pourvus d'une grande quantité de pigment, la structure anatomique de cette membrane n'est plus accusée. On ne voit qu'un fond rouge sur lequel rien ne se distingue (*pl.* VII, *fig.* 1, 4, 5, etc.), à l'exception parfois d'une sorte de modelé tantôt plus clair tantôt

plus foncé (*pl.* VI, *fig.* 2, 5; *pl.* IX, *fig.* 1, 2, 3, 4, etc...) produit par l'inégale répartition du pigment. Le même aspect se rencontre également lorsque le stroma est peu riche en pigment, pourvu que la couche épithéliale en soit pourvue. Ceci résulte de ce que le pigment épithélial, bien que renfermé dans une couche de cellules, est très-foncé, presque noir et à peu près complétement opaque. Avec une telle disposition l'image présente encore une coloration uniforme (*pl.* VII, *fig.* 1). Mais en examinant à un fort grossissement, on constate que le fond rouge est recouvert d'un piqueté brun délicat qui donne à l'ensemble une apparence chagrinée. Ce piqueté est produit par les cellules épithéliales remplies de pigment noir (*ibid*).

Les yeux d'enfants sont les meilleurs pour constater cette disposition. Chez eux, l'éclairage est excellent, le pigment de la couche épithéliale, très-foncé, tandis que celui du parenchyme est d'une couleur plus claire.

On rencontre assez souvent une troisième variété d'aspect qui est la plus intéressante en ce sens qu'elle s'éloigne le plus du type ordinaire représenté par un fond rouge orangé uniforme. Le parenchyme choroïdien est pourvu d'une quantité relativement considérable de pigment noir, la couche épithéliale est au contraire peu riche. Il en résulte que la structure du stroma choroïdien peut être en partie reconnue. Les veines vortiqueuses situées dans les couches externes du stroma tout près de la sclérotique restent cachées, mais les vaisseaux choroïdiens moyens deviennent plus ou moins apparents. Tantôt ils sont encore couverts par une mince couche pigmentaire; dans ces cas, leur trajet se dessine, mais avec une teinte rouge un peu sombre : leur couleur propre, combinée avec celle des espaces pigmentaires intermédiaires couvre l'image de marbrures plus ou moins accusées et alternativement rouges et brunes (*pl.* VI, *fig.* 2, 5, etc.). Tantôt ils sont au contraire très-apparents. Ils forment un réseau d'un rouge écarlate, dont les mailles sont remplies par les masses pigmentaires du parenchyme. Les espaces sombres sont désignés sous le nom d'*espaces intervasculaires.* Dans beaucoup de cas le pigment forme une couche assez foncée pour donner à la choroïde l'aspect d'une surface ardoisée, sur laquelle s'étale un réseau rouge (*pl.* IX, *fig.* 1, 2, 4, etc.).

Lorsque la choroïde renferme moins de sang qu'à l'état normal par suite de quelque trouble profond dans la circulation géné-

rale, les vaisseaux choroïdiens pâlissent, deviennent couleur de chair tout en restant assez marqués pour circonscrire les espaces pigmentaires. Cet aspect a été reproduit dans la figure 6 de la planche VII, et dans la figure 6 de la planche X, empruntées à des sujets atteints de choléra.

La forme des espaces intervasculaires varie suivant la partie du fond de l'œil que l'on examine. Près de la papille et de la *macula*, ces espaces sont resserrés, petits, de forme ronde ou polyédrique (*pl.* IX, *fig.* 1) ; à mesure que l'on se rapproche de l'*ora serrata* les vaisseaux choroïdiens, plus volumineux, fournissent moins d'anastomose, ils sont plus éloignés les uns des autres et circonscrivent ainsi des espaces plus grands et surtout plus allongés (*pl.* IX, *fig.* 2). Cette disposition rayonnée des vaisseaux choroïdiens devient extrêmement marquée dans certaines formes d'atrophie de la choroïde (*pl.* XI, *fig.* 5 ; *pl.* XII, *fig.* 4, 5, 6).

Les modifications apportées à l'image ophthalmoscopique par les variétés de couleur et de distribution du pigment donnent souvent le change, et des observateurs non suffisamment expérimentés prennent pour des produits pathologiques, ce qui n'est qu'un écart de l'état physiologique. Pour éviter l'erreur on tiendra compte des signes distinctifs suivants. La pigmentation pathologique de la choroïde se présente en masses irrégulières, non circonscrites par les vaisseaux : ces masses sont plus noires, plus saillantes, elles se rattachent le plus souvent à l'existence d'une choroïdite, elles sont disposées en bordure au pourtour d'autres altérations (*pl.* XI, *fig.* 1, 6) ou disséminées irrégulièrement (*pl.* XII, *fig.* 2, 3) ne reproduisant jamais la régularité des espaces intervasculaires.

La choroïde chez quelques sujets, et tout particulièrement chez la race nègre et ses dérivés, étant plus fortement pigmentée, change complétement l'aspect du fond de l'œil. La couleur rouge orangé prend des teintes de plus en plus brunes. Le rouge peut disparaître complétement, et être remplacé par un fond ardoisé sur lequel la rétine devient visible sous l'apparence d'une membrane délicate d'un gris cendré, reflétant faiblement la lumière et présentant à sa surface des stries claires qui rappellent la direction générale des fibres nerveuses. Selon toute raison cette disposition striée n'est pas fournie par les fibres nerveuses elles-mêmes, mais bien par le tissu conjonctif interfibrillaire. La figure 1 de la planche VI, qui représente l'œil d'un nègre, donne une idée de cet aspect. Les

figures 2, 4 et 5 de la même planche reproduisent des types qui se rapprochent de la pigmentation de la race nègre.

ARTICLE II.

Aspect de la rétine.

La rétine à l'état normal est sur le vivant parfaitement transparente : elle ne reflète dès lors que très-peu de lumière et n'est point apparente. Moins la choroïde est pourvue de pigment, moins celui-ci est foncé, plus l'éclairage est intense, et plus par conséquent la rétine paraîtra transparente. Si au contraire la choroïde est très-foncée, la rétine reposant sur un fond mat et gris peut devenir légèrement apparente, comme dans l'exemple rapporté ci-dessus. A un moindre degré, la membrane nerveuse est transparente dans presque toute son étendue, mais au niveau du nerf optique où elle atteint son maximum d'épaisseur, elle devient faiblement opaline. Cette légère opacité physiologique se rencontre chez les sujets dont la choroïde est très-fortement pigmentée au pourtour de la papille et principalement pendant qu'ils sont jeunes, ce qui résulte sans doute de ce que la papille est alors plus riche en fibres nerveuses, et aussi probablement de ce que le tissu conjonctif est le siége d'un certain degré d'infiltration. Quoi qu'il en soit, ce léger trouble rétinien péripapillaire peut être assez marqué pour diminuer la netteté des contours de la papille et des vaisseaux rétiniens, ou tout au moins voiler le côté nasal de son limbe. Les figures 4 de la planche VI, 6 de la planche IX, 4 de la planche X, donnent une idée aussi exacte qu'il est possible de la rendre par le dessin, de ces nuances si légères, si délicates. C'est à tort que l'on a signalé cet aspect de la rétine comme un état pathologique relié à diverses affections de l'encéphale et plus particulièrement à la méningite basilaire et à l'hémorrhagie cérébrale. Nous tenons à le répéter, on rencontre fréquemment cet aspect chez des enfants parfaitement sains.

ARTICLE III.

Aspect de la tache jaune (macula lutea, fovea centralis).

Sur un point de la surface rétinienne, correspondant à l'extrémité postérieure de l'axe optique, se trouve une petite surface fort impor-

tante au point de vue physiologique et pathologique parce qu'elle est préposée à la vision directe et que les altérations dont elle est le siége entraînent des troubles visuels considérables. On la désigne sous le nom de *tache jaune*.

Rien n'est variable comme l'aspect de cette tache à l'ophthalmoscope. Lorsqu'elle est le mieux dessinée, son siége est marqué par une coloration plus foncée de la choroïde dans un espace arrondi un peu plus grand que la papille. L'attention une fois dirigée sur ce point, on découvre vers le centre de cette surface plus foncée une tache rougeâtre d'autant plus éclatante que la surface qui l'entoure l'est moins. Son aspect est tel, qu'elle a été fréquemment attribuée à une hémorrhagie. Enfin au centre de la tache rouge figure à un fort grossissement un point blanc formé par la *fovea centralis* (*pl.* VII, *fig.* 1). La surface brune excentrique est due à une pigmentation plus foncée de la choroïde ; la surface rouge, d'abord au peu d'épaisseur de la rétine qui, à ce niveau, ne renferme qu'un très-petit nombre de fibres nerveuses et d'éléments de tissu cellulaire, et ensuite à la couleur du pigment choroïdien.

D'autres fois la tache jaune n'a pas de limite précise. Elle porte mieux son nom, elle est indiquée par une surface assez large au niveau de laquelle la choroïde passe du rouge orangé à un rouge très-riche en jaune. Ce changement de couleur s'opère par gradations insensibles depuis le bord interne du nerf optique jusqu'au point occupé par la macula. On ne distingue plus ici à proprement parler la tache jaune, mais bien la région de la tache jaune.

Cet aspect est dû à ce que le pigment est moins foncé, et même tout à fait jaune.

Le plus souvent, la *macula* ne présente aucun des caractères qui viennent d'être mentionnés. Elle se perd dans le fond choroïdien, on ne la voit pas, on ne la distingue pas. Ajoutons d'ailleurs que l'examen en est beaucoup plus difficile que celui des autres parties du fond de l'œil. Comme elle est la partie la plus sensible, la plus impressionnable de la rétine, elle est plus vivement excitée par la lumière du réflecteur, et provoque de plus énergiques contractions de l'iris. En outre, comme elle est située à l'extrémité de l'axe optique principal, il faut pour la voir que l'œil soit dirigé directement vers le miroir. Le reflet de la cornée est dès lors inévitable et suffisant pour voiler une partie de la pupille contractée. La meilleure condition d'observation consiste à employer l'image

droite avec un miroir plan et en recommandant au malade de fixer le miroir tout près de son centre. Il est le plus souvent indispensable pour voir distinctement de placer derrière le réflecteur un verre concave d'un foyer approprié. En dilatant préalablement la papille, l'examen est beaucoup plus facile; mais alors il est indispensable, à moins qu'il n'y ait une anesthésie rétinienne, d'employer un éclairage très-modéré, une bougie par exemple. Le plus souvent on reconnaît la *macula* à sa position et aussi à ce que plusieurs rameaux ténus des vaisseaux rétiniens viennent y aboutir de diverses directions. Elle est située en dedans de la papille (image renversée) à une distance égale à deux fois le diamètre de cette dernière vue avec la lentille de 2 pouces 1/4 (61^{mm}). Elle est aussi sur un plan un peu plus élevé. Une ligne menée de son centre suivant le méridien horizontal, passerait à peu près au bord supérieur de la papille (image renversée). Ces indications de position sont faciles à déterminer et suffisantes. C'est donc, à proprement parler, la région de la *tache jaune* et non la tache jaune elle-même que l'on explore habituellement pendant l'examen ophthalmoscopique.

ARTICLE IV.

Aspect de la papille optique.

La papille est formée par l'extrémité intra-oculaire du nerf optique. Elle est représentée par un disque de forme arrondie, de nuance gris rosé, de contours bien définis, caractères qui la mettent vigoureusement en relief sur le fond rouge de la choroïde. Il est impossible de la méconnaître ni de la confondre avec ce qui n'est pas elle, si l'on se rappelle que sur sa surface se trouve le point d'émergence des vaisseaux rétiniens. Il arrive cependant qu'au début des exercices, on prend pour la papille l'une des deux images fournies par la lentille et qui sont représentées planche VI, figure 3). Il suffit, pour éviter cette erreur grossière, de s'assurer que ces images sont plus petites, marquées d'un point noir au centre, dépourvues de vaisseaux, et qu'elles se déplacent en sens inverse au moindre mouvement de rotation de la lentille sur son axe.

Dans certains cas, la papille n'est pas ronde, mais bien ovale soit dans le sens vertical (*pl.* IX, *fig.* 2), soit plus rarement dans le

sens transversal (*pl.* IX, *fig.* 4). Nous savons que le vice de réfraction qui caractérise l'astigmatisme, a pour effet optique de déformer l'image de la papille, et de lui donner une forme ovalaire. Nous avons insisté précédemment sur les moyens de distinguer cette illusion d'une véritable anomalie anatomique.

La couleur de la papille physiologique comporte une foule de nuances qui se refusent à la description et qui défient même le pinceau. Le ton général est du gris pénétré de rose et de jaune. Il est beaucoup plus clair vers le centre et à la circonférence, plus foncé, au contraire, dans les régions intermédiaires. Chez certains sujets c'est le gris qui domine (*pl.* VI, *fig.* 5); chez d'autres c'est le jaune (*pl.* VI, *fig.* 26 ; *pl.* IX, *fig.* 2). Ailleurs, c'est le rouge (*pl.* VI, *fig.* 3, 4 ; *pl.* IX, *fig.* 4, 6, etc.). A cet égard, l'état physiologique comporte de tels écarts que ceux-ci sont fréquemment attribués à un état pathologique; on peut en juger en comparant entre elles les images consacrées à l'œil physiologique. La figure 6 de la planche VII, empruntée à un sujet cholérique, chez lequel l'acuité visuelle exactement déterminée était normale, représenterait aisément un type d'hypérhémie pathologique. Il en est ainsi de la figure 4 de la planche IX, qui représente le fond de l'œil d'une personne de 30 ans, douée d'une vision irréprochable, mais soumise, avant l'examen, à l'atropine, et de même la figure 5 de la planche VI, représentant la papille d'un vieillard, simule de bien près, avec ses reflets bleuâtres, certaine forme d'atrophie papillaire. Le ton jaune uniforme de la figure 2 de la planche IX ressemble singulièrement à ce que l'on observe pendant la première phase de quelques névrites optiques. Ces quelques exemples aideront à faire comprendre combien il est délicat dans certains cas de porter un jugement fondé exclusivement sur la coloration de la papille. Entre l'état sain et l'état pathologique au début, les nuances sont difficiles à saisir. Pour mettre en garde contre l'erreur, nous avons reproduit scrupuleusement les principales variétés de papille physiologique, qui se sont présentées à notre observation.

La surface de la papille peut être le plus souvent décomposée en trois zones distinctes, l'une centrale, claire, qui correspond à la lame criblée, une seconde périphérique, marquée par une ligne blanche souvent interrompue du côté de la tache jaune, qui correspond à la limite scléroticale du nerf optique, enfin, une zone intermédiaire grise, qui correspond à la couche des fibres nerveuses. La figure 4 de

la planche VII, qui représente la papille vue à un fort grossissement, donne une juste idée de ces trois zones et de leurs rapports. Pour en comprendre la signification, il est nécessaire de rappeler la structure anatomique du bout intra-oculaire du nerf optique. Celui-ci passe à travers un trou dont est perforée la sclérotique, son névrilème se confond à ce niveau avec le tissu de la membrane fibreuse elle-même. Comme, en ce point, la choroïde est le plus souvent dépourvue de pigment, le névrilème recouvert seulement par des membranes transparentes, réfléchit fortement la lumière et produit cette ligne blanche plus ou moins accusée que l'on désigne sous le nom de limbe de la papille.

De tout le pourtour de l'anneau sclérotical émanent des fibrilles cellulaires qui traversent le nerf et forment par leur entre-croisement un véritable réseau à travers les mailles duquel passent les faisceaux nerveux. Ce réseau représente ce que l'on désigne sous le nom de lame criblée. Elle a pour effet d'augmenter la force de résistance du nerf optique, et de lui permettre de résister à la pression intra-oculaire : de nature fibreuse, elle réfléchit vivement la lumière. C'est elle qui correspond à la zone centrale de la papille, et qui est représentée par la tache blanche située immédiatement en dehors de l'origine des vaisseaux.

L'éclat et l'étendue de la lame criblée sont très-variables. Ces variations dépendent de la disposition affectée par les faisceaux de fibres nerveuses. Ceux-ci, après avoir traversé la lame criblée, ne s'étalent qu'au moment où ils se sont élevés au-dessus des couches externes de la rétine. Ce n'est que parvenues à ce niveau qu'elles peuvent s'infléchir pour former en s'épanouissant la couche des fibres de cette membrane. Cette disposition tend à produire vers le centre de la papille une dépression en entonnoir au fond de laquelle la lame criblée est plus ou moins à découvert. La profondeur et l'étendue de cette dépression centrale dépendent de l'état des couches externes de la rétine. Si celles-ci gardent toute leur épaisseur jusqu'au bord du nerf optique, les fibres nerveuses devront nécessairement s'élever plus haut, à peu près perpendiculairement, puis s'infléchir brusquement pour former un angle presque droit. Dans ces cas, elles restent longtemps réunies en faisceaux; elles donnent à la papille une grande hauteur, et la dépression centrale sera très-profonde, mais très-étroite. Dès lors la lame criblée ne sera pas visible ou elle sera réduite aux dimensions d'une toute petite fossette blanche, du fond de laquelle

émergent les vaisseaux. Les figures 2, 3, 4 de la planche VI représentent des cas dans lesquels la lame criblée n'est point visible ; la surface de la papille est d'une teinte uniforme. Dans les figures 3 et 6 de la planche VII, la lame criblée est réduite à de petites dimensions.

Si, au contraire, les couches rétiniennes s'amincissent en se rapprochant de la papille, les fibres nerveuses s'infléchissent plus tôt, d'une façon moins brusque, la dépression centrale augmente, et la lame criblée est mise à découvert dans une plus grande étendue. Dans ces conditions, qui sont les plus communes, la tache blanche est plus large. En raison de sa signification on lui donne le nom d'*excavation physiologique*. Vue à un grossissement suffisant, elle représente distinctement un réseau blanc éclatant dont les mailles ont une teinte grise, produite par les faisceaux de fibres nerveuses qui les traversent perpendiculairement. On dirait assez exactement la coupe d'un jonc. L'excavation physiologique siége vers le centre de la papille : un peu plus rapprochée cependant du bord correspondant à la macula, sa situation est subordonnée au mode de distribution des fibres nerveuses dans la rétine. Celles-ci en très-grand nombre, quelques auteurs disent même en totalité se dirigent vers le côté nasal de la papille et se répandent jusqu'à la périphérie de la rétine, en décrivant autour de la macula des courbes qui les tiennent éloignées de ce centre ; du côté de la tache jaune, on ne rencontre que la quantité de fibres nécessaires pour établir ses rapports physiologiques avec le nerf optique. Il résulte nécessairement de cette disposition, que le côté nasal de la papille est masqué par la masse des fibres nerveuses, tandis que le côté interne reste découvert, ce qui met en vue la lame criblée et marque nécessairement la place de l'excavation physiologique.

Les faisceaux de fibres nerveuses représentent la zone d'un gris rosé, située entre le bord sclérotical et la lame criblée. Elle forme une espèce de croissant ou mieux de disque qui entoure l'excavation physiologique, qui est large du côté nasal, et très-étroit du côté de la macula. Par ce fait que la majeure partie des fibres nerveuses se porte vers le bord nasal, la papille est souvent plus élevée de ce côté que du côté opposé. H. Muller, le premier, a appelé l'attention sur cette différence de niveau. Nous empruntons à l'excellent travail de Schweiger une figure qui représente la coupe longitudinale du nerf dans un cas de ce genre (*fig.* 27).

N indique le côté nasal ou interne, M le côté externe ou temporal de la papille. Les couches externes de la rétine sont plus élevées du côté de N que du côté de M, et de plus l'épaisseur de la masse

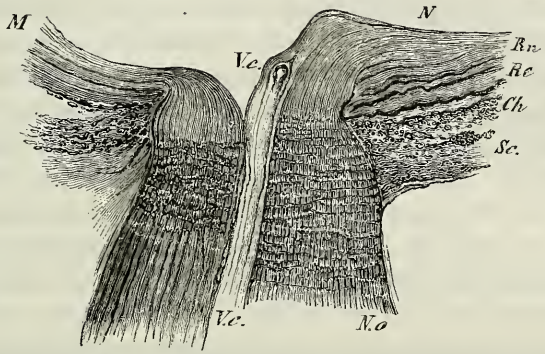

Fig. 27, — Coupe longitudinale du nerf optique dans un cas d'élévation inégale de la papille.

des fibres est plus grande vers le côté nasal que vers le côté opposé, ce qui établit nécessairement une différence de niveau bien marquée. Dans ces conditions l'excavation physiologique a des parois inégales : du côté interne, elle est limitée par un bord élevé très-aigu, du côté externe, au contraire, elle est moins profonde, son bord est peu marqué par cette raison que la papille s'élève au niveau de la rétine d'une façon insensible et qu'elle l'atteint au niveau de la limite du nerf optique.

Les bords de l'excavation physiologique n'atteignent jamais la limite scléroticale. Ils en sont séparés par une couche intermédiaire qui représente l'épaisseur de la couche des fibres. Il est facile de le constater dans les figures 1, 2, 3, 4, 5 de la planche VIII, qui représentent diverses variétés d'excavations physiologiques très-développées. Cette remarque est fort importante parce qu'elle marque la différence qui existe entre l'état physiologique et une altération pathologique spéciale aux affections glaucomateuses, dans lesquelles les fibres nerveuses sont détruites et refoulées en arrière de façon à donner naissance à une excavation pathologique dont il sera question plus tard.

Les vaisseaux rétiniens contenus dans la couche des fibres nerveuses suivent nécessairement la direction de ces dernières. Ils montent d'abord verticalement jusqu'au niveau du bord de l'ex-

cavation, puis ils s'infléchissent brusquement pour se ramifier dans la rétine. Cette disposition leur donne à l'ophthalmoscope un aspect caractéristique ; la portion située au delà de l'excavation n'offre rien de particulier, mais la partie située dans l'excavation même, et qui s'élève le long de ses parois, n'est visible qu'en raccourci par un effet de perspective ; elle est dès lors peu apparente, parfois même imperceptible, soit parce qu'au fond de la cavité l'éclairage devient insuffisant, soit parce qu'elle est recouverte par une légère couche de fibres nerveuses.

Il en résulte que les vaisseaux rétiniens, situés du côté du bord aigu de l'excavation, paraissent se terminer sur ce bord en se recourbant en crochets (*pl.* VIII, *fig.* 4). Leur portion centrale située plus profondément n'est pas visible. Dans la figure 1 de la même planche, celle-ci est visible encore, mais avec moins d'éclat que les autres parties. On rencontre certains cas d'excavation très-large dans lesquels les vaisseaux sont flexueux à leur point d'émergence. Au lieu de s'élever directement le long de la paroi de l'excavation, ils paraissent s'infléchir tout d'abord sur la lame criblée, de telle sorte que leur direction générale affecte la forme de la lettre Z. On découvre alors au miroir un tronçon de vaisseau qui ne dépasse pas les limites de l'excavation et qui paraît sans rapports de continuité avec les vaisseaux rétiniens. La figure 2 de la planche VIII représente cette disposition que nous avons tenu à reproduire pour montrer qu'elle est compatible avec une bonne vue, malgré sa ressemblance avec l'excavation pathologique. Ici l'excavation est très-étendue, la lame criblée, large et brillante ; mais on peut se convaincre que de tous côtés son bord est séparé du limbe sclérotical par une zone intermédiaire rosée formée par les fibres nerveuses.

L'existence de l'excavation papillaire est la conséquence inévitable du mode de distribution des fibres nerveuses dans la rétine : elle a été constatée directement par l'anatomie pathologique. A son tour, le miroir oculaire permet de la reconnaître en faisant voir la différence de niveau qui existe entre la rétine à l'endroit où elle atteint le bord de l'excavation et le plan de la lame criblée. On y parvient par les deux procédés de l'image droite et de l'image renversée. Admettons pour fixer les idées que l'œil soit emmétrope et adapté pour les rayons parallèles, le plan de la rétine fournira une image nette, les vaisseaux distribués à sa surface seront vus distinctement parce que les rayons réfléchis par elle sortent en pa-

rallélisme, mais le fond de l'excavation située au delà du foyer restera confus parce que les rayons qui en émanent sortent en convergence; on aura besoin d'un verre concave pour le voir avec netteté.

L'examen par l'image renversée y conduit plus sûrement encore. L'ophthalmoscope binoculaire tout d'abord, fait reconnaître les moindres différences de niveau, mais il est possible aussi d'y arriver avec l'ophthalmoscope ordinaire en recherchant les différences dans les déviations parallactiques, produites par de légers déplacements de la lentille biconvexe; la figure suivante aidera à faire comprendre cette proposition (*fig.* 28).

Les points A et B sont situés dans la direction de l'axe visuel de l'observateur. Un verre convexe est placé perpendiculairement à

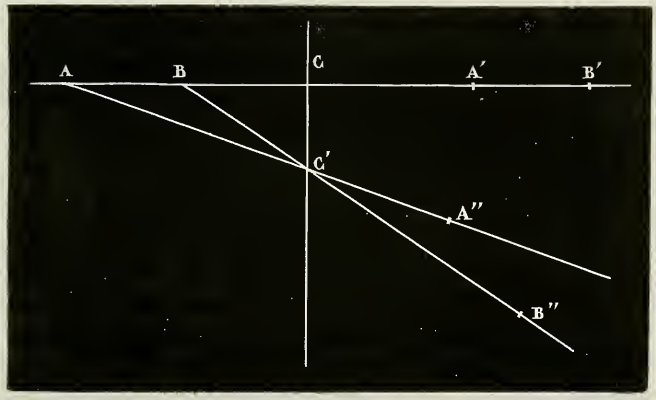

Fig. 28. — Des déviations parallactiques.

cette direction de telle façon que son centre optique soit en C, et les points A et B, au delà de son foyer, conditions que représente l'examen par l'image renversée. En vertu de la relation des foyers conjugués, les points A et B auront leur image réelle et renversée sur le prolongement de la ligne ABC, soit en A′B′. Si, tout en conservant la direction de son axe visuel, l'observateur déplace le verre convexe de façon à transporter le centre optique en C′, l'image du point A sera projetée dans la direction de la ligne AC′, en A″ par exemple, et celle du point B, sur la ligne BC, soit en B″. On voit par la construction que l'image du point B s'est plus éloignée de l'axe visuel de l'observateur que l'image du point A : en d'autres termes, l'image du point le plus rapproché du centre optique

de la lentille a subi par suite du déplacement du verre convexe une déviation parallactique plus grande que l'image du point situé plus en arrière.

De même, en examinant une excavation physiologique à l'image renversée, on constatera, en imprimant de petits mouvements à la lentille, que les points situés en avant, tels que le bord aigu de l'excavation, les crochets formés par les vaisseaux rétiniens subissent un déplacement plus considérable que la lame criblée située tout à fait à côté mais plus en arrière.

La troisième zone de la papille, celle qui est la plus excentrique est formée, avons-nous dit, par l'anneau sclérotical. Il est figuré par une ligne blanche qui limite la papille. Cette ligne n'est pas également marquée chez les différents sujets et aux différents âges. Pendant la jeunesse elle peut être atténuée ou complétement masquée par la couche des fibres nerveuses, surtout du côté de la macula. Plus tard elle se découvre, s'élargit au point d'être souvent confondue avec des altérations pathologiques. On peut juger du changement apporté par l'âge en comparant les figures 1, 2, 3, 4 de la planche VI, qui représentent des yeux jeunes avec les figures 5 de la planche VI ; 1, 3 de la planche VIII, qui représentent des yeux de vieillard.

L'élargissement sénile du limbe sclérotical résulte de changements opérés par les progrès de l'âge dans l'état de l'anneau choroïdal. Cet anneau se distingue souvent par une pigmentation si abondante et si foncée, qu'elle forme un croissant ou un cercle noir complet autour de la papille (*pl.* VIII, *fig.* 2, 4, 5). Dans certains cas, sa présence est marquée par une petite tache pigmentaire touchant à la papille (*pl.* VIII, *fig.* 1) ou séparée d'elle par une bande étroite de tissu choroïdien (*pl.* VIII, *fig.* 3). Dans d'autres cas il est beaucoup plus large comme dans les figures 3 et 4 de la planche VI, par exemple. Dans la vieillesse, la choroïde perd son pigment, l'anneau choroïdal diminue ou disparaît de façon à découvrir la sclérotique et à donner de la largeur et de l'éclat au limbe sclérotical.

La dépigmentation sénile de la choroïde peut donner naissance à une tache blanche péripapillaire qui présente à l'ophthalmoscope les apparences d'un staphylôme postérieur au troisième degré. L'atrophie n'est pourtant pas aussi complète que dans le staphylôme. Le plus souvent il existe encore des débris de la choroïde que l'on voit sous la forme de petits îlots ou de stries rougeâtres ; aussi la

tache a-t-elle moins d'éclat. Ce qui augmente encore la ressemblance entre cette particularité physiologique et l'état pathologique, c'est que la forme et le siége sont semblables. Dans l'un comme dans l'autre cas, la plaque d'atrophie entoure la papille, elle est plus étroite en dedans, plus large en dehors. Pour mettre en garde contre l'erreur, nous avons reproduit dans les figures 1, 3, 5 de la planche IX, les formes les plus suspectes que nous avons rencontrées. Nous indiquerons d'ailleurs, à propos du staphylôme postérieur, par quels signes on remédie à l'insuffisance de l'ophthalmoscope.

ARTICLE V

Aspect des vaisseaux de la rétine.

Les vaisseaux de la rétine sont représentés par ce réseau élégant qui se profile sur le fond rouge de la choroïde, ils sont tous fournis par l'artère et la veine centrales. Les deux ordres de vaisseaux suivent la même direction générale sans toutefois être accolés l'un à l'autre, ainsi qu'il arrive souvent dans d'autres parties du corps.

L'artère et la veine centrales émergent de la papille en un point situé près de son centre, un peu plus rapproché pourtant du bord nasal. Parvenus à la surface de la papille, tous deux se divisent immédiatement en deux branches, l'une supérieure et l'autre inférieure. Celles-ci se partagent à leur tour en rameaux dichotomiques ou opposés, qui se distribuent en serpentant jusqu'aux régions antérieures de la membrane. Il arrive assez souvent que la division est prématurée et que les branches prennent naissance dans l'épaisseur de la papille ou du nerf optique même. Dans ces cas les vaisseaux naissent par des points multiples et distincts. La direction habituelle des vaisseaux rétiniens est arborescente, flexueuse; il est pourtant des cas dans lesquels elle paraît à peu près rectiligne, comme dans la figure 6 de la planche IX, par exemple.

Les artères d'un certain volume se distinguent assez facilement des veines. Elles sont plus petites, d'un rouge plus clair, moins flexueuses. Les veines sont plus volumineuses, de couleur foncée, lie de vin, sinueuses (*pl.* VII, *fig.* 1, 2, 4, 5).

Les vaisseaux rétiniens, et plus particulièrement les artères, près de leur point d'émergence, c'est-à-dire dans le voisinage de la papille, sont marqués par une ligne claire qui suit leur axe

et qui est produite par le reflet de leur paroi. La figure 4 de la planche VII qui représente une papille physiologique, vue à un fort grossissement, donne une idée plus saisissante des rapports de volume, de couleur et d'aspect des deux ordres de vaisseaux rétiniens. Ceux-ci rampent dans le même plan, ils se superposent, s'entre-croisent de la façon la plus variable. On a dit que les artères se trouvaient constamment en avant des veines. Cette disposition est en effet la plus fréquente ; mais elle est loin d'être constante. Il n'est pas rare de voir une artère passer d'abord sur la veine et un peu plus loin passer dessous. La figure que nous venons de mentionner représente précisément un cas de ce genre.

Lorsque les veines sont très-flexueuses, leurs contours peuvent ne pas être uniformément éclairés, elles sont alors plus sombres et comme noires sur certains points, plus claires sur certains autres. Dans la figure 6 de la planche VIII, la bifurcation supérieure de la veine affecte cette disposition. On la dirait tournée en vrille autour de son axe, avec des contours alternativement sombres et clairs. Cette disposition, qui doit être attribuée à des inflexions du vaisseau dans le sens antéro-postérieur, est très-fréquente dans les affections de la papille. Mais nous tenons à la signaler pour montrer qu'elle se rencontre à l'état physiologique, et que par conséquent on ne doit pas lui accorder une trop grande importance.

Les vaisseaux de la rétine se distinguent sans peine de ceux de la choroïde. Ces derniers sont plus larges, moins nettement dessinés, d'une teinte brique uniforme ; ils affectent une direction sensiblement parallèle surtout vers l'*ora serrata ;* ils s'anastomosent fréquemment entre eux de façon à former des espaces losangiques plus ou moins allongés ; ils occupent constamment un plan situé en arrière de la rétine.

Les vaisseaux de la rétine au contraire sont plus petits, très-nettement dessinés, sans anastomoses entre eux ; ils sont situés sur un plan antérieur et par conséquent passent constamment devant les vaisseaux choroïdiens. D'ailleurs, en admettant que le doute soit possible, il suffit de suivre le trajet du vaisseau pour s'assurer si son point d'émergence se trouve sur la papille, comme il arrive toujours pour les vaisseaux de la rétine.

Les veines rétiniennes sont animées de véritables pulsations. On les voit se dilater, puis revenir sur elles-mêmes, suivant une alternance parfaitement isochrone. Le pouls veineux n'est pas également facile à constater chez tous les sujets ; mais on peut toujours

le rendre suffisamment apparent en prolongeant un peu l'exploration. C'est au niveau de la papille, ou plutôt au niveau de son bord que le phénomène est le plus sensible. Là le vaisseau se décolore, paraît s'effiler au moment de se perdre dans le tissu nerveux ; on dirait un obstacle, un rétrécissement contre lequel vient se heurter le flot de sang veineux. L'angle formé par la bifurcation la plus rapprochée de la papille, le point au niveau duquel l'artère croise la veine, fournissent également un pouls veineux qu'il est aisé de trouver. On augmente beaucoup sa force en recommandant au sujet de suspendre un instant la respiration. Le mouvement d'ampliation suit immédiatement le battement du pouls, et le mouvement d'affaissement et de retrait s'opère après un intervalle très-court. Donders, qui l'un des premiers, avec Jæger et de Græfe, a étudié et décrit ce phénomène, l'attribue à l'augmentation de pression intra-oculaire que doit amener l'ondée artérielle poussée par la systole du cœur. Il en résulte une certaine compression des veines dont les effets sont surtout sensibles sur les troncs volumineux. Cet état cesse au moment où la pression systolique est épuisée ; les veines reprennent alors leurs contours jusqu'à ce que le même phénomène se reproduise.

Les artères rétiniennes battent aussi dans certaines conditions, mais jamais à l'état physiologique. Le pouls artériel, signalé pour la première fois par Ed. Jæger, s'observe sur la papille ou tout près de cette dernière. Il importe, pour le découvrir, de fixer attentivement, durant un certain temps, le même point du vaisseau observé. La pulsation artérielle est produite par l'accès de l'ondée sanguine dans l'artère au moment de la systole. L'accès est d'autant mieux marqué que le vaisseau est plus petit, plus aplati pendant la diastole. Cette diminution est en rapport avec la puissance rétractile de la paroi artérielle et surtout, pour des artères de cet ordre, avec la pression latérale exercée sur elles. Aussi, le pouls artériel n'est-il marqué qu'autant que la pression intra-oculaire est augmentée, soit par le fait pathologique d'une accumulation de liquide dans la cavité oculaire, soit par le fait d'une compression mécanique exercée sur l'organe. De Græfe, se basant sur cette donnée, a fait valoir à sa juste valeur l'importance séméiotique de la pulsation artérielle dans toutes les formes du glaucome, marquées, comme on le sait, par un excès de pression intra-oculaire. Toutes les fois que le pouls artériel existe, soit

spontanément, soit sous l'action d'une légère pression du doigt, on est en droit de conclure que l'œil est malade et qu'il existe à peu près sûrement un excès de pression intra-oculaire.

ARTICLE VI.

Opacités physiologiques de la rétine.

Ces opacités sont déterminées par la présence anormale des fibres à doubles contours. Nous avons établi plus haut que la rétine saine est parfaitement transparente et qu'elle ne se révèle à l'ophthalmoscope que par ses vaisseaux. Dans certains cas rares, elle est le siége d'opacités extrêmement remarquables. Ces opacités siégent autour de la papille et constamment du côté interne, c'est-à-dire du côté vers lequel se dirigent les fibres nerveuses. Elles forment des taches blanches, grasses, qui réfléchissent vivement la lumière et qui, vues à un fort grossissement ou mieux encore à l'image droite, sont finement granulées à leur surface et se terminent du côté opposé à la papille, à leur périphérie, par des stries radiées qui rappellent la disposition des fibres nerveuses. Tantôt ces taches contournent le limbe de la papille (*pl.* X, *fig.* 2, 3), tantôt elles empiètent sur sa surface (*pl.* X, *fig.* 1). Ces opacités couvrent manifestement la choroïde, et de même elles voilent les vaisseaux rétiniens qui les traversent. On peut voir dans la figure 3 que certains d'entre eux sont comme enfouis dans une substance peu transparente, tandis que d'autres sont visibles dans tout leur parcours. Lorsque la couche des fibres opaques est plus épaisse, les vaisseaux rétiniens disparaissent complétement. On les voit s'enfoncer en quelque sorte dans la tache opaque et ne reparaître qu'à sa périphérie.

Ce dernier caractère, ainsi que l'empiétement de la tache sur le champ de la papille, ne permettent pas de confondre les opacités physiologiques de la rétine avec les taches pathologiques dues aux reflets de la sclérotique mise à nu par l'atrophie de la choroïde.

Les mêmes caractères et surtout leur siége aideront également à les distinguer des véritables altérations pathologiques de la rétine. Nous aurons à revenir sur cet intéressant point de diagnostic différentiel à propos des affections de cette membrane. Enfin la disparition des vaisseaux rétiniens montre aussi que ces opacités siégent

dans les couches internes, puisqu'elles recouvrent le plan vasculaire.

Müller et Wirchow ont signalé les premiers cette particularité remarquable. Ils se sont assurés avec le microscope qu'elle était due à la présence de fibres nerveuses à double contour. Celles-ci, qui existent normalement chez le lapin, peuvent se rencontrer exceptionnellement dans l'œil humain. A part ces cas très-rares, le névrilème des fibres du nerf optique ne s'étend que jusqu'à la lame criblée : au delà la fibre n'est représentée que par le cylinder axis qui est tout à fait transparent.

Ces opacités si brillantes ne troublent point habituellement la vision. Il n'en est plus de même lorsqu'elles sont très-étendues. Chez le sujet qui a fourni la figure 1, l'acuité visuelle était réduite à $\frac{1}{6}$ sans qu'il fût possible d'attribuer cet abaissement à une autre cause quelconque.

Cette anomalie est exceptionnellement accompagnée de semblables taches blanches disséminées dans d'autres parties de la rétine ; on les rencontre habituellement à une petite distance de la papille, non loin de la macula. Nous n'avons pas observé encore cette disposition. L'atlas de Liebreich en renferme un spécimen intéressant.

CHAPITRE XI

MALADIES DE LA CHOROÏDE.

ARTICLE PREMIER.

Anatomie.

La choroïde occupe toute l'étendue de la cavité intra-oculaire. Elle est considérée comme la portion postérieure d'une membrane vasculaire unique dont l'iris serait la partie antérieure. L'analogie sinon l'identité de structure, une circulation et une innervation communes justifient pleinement cette opinion admise par tous les anatomistes.

La choroïde s'étend depuis l'insertion du nerf optique jusqu'au voisinage du bord antérieur de la sclérotique : en arrière elle présente une ouverture circulaire destinée au passage du nerf au névrilème duquel elle est intimement adhérente en ce point ; en avant, elle se renfle pour former le corps ciliaire, puis se con-

tinue directement avec l'iris. Sa face externe est partout en rapport avec la face interne de la sclérotique. Les deux membranes adhèrent entre elles non-seulement par l'intermédiaire des vaisseaux et des nerfs de la région, mais aussi par leur tissu propre : en les isolant l'une de l'autre, on laisse toujours des éléments de la choroïde sur la sclérotique. Ces éléments, composés d'un tissu brun mat plus ou moins épais, représentent ce que l'on a décrit sous le nom de *lamina fusca*. Mais rien n'autorise à faire de ces fragments arrachés une couche spéciale. La face interne de la choroïde est lisse et très-faiblement unie à la rétine. Ce n'est qu'au niveau de l'*ora serrata* que les adhérences s'établissent. Plus en avant vers le cercle ciliaire, la choroïde se confond de plus en plus avec la membrane nerveuse qui n'est plus représentée alors que par des faisceaux cellulaires résistants. A ce point, la choroïde, la rétine, l'hyaloïde se résolvent en un seul et même tissu. Ce n'est qu'artificiellement et par déchirures que l'on pourrait tenter de les isoler.

La choroïde, à sa partie moyenne, a une épaisseur qui varie de $0^{mm},07$ à $0^{mm},15$. Elle est formée de deux parties, d'une couche externe représentée par le stroma choroïdien, et d'une couche épithéliale interne. La première a été divisée par Kölliker en trois couches secondaires qui n'existent point à proprement parler dans la nature, puisqu'on ne peut ni les isoler ni les montrer. Cette division conventionnelle a pour but de rappeler la situation respective des divers éléments qui composent le tissu choroïdien. Le tissu choroïdien est un tissu intermédiaire entre le tissu cellulaire et le tissu élastique et dans la trame duquel circulent un très-grand nombre de vaisseaux et de nerfs. La couche fondamentale de ce tissu est formée de cellules pourvues de prolongements multiples qui forment des réseaux à mailles allongées et étroites, comme on en rencontre ailleurs dans le tissu cellulaire. Ces cellules ont pour caractère spécial de renfermer du pigment. Outre leur noyau, qui n'offre rien de particulier, elles contiennent des quantités variables de granulations pigmentaires noires ou brunâtres. Parfois la cellule en est complétement remplie, de façon à ne laisser libre que l'espace réservé au noyau : ailleurs les granulations sont assez rares pour laisser à la cellule sa transparence. W. Manz a décrit deux formes spéciales de cellule non pigmentées : une première, qui a la même configuration que les cellules pigmentaires, et qui par conséquent ressemble beaucoup à la cellule normale du tissu cellulaire ; une seconde, plus rare, qui affecte une forme arrondie,

manque de prolongements et de noyau, et possède un contenu finement granuleux.

Les prolongements multiples des cellules pigmentaires, qui les mettent en communication entre elles, sont pâles et très-ténus : néanmoins ils ont une certaine rigidité qui les rapproche des fibres fines des membranes élastiques. Ils paraissent pleins, mais il est probable qu'ils sont creux en réalité, du moins au voisinage des cellules. Ce qui conduit à le faire admettre, c'est que chez les animaux et chez l'homme on peut constater dans ces prolongements l'existence manifeste de granulations pigmentaires. Quelquefois cet aspect pigmenté s'interrompt brusquement comme si la fibre cessait brusquement d'être canaliculée.

Les cellules choroïdiennes et leur réseau de prolongements anastomotiques sont en général situés dans le même plan : l'épaisseur de la membrane est formée par la superposition de couches similaires, qu'il est possible d'isoler en prenant quelques précautions. Ces couches sont réunies, et comme accolées entre elles par une substance intercellulaire très-mince, homogène et dépourvue de structure. Cette substance gagne en épaisseur vers la face interne de la choroïde. C'est là surtout que l'on pourra constater les caractères chimiques propres du tissu choroïdien. Malgré sa grande ressemblance avec le tissu cellulaire, il s'en distingue par son insolubilité dans les acides et les alcalis.

D'après les dernières recherches de H. Müller, la choroïde contiendrait du tissu cellulaire type, reconnaissable à son aspect habituel, à ses faisceaux entrelacés et à ses réactions caractéristiques. Mais comme il existe le long des vaisseaux, il se pourrait qu'il appartînt à la couche adventice de ces derniers.

Dans le stroma choroïdien, il existe des vaisseaux en si grand nombre qu'ils forment une ou plusieurs couches distinctes, dont les réseaux de cellules, pourvues ou non de pigment, représentent en quelque sorte le lit, le support. C'est donc à juste titre qu'elle est désignée sous le nom de membrane vasculaire. Les vaisseaux de la choroïde se comportent différemment dans les diverses parties de cette membrane. Le réseau artériel émane des artères ciliaires courtes postérieures, qui proviennent de l'artère ophthalmique, et qui au nombre de vingt environ traversent la sclérotique dans l'hémisphère postérieur du globe, à une distance variable de l'entrée du nerf optique. Ces artères cheminent dans l'épaisseur de la choroïde, s'y bifurquent plusieurs fois et s'y divisent en rameaux de trois

ordres : 1° rameaux postérieurs qui, après s'être bifurqués plusieurs fois encore, acquièrent une grande ténuité et se continuent directement avec les *venæ vorticosæ;* 2° rameaux antérieurs destinés au corps ciliaire et à l'iris; ceux-ci, après s'être divisés plusieurs fois, atteignent leur destination en suivant une direction rectiligne. Ce sont eux que l'on voit assez souvent sous un volume assez considérable, en explorant à l'ophthalmoscope la région de l'*ora serrata;* 3° enfin, rameaux internes qui forment un réseau capillaire situé sous la couche pigmentaire interne ou épithéliale, et qui représentent une couche vasculaire nommée chorio-capillaire ou Ruyschienne. Ce réseau capillaire, qui représente la couche la plus interne de la choroïde, est l'un des plus élégants et des plus serrés qui existent. Nous avons dit que dans sa couche profonde, le stroma de la choroïde avait perdu presque tous ses caractères distinctifs. Elle n'est plus formée que d'une membrane homogène, douée d'une grande rigidité, dans laquelle les capillaires circulent comme s'ils étaient creusés dans son épaisseur. Le nombre des vaisseaux de la chorio-capillaire est tel que l'espace qu'ils occupent est plus grand que celui des espaces circonscrits entre eux. Aussi la choroïde observée à un faible grossissement, se présente-t-elle avec une teinte rouge uniforme : ce n'est qu'à un grossissement plus considérable qu'apparaissent les espaces intervasculaires. Le fond de l'œil vu à l'ophthalmoscope doit à la chorio-capillaire la couleur rouge uniforme qui lui est habituelle.

Le réseau de la couche chorio-capillaire ne s'étend pas au delà de l'*ora serrata;* à ce niveau il fait place aux grosses bifurcations rectilignes des rameaux antérieurs dont il a été question.

Les réseaux capillaires choroïdiens aboutissent directement à ces veines qui forment ces figures si élégantes connues depuis longtemps sous le nom de *venæ vorticosæ*. Celles-ci forment entre elles un réseau inextricable et très-délicat, puis se réunissent en quatre ou six troncs veineux qui traversent la sclérotique dans la région de l'*ora serrata*. Le sang veineux du globe oculaire sort par là, mais pas entièrement, car les veines ciliaires postérieures courtes concourent aussi à la circulation de retour.

H. Müller et Schweiger ont découvert dans le stroma choroïdien des fibres musculaires lisses et des fibres nerveuses avec leurs cellules ganglionnaires. D'après ces observateurs, on trouve le long des artères les plus volumineuses des bandelettes d'un tissu opaque, un peu moins larges que le calibre du vaisseau. Dans ces bande-

lettes traitées par l'acide acétique, on découvre une foule de noyaux longitudinaux qui ressemblent à ceux des fibres-cellules du muscle ciliaire et aux noyaux des cellules de la couche adventice des vaisseaux. H. Müller les en distingue par une forme moins étroite, moins fusiforme. Quoi qu'il en soit, l'existence de ces bandelettes périvasculaires est un fait acquis : font-elles partie de la tunique adventice des vaisseaux ou représentent-elles une couche musculaire à fibres lisses ? Ici commence le doute. On a fait valoir, en faveur de cette dernière opinion, cette circonstance que les artères ciliaires n'ont en dehors de l'œil qu'une tunique adventice moins développée et ne contenant que des cellules du tissu cellulaire type.

H. Müller a signalé aussi dans la choroïde la présence d'une grande quantité d'éléments nerveux. Ils sont formés non-seulement de fibres nerveuses à double contour émanant des nerfs ciliaires après leur passage à travers la sclérotique, mais encore d'un plexus à fibres transparentes, pourvues de cellules ganglionnaires. Les rameaux de ce plexus semblent se perdre dans les parois des vaisseaux et dans les bandelettes dont il vient d'être question. On ne peut faire encore que des hypothèses sur les fonctions des nerfs de la choroïde ; mais il nous a paru utile de mentionner cette découverte de H. Müller et Schweiger, parce que leur rapport avec les parois des vaisseaux conduit à leur attribuer, comme aux nerfs vaso-moteurs, une action directe sur la circulation intrachoroïdienne.

La seconde couche de la choroïde ou couche interne est constituée par des cellules qui couvrent toute la face interne de la choroïde depuis l'insertion du nerf optique jusqu'à l'*ora serrata*. Ces cellules forment un plan unique, elles sont régulièrement hexaédriques et disposées les unes à côté des autres comme les pièces d'une mosaïque. Cette couche interne est aussi appelée couche pigmentaire ou *pigment noir*, parce que les cellules qui la constituent sont remplies d'un pigment très-foncé qui recouvre en grande partie le noyau. Celui-ci n'apparaît habituellement que sous l'aspect d'une tache blanche située dans l'intérieur de la cellule, et de préférence dans sa moitié externe, qui est moins riche en granulations pigmentaires. A partir de l'*ora serrata* les cellules de la couche interne sont stratifiées, elles deviennent sphériques, diminuent de volume, et sont tellement remplies de pigment que le noyau est à peine visible. Toutes ces cellules pig-

mentaires ont des parois très-délicates; elles se déchirent avec une très-grande facilité; leur contenu se compose de molécules pigmentaires excessivement petites, aplaties, ovalaires, et pourvues d'une façon remarquable du mouvement moléculaire.

La couche interne de la choroïde formée de ces larges cellules hexagonales est constante, mais sa richesse en pigment est très-variable, elle est nulle chez l'albinos, manque complétement chez les animaux au niveau du *tapetum*, elle offre en outre chez l'homme des variations très-marquées et qui exercent, ainsi que nous l'avons vu, une grande influence sur l'éclairage ophthalmoscopique et sont la cause principale des variétés d'aspect du fond de l'œil.

ARTICLE II.

Choroïdite congestive.

La choroïde joue dans la pathologie oculaire un rôle très-considérable. On sait aujourd'hui qu'un grand nombre d'affections de la rétine, du nerf optique, du corps vitré, du cristallin, ne sont que des altérations consécutives à une lésion développée primitivement dans le tissu choroïdien.

L'objet spécial de ce travail nous conduit à restreindre notre étude aux affections dont les caractères principaux sont révélés par l'ophthalmoscope. Quant aux autres, bien connues avant la découverte de cet instrument, il n'en sera fait mention que d'une façon incidente, et à propos des signes ophthalmoscopiques qui peuvent leur appartenir. C'est ainsi que l'inflammation aiguë de la membrane vasculaire, l'irido-choroïdite, qui occupe une place si considérable en ophthalmologie, sera passée sous silence. C'est ainsi encore que les affections glaucomateuses ne seront signalées que parce qu'elles aboutissent à des modifications anatomiques de la papille optique et du réseau vasculaire rétinien.

Nous avons montré précédemment combien l'aspect de la choroïde varie à l'état physiologique. Selon que ses couches pigmentaires sont plus ou moins riches, son réseau vasculaire qui forme, nous le savons, le fond de l'image ophthalmoscopique, paraît sombre ou éclatant, confus ou distinct. Il importe toujours de se le rappeler, parce qu'en l'absence d'indication plus précise on est facilement entraîné pour les cas embarrassants à trouver un état d'hypérhémie locale ou générale de cette membrane.

Ce que nous venons de dire indique suffisamment que nous sommes loin de partager l'opinion de quelques auteurs qui considèrent la choroïdite congestive comme une affection très-commune. Sans aucun doute, la choroïde, comme toute membrane vasculaire, se fluxionne par action réflexe sous l'action des excitants et surtout de son stimulant, la lumière. Mais ce n'est alors qu'un état transitoire contenu dans les limites de l'état physiologique.

Les caractères attribués à cette affection n'ont d'ailleurs rien de précis, ni qui soit de nature à fonder une conviction. On en a indiqué deux, l'un ophthalmoscopique, l'autre physiologique. Le fond de l'œil, au lieu de présenter une teinte rouge orangé, aurait une coloration d'un rouge très-foncé, uniforme, permanente, analogue à celle d'une portion de conjonctive très-enflammée. En second lieu, les malades passeraient très-promptement d'une vision assez nette à une perception obscurcie, nuageuse, ce qui résulterait d'une compression de la rétine, variable suivant le degré de la congestion. Il ne nous a pas été donné encore de juger la valeur de ces symptômes ! chaque fois qu'ils nous ont été signalés, nous avons reconnu qu'ils masquaient une erreur de diagnostic, causée soit par une disposition exceptionnelle mais physiologique de la choroïde, soit par un état amétropique de l'œil et surtout par l'hypermétropie et l'astigmatisme. Nous n'allons pas jusqu'à contester l'existence de la congestion pathologique de la choroïde, mais nous faisons toutes ces réserves pour mettre en garde contre ce lieu commun du diagnostic ophthalmoscopique. On serait tenté de dire que la fréquence des congestions choroïdiennes est en raison inverse de l'expérience de celui qui les découvre.

ARTICLE III

Choroïdite chronique simple.

(Choroïdite disséminée simple. Choroïdite disséminée spécifique.) — Nous désignerons ainsi tout état pathologique caractérisé par des altérations organiques de la choroïde appréciables à l'ophthalmoscope, et non compliquées de déformation du globe oculaire. Lorsque celui-ci est altéré dans sa forme par le développement de tumeurs staphylomateuses, il s'agit d'une variété de la même affection qui doit être décrite spécialement en

raison des modifications qu'elle apporte dans l'état dioptrique de l'œil.

La dénomination de choroïdite chronique simple ainsi motivée nous paraît devoir être substituée à celle de choroïdite disséminée, généralement adoptée, parce qu'elle ne préjuge rien, ni quant à la forme du mal, ni quant à sa nature. Les altérations de la choroïdite ne sont pas en effet toujours disséminées ; elles sont souvent réunies en une seule et large surface, ou circonscrites en un point très-limité. Et de même les choroïdites dites spécifiques n'ont pas le plus souvent des caractères suffisants pour en faire des espèces distinctes, malgré l'opinion contraire de plusieurs auteurs.

La mieux accréditée d'entre elles, celle qui, sans contredit, a le plus de raisons d'être, la choroïdite syphilitique, ne possède aucun caractère ophthalmoscopique qui permette de la reconnaître. Il en est de même des autres variétés, sans en exclure la choroïdite tuberculeuse, plus spécialement étudiée dans ces derniers temps, et qui, après s'être créé une place, a disparu un instant du cadre nosologique. Découverte à nouveau par Manz et Cohnheim, elle manque encore de caractères propres. La présence de nodules siégeant de préférence aux environs du nerf optique et de la *macula*, leur forme régulière et ronde, leur grandeur évaluée *post mortem*, leur siége dans le stroma même, la disparition du pigment vers leur centre, leur proéminence, représentent des signes que l'on retrouve dans d'autres conditions, et auxquels on n'est arrivé que par déduction. Encore un coup, loin de nous la pensée de contester l'existence nosologique d'une forme quelconque de choroïdite ! Mais dans un travail de ce genre nous croyons plus utile, ne fût-ce que pour éviter des redites stériles, de nous arrêter là où l'ophthalmoscope cesse d'être notre guide.

L'état de la choroïde indiqué par le nom de choroïdite, est moins l'expression d'une maladie spéciale que le produit de l'évolution des processus pathologiques les plus différents. Ce qui le révèle au miroir en représente les reliquats, ou si l'on veut l'anatomie pathologique pratiquée sur le vivant. Les distinctions, fondées peut-être pour certains cas particuliers, et à une certaine période de leur évolution, échapperaient à la sagacité du plus grand nombre. Et voici pourquoi. Si l'on fait abstraction de l'inflammation aiguë de la choroïde, telle qu'on l'observe dans l'irido-choroïdite, les altérations de la choroïde perdent très-vite tout caractère propre, quel que soit leur point de départ. Que le mal débute par un

épanchement de sang, des néoplasmes, il survient, habituellement un travail d'atrophie secondaire, intéressant, non-seulement le stroma choroïdien, mais encore la couche épithéliale. Ce travail d'atrophie peut être assez complet pour mettre à nu la surface de la sclérotique, il modifie dans tous les cas l'état des couches pigmentaires et donne naissance à des signes ophthalmoscopiques distincts. Il en résulte qu'à un moment donné on serait fort embarrassé de dire quel a été le début du mal et quelle en est la nature. Pour ce motif nous préférons réunir sous une même dénomination les diverses espèces de choroïdites disséminées, disons plutôt diverses altérations plus ou moins disséminées de la choroïde.

Procédé d'exploration. — Image renversée, grossissement faible ; rechercher surtout les vaisseaux rétiniens et leurs rapports avec les taches pathologiques.

Signes ophthalmoscopiques. — La surface rouge de la choroïde est parsemée de petits points, de petites plaques d'un blanc jaunâtre, qui tranchent sur la couleur du fond.

Tantôt elles ressemblent à de petites tumeurs miliaires, de couleur jaune clair, surmontées d'un point terne ou noir (*pl.* XI, *fig.* 1 et 2). Ces tumeurs, qui semblent surgir du tissu choroïdien, sont disséminées sur sa surface à divers degrés de développement. Ailleurs, les altérations choroïdiennes forment de grandes plaques d'un blanc bleuâtre éclatant, parfois pleines et mouchetées de taches sombres, parfois comme perforées et renfermant à leur centre une portion de tissu non altéré (*pl.* XI, *fig.* 1, 2, 5, 6). On les rencontre aussi sous l'aspect d'une ligne blanche, éclatante, traversant dans une grande étendue le champ choroïdien en suivant le plus souvent le trajet des vaisseaux (*pl.* XI, *fig.* 3). Ces taches, quelle qu'en soit la forme, sont parfois taillées comme à l'emporte-pièce dans le tissu de la choroïde; ailleurs, elles paraissent entourées d'une auréole d'un rose clair ou d'un liséré noir. L'aspect de l'image ophthalmoscopique est surtout déterminée par l'état de la couche épithéliale. Tant que celle-ci n'est point altérée, elle voile à l'observateur ce qui se trouve derrière et par conséquent les altérations du stroma choroïdien. Celles-ci sont alors moins nettes et se perdent davantage dans le fond. Si au contraire elle prend part au travail d'atrophie, ce qui arrive le plus souvent, les altérations sont très-nettement accusées.

Dans les diverses formes de choroïdite, les couches pigmen-

taires sont le siége de modifications secondaires fort importantes et faciles à constater.

Les modifications dont l'épithélium choroïdien est le siége ne sont pas limitées à la disparition des granulations pigmentaires contenues dans les cellules : celles-ci sont fréquemment détruites elles-mêmes soit par atrophie, soit par dégénérescence graisseuse, de telle façon que le pigment qu'elles contenaient devient libre ; d'autres fois, il se produit concurremment une véritable hypertrophie circonscrite de l'épithélium pigmentaire, les cellules deviennent plus grosses, irrégulières, elles s'accumulent au point de former des bosselures à la surface de la membrane. Ce travail est le plus souvent consécutif à d'autres altérations du parenchyme. Exceptionnellement le mal est limité à la surface. Scheigger a rencontré à l'autopsie des modifications siégeant exclusivement dans la couche épithéliale.

Dans tous les cas, c'est aux altérations du pigment épithélial que sont dues ces taches noires que l'on retrouve presque toujours dans l'image ophthalmoscopique de la choroïdite. Ces taches noires apparaissent sous deux formes principales : tantôt elles sont isolées et disséminées sur le champ choroïdien comme autant de masses charbonneuses erratiques, variables dans leur volume, irrégulières dans leur forme (*pl.* XI, *fig.* 5, 6 ; *pl.* XII, *fig.* 3); ailleurs elles accompagnent les taches blanches de la choroïdite, elles les encadrent d'un mince trait noir qui les rend plus éclatantes. La présence de ces taches présente (*pl.* XI, *fig.* 1, 3 ; *pl.* XII, *fig.* 1, 2) le meilleur élément de diagnostic de la choroïdite.

A une période plus avancée du mal on observe des modifications plus profondes. Le stroma choroïdien perd son pigment, et le réseau vasculaire qu'il renferme devient visible dans toute son étendue, les *venæ vorticosæ* apparaissent vers l'*ora serrata* sous l'aspect de larges vaisseaux convergeant vers la papille, s'anastomosant entre eux et circonscrivant des espaces qui sont noirs ou d'un gris jaunâtre, selon que l'atrophie des couches pigmentaires est plus ou moins complète.

Les vaisseaux choroïdiens peuvent être eux-mêmes envahis par la dégénérescence granulo-graisseuse. On les voit alors sous l'aspect de stries bossuées d'un jaune brillant. La circulation choroïdienne ne se continue alors que dans un certain nombre de vaisseaux restés perméables au sang. Ce système vasculaire coloré en

rouge par le sang, en jaune par des dépôts granulo-graisseux, donne au fond de l'œil quelque chose d'étrange, dont la choroïde du vieillard, examinée immédiatement après la mort, rappelle l'idée. Les figures 5 et 6 de la planche XI reproduisent exactement deux cas de ce genre. Chez un autre malade, dont l'œil est représenté planche XII, figure 5, l'ophthalmoscope faisait voir comme deux plans de vaisseaux, l'un, superficiel, rouge, et l'autre, profond, jaune. Selon toute raison le réseau profond n'était qu'apparent et l'illusion était due à une dégénérescence graisseuse très-étendue des cellules parenchymateuses, comme Scheigger en a constaté à l'autopsie. Chez d'autres dont les yeux sont également reproduits planche XII, figures 4 et 6, il existait au pourtour de la papille une véritable auréole de petites stries d'un blanc jaunâtre et d'une nuance un peu moins foncée que sur nos planches. Ces petites stries représentent évidemment des vaisseaux : sont-ce des vaisseaux choroïdiens dégénérés, comme on pourrait le penser ? Leur disposition rayonnée au pourtour de la papille optique me porte à croire de préférence qu'elles représentent les artères ciliaires courtes postérieures, mises à découvert par la disparition du pigment.

Les taches choroïdiennes siégeant en arrière de la rétine, les vaisseaux de cette dernière passent au-devant d'elles sans subir de modification ni dans leur aspect, ni dans leur marche ; seulement, comme elles sont plus ou moins blanches et qu'elles réfléchissent plus fortement la lumière, les vaisseaux rétiniens à leur niveau sont mieux éclairés. C'est ainsi qu'à la faveur d'une plaque d'atrophie choroïdienne, on reconnaît facilement un vaisseau de second, de troisième ordre invisible dans l'œil sain. Ajoutons aussi qu'un assez grand nombre d'hypérhémies rétiniennes n'ont d'autre raison d'être que cet effet d'éclairage.

La description qui précède s'applique aux formes de la choroïdite les plus communes et les plus faciles à reconnaître.

Dans certains cas, cette affection ne se traduit que par des altérations de couleur peu tranchées. La partie malade est d'un rouge moins vif, d'un ton moins uniforme, moins franc. On distingue par un examen attentif quelques petites taches dont les unes sont noires et les autres brun foncé. Ces délicates modifications de couleur révèlent le début des modifications qui s'opèrent dans la couche épithéliale pigmentaire. On rencontre parfois une masse pigmentaire isolée dont la présence suffit à lever tous les doutes.

Ailleurs l'altération se présentera sous la forme de plaques, de zones plus ou moins nombreuses, plus ou moins étendues, au niveau desquelles le pigment du stroma choroïdien a disparu en partie et dégagé quelques vaisseaux choroïdiens qui se dessinent sur un fond décoloré. La figure 4 de la planche XXII, qui représente un œil atteint en outre de glaucôme, est un spécimen de ce genre. Cette même forme de choroïdite, à un degré plus avancé, se traduit par de larges plaques d'un blanc bleuâtre, au niveau desquelles la choroïde totalement atrophiée met à découvert la sclérotique à laquelle est due cette teinte particulière. Deci, delà on distingue encore quelques vestiges de la choroïde, représentés soit par de petits îlots rougeâtres, soit par des vaisseaux plus ou moins envahis par la dégénérescence. L'atrophie acquiert quelquefois des dimensions telles qu'il n'existe plus que des parcelles ou des languettes saines de cette membrane (*pl.* XIX, *fig.* 6).

Les altérations des couches pigmentaires désignées par quelques auteurs sous le nom générique de *macération pigmentaire* ne sont pas sans danger pour la rétine. Ces masses de granulations agglomérées irritent cette membrane, la compriment, et provoquent consécutivement un travail phlegmasique qui aboutit à l'adhérence intime des deux membranes et à l'atrophie régressive des éléments sensibles. La rétine est réduite en ce point à un stroma celluleux délicat, ce qui permet de voir si nettement ces masses noires de pigment, cause première du mal. C'est de cette façon qu'une affection ayant primitivement son siége dans la choroïde envahit la rétine, et qu'une choroïdite se transforme en une rétino-choroïdite. C'est à tort que certains auteurs confondent encore cette pénétration mécanique du pigment choroïdien dans la rétine avec une autre forme d'infiltration pigmentaire, désignée sous le nom de *rétinite pigmentaire.*

Au lieu d'être disséminées sur une large surface, les altérations choroïdiennes peuvent être limitées à une seule région, et même très-circonscrites. La figure 2 de la planche XII représente une choroïdite limitée à la région de la *macula.* J'ai rencontré dans un œil atteint d'un staphylôme postérieur irrégulier une exsudation choroïdienne qui paraissait exactement limitée à la tache jaune. Elle apparaît isolée au milieu d'une choroïde à peu près saine, sous la forme d'une tache transversalement ovalaire, plus petite que la papille, entièrement blanche et nettement encadrée par une ligne de pigment (*pl.* XV, *fig.* 2).

Il est des cas dans lesquels le mal débute par une infiltration séreuse de la rétine, que l'on reconnaît à une teinte opaline particulière. L'opacité est le plus souvent limitée au pourtour de la papille, mais elle peut en certains cas s'étendre vers une autre partie. Au niveau de l'infiltration les vaisseaux rétiniens sont voilés par un nuage léger. Durant cette période de la maladie, l'état de la rétine empêche de constater celui de la choroïde sous-jacente. Mais elle est de courte durée, et à mesure qu'elle disparaît, les signes ophthalmoscopiques de la choroïdite deviennent de plus en plus visibles. Nous reproduisons (*pl.* IX, *fig.* 4 et 5) les deux phases successives de cette forme insidieuse. Elles représentent l'œil gauche d'un jeune homme qui, sans prodromes et sans cause apparente, fut frappé d'un trouble considérable et subit de la vision. Au premier examen, pratiqué huit jours après l'invasion, la rétine était le siége d'une vaste infiltration séreuse qui de la papille s'étendait à toute la région de la macula ; au second, pratiqué un mois plus tard, l'infiltration avait disparu à peu près complétement, ce qui permettait de reconnaître le siége primitif de l'affection.

Ambert et Förster ont décrit sous le nom de *choroïdite aréolaire* un cas dans lequel ils ont trouvé dans le stroma choroïdien, sain d'ailleurs, de petites tumeurs très-nombreuses et recouvertes d'un épithélium pavimentaire charbonneux. La rétine était adhérente et sensiblement atrophiée aux endroits correspondants. Ces tumeurs vues de face, formaient des taches rondes, jaunâtres, brillantes, d'un millimètre environ de diamètre, et entourées d'une bordure noire. Nagel a signalé, autour de ces taches, qu'il attribue à de petits exsudats, l'existence d'une seconde zone moins brillante due à de l'atrophie. Il s'est assuré aussi que l'altération adhère aux vaisseaux rétiniens, ce qui semblerait indiquer que le point de départ de l'affection réside dans la rétine.

Rappelons encore cette forme particulière de choroïdite atrophique, déjà mentionnée à propos de l'œil physiologique, et qui est représentée par une zone blanche assez large et disposée tout autour de la papille. C'est chez les vieillards que nous l'avons rencontrée de préférence. Elle mérite attention parce qu'en raison de son siége elle pourrait être confondue avec la choroïdite staphylômateuse.

On a cité également des épaississements qui se produisent sur la lamelle élastique de la choroïde, et qui apparaissent à sa surface

en soulevant la couche épithéliale qu'ils finissent par perforer, et en provoquant autour d'eux une abondante prolifération de cellules pigmentaires.

Enfin, Nagel a constaté au fond de l'œil des cristaux de cholestérine qui brillaient au miroir comme de petits éclats de cristal. Dans ce cas, il existait de l'amblyopie, un léger degré de métamorphopsie et des sensations subjectives d'éclairs lumineux.

Signes fonctionnels. — Les troubles visuels de la choroïdite sont assez considérables ; ils sont d'autant plus marqués que le mal marche plus vite.

Dans quelques cas exceptionnels, le retentissement sur la rétine est tel qu'il y a de la photophobie, des sensations lumineuses, et que l'examen ophthalmoscopique peut à peine être pratiqué.

Le plus souvent, les malades, sans signes prémonitoires, se plaignent d'avoir devant les yeux un brouillard qui leur masque la vue des objets, et qui est assez intense pour les empêcher de lire un caractère un peu fin. De petites taches brunes, fixes ou mobiles, circulent devant eux. A mesure que la maladie marche, ces mêmes troubles s'aggravent, l'acuité visuelle baisse encore, et les petites taches brunes deviennent par leur réunion de véritables lacunes ou de larges trous obscurs dans le champ visuel. Ces lacunes peuvent être dessinées, mesurées, si l'on procède à l'examen avec quelque attention. Elles peuvent occuper diverses régions ; leur contour est parfois entouré d'une sorte de pénombre périphérique au niveau de laquelle la vision n'est pas nette, et qui représente une zone de transition entre les parties sombres et les parties claires. La figure 29 reproduit la forme du champ visuel mesurée chez un malade atteint de choroïdite depuis plusieurs années.

La diminution de l'acuité visuelle a été attribuée à la compression des éléments de la rétine par la choroïde congestionnée. Nous n'admettons pas cette interprétation. La compression de la rétine devrait avoir pour premier effet, tant qu'elle ne dépasse pas un certain degré, de provoquer des sensations lumineuses qui n'existent pas dans la choroïdite simple. Il est plus rationnel de l'attribuer à un certain degré d'infiltration. A une période plus avancée du mal, elle est due à une atrophie consécutive de la membrane nerveuse, atrophie qui est si souvent la conséquence des diverses altérations des membranes intra-oculaires. Cette diminution peut être aussi occasionnée par des opacités cristalliniennes, et

surtout par les corps flottants et le trouble du corps vitré dus au mauvais état de la choroïde. Quant aux taches aveugles, elles

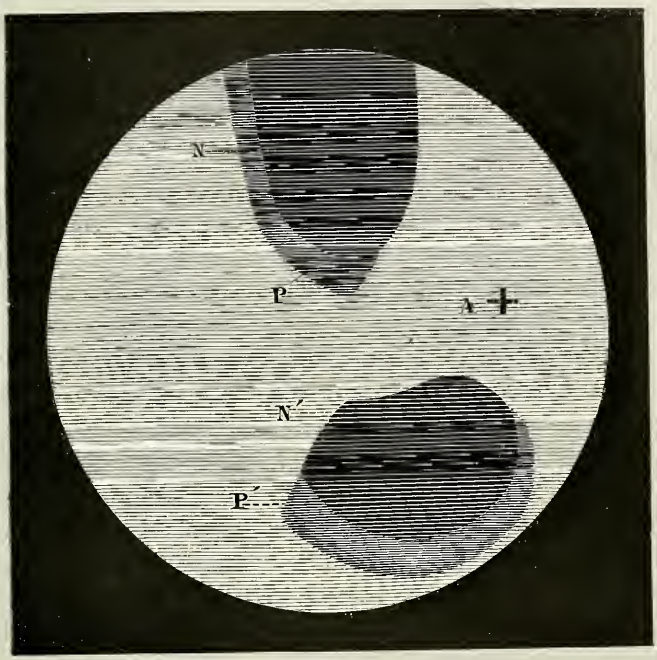

Fig. 29. — Altérations du champ visuel par une choroïdite.

N, N' taches obscures ; P, P' pénombres périphériques.

correspondent aux parties de la rétine rendues torpides par le voisinage de l'altération sous-jacente. Cette correspondance est assez exacte pour que, le plus souvent, on puisse, avant l'examen ophthalmoscopique, préciser le siége du mal.

Les troubles de la vision sont loin d'être en rapport avec l'étendue et la nature des altérations ; ils dépendent surtout de leur siége et de l'influence de voisinage qu'elles ont exercée sur la rétine. Celle-ci est-elle intacte, la vision peut rester normale. On trouvera assez fréquemment l'occasion de le constater, surtout dans cette forme, commune chez les vieillards, dans laquelle l'altération, purement atrophique, siége au pourtour de la papille. Il n'en est plus de même dès que la rétine est atteinte. On comprend aisément cette distinction. La choroïde par elle-même n'est pas indispensable à la fonction visuelle ; il est rationnel d'attribuer les

troubles qu'occasionne son inflammation à des altérations consécutives de la rétine : plus ces altérations se rapprocheront des points qui concourent à la vision centrale, c'est-à-dire de la fovea, plus les troubles seront graves. C'est ainsi qu'une choroïdite très-étendue, ayant son siége vers l'*ora serrata*, laissera la vision intacte, tandis qu'elle pourra entraîner la cécité, quoique très-circonscrite, si elle envahit la *macula*. La figure 2 de la planche XII, déjà indiquée plus haut, reproduit un cas de ce genre. Le mal, on peut en juger, est fort limité, il s'est développé chez un homme jeune encore, et pourtant il avait entraîné la perte à peu près absolue de la vision de ce côté.

Complications. — La choroïdite peut se compliquer d'iritis, ou réciproquement peut apparaître après un ou plusieurs accès d'iritis sub-aiguë.

Elle provoque souvent des troubles du corps vitré assez intenses pour cacher complétement le fond de l'œil, ou tout au moins pour couvrir l'image ophthalmoscopique d'un voile gris uniforme que l'on attribue bien souvent à une infiltration de la rétine. L'erreur est d'autant plus facile que rarement ce trouble du corps vitré s'accompagne d'opacités, fixes ou mobiles. Cette complication apparaît de bonne heure, elle dure peu en général : au fur et à mesure qu'elle diminue, les altérations choroïdiennes sous-jacentes deviennent plus appréciables.

Enfin, les principales complications de la choroïdite, celles qui pourraient en quelque sorte être considérées comme ses suites naturelles, tant elles sont fréquentes, sont représentées par les altérations primitives ou consécutives de la rétine sur lesquelles nous aurons à revenir à propos des affections de cette membrane.

Causes. — Les altérations de la choroïde paraissent résulter tantôt d'un état phlegmasique, tantôt d'un travail d'atrophie progressive. Tantôt elles seront représentées par une exsudation provoquant autour d'elle de l'atrophie, tantôt par une plaque d'atrophie aboutissant à un moment donné à la production de véritables infiltrations plastiques. L'étroite connexion que l'observation démontre entre les altérations par voie d'exsudations et par voie d'atrophie régressive, l'incertitude des signes fournis par l'ophthalmoscope, quand il faut faire le départ de chacune d'elles, nous ont conduit à les réunir sous une même dénomination. Ainsi envisagée, la choroïdite est incontestablement le reliquat des processus pathologiques les plus différents ; son développement se rattache

le plus souvent à un état diathésique ou organique qui a déterminé un trouble profond de la nutrition ou de la circulation.

On admet que dans les deux tiers des cas elle est due à l'infection syphilitique. Cette opinion, que je ne veux en aucune façon contester, aurait besoin d'être mieux soutenue.

Quelques auteurs ont aussi signalé la coïncidence de la choroïdite avec la fièvre puerpérale, avec des hémorragies abondantes, des suppressions hémorroïdales, etc., avec les troubles fonctionnels du système utérin, etc. Autant d'assertions aussi peu motivées que difficiles à contester. Il me paraît utile d'avouer que dans un grand nombre de cas il ne m'a pas été possible de découvrir d'une façon satisfaisante la cause du mal. Il en est de la choroïde comme d'autres membranes et d'autres tissus. Ils sont envahis par un travail d'atrophie régressive qui fait disparaître l'élément normal, lui substitue du tissu conjonctif de nouvelle formation, et tout cela sous l'action d'une cause profondément cachée parmi les inconnues de la vie de nutrition.

Diagnostic. — Constater à l'ophthalmoscope l'existence de la choroïdite bien développée est une des choses les plus simples, les plus faciles de l'ophthalmoscopie. Les plaques blanches qui la constituent frappent l'œil le moins exercé; elles sont plus faciles à saisir que la papille elle-même, parce qu'elles ont plus d'éclat. Ces taches sont caractéristiques. Elles ne peuvent être confondues avec la papille : leur couleur est plus blanche, leurs contours sont moins réguliers, souvent bordés de pigment charbonneux ; leurs dimensions, leur forme sont très-variables ; enfin et surtout on ne trouve jamais à leur surface le point d'émergence des vaisseaux rétiniens.

Les altérations choroïdiennes pourraient être confondues avec des altérations rétiniennes. Nous indiquerons plus loin le signe ophthalmoscopique qui permet de faire la différence.

On peut attribuer à une choroïdite ces plaques blanches situées autour de la papille, et formées par la présence dans la rétine de faisceaux de fibres nerveuses à double contour. Mais cette disposition est très-rare, les taches qui en résultent couvrent plus ou moins les vaisseaux rétiniens, tandis que les altérations choroïdiennes sont situées derrière ; elles empiètent presque toujours sur la surface de la papille, ce qui n'arrive jamais évidemment pour les altérations choroïdiennes ; enfin elles offrent, sinon dans toute leur étendue, au moins sur leurs bords, une disposition striée caractéristique. Avec elles, pas de pigmentation pathologique.

Dans ce qui précède, il est question de la choroïdite confirmée, simple. Quand le mal n'est encore marqué que par des taches un peu plus roses ou jaunes, fondues par gradations insensibles avec le tissu normal de la choroïde, le diagnostic peut être incertain, au moins durant un certain temps. Il y a lieu surtout d'examiner attentivement au niveau de ces taches l'état de la pigmentation épithéliale, et de la comparer avec l'aspect qu'il présente dans le reste du champ choroïdien, et dans le point symétrique de l'autre œil s'il n'est point malade.

La choroïdite compliquée d'œdème rétinien sera nécessairement masquée tant que l'œdème persistera ; toutefois l'apparition d'un semblable accident chez un malade qui n'a ni sucre ni albumine dans les urines, ni affection du cœur, doit mettre en défiance contre l'invasion d'une choroïdite.

Peut-on s'assurer au miroir si, dans un cas donné de choroïdite, la rétine est saine ou malade? Oui, dans la plupart des cas. L'abondance et la disposition des masses pigmentaires pathologiques, la présence de plaques exsudatives dans la membrane nerveuse, l'atrophie du système vasculaire rétinien, la décoloration de la papille, sont autant de signes importants sur lesquels nous aurons à revenir.

Est-il possible, est-il facile de s'assurer s'il existe un staphylôme postérieur ? Dans la très-grande majorité des cas, oui ; dans tous, non.

Une question plus importante et plus difficile a pour objet de décider dans quels cas, on a affaire à une manifestation syphilitique. Nous n'hésitons pas à déclarer que le diagnostic fondé exclusivement sur l'exploration de l'œil est incertain. Pour la plupart des auteurs, il n'en est pas ainsi, puisqu'ils ont décrit d'une façon spéciale la choroïdite spécifique. On admet que la forme syphilitique se localise essentiellement vers le pôle postérieur de l'œil, que la forme des exsudations choroïdiennes, rappelle l'aspect de certaines éruptions cutanées, que l'inflammation spécifique se propage plus rapidement et plus fréquemment vers la rétine, que celle-ci s'atrophie plus vite, et entraîne plus souvent l'atrophie du nerf optique. Le lecteur retrouvera facilement tous ces caractères dans quelques-unes des figures consacrées aux affections de la choroïde. Mais ils s'y trouvent isolément sans constituer par leur réunion un type dont on puisse faire un représentant légitime de la choroïdite spécifique. Les commémoratifs et le traitement spécial, cette pierre de touche si souvent fructueuse, viennent même rarement

en aide. Malgré ces restrictions, il est incontestable cependant que, dans un certain nombre de cas, plus fréquents peut-être chez les sujets suspects de syphilis, la choroïdite affecte une allure particulière; elle marche plus vite; elle entraîne dès le début de grands troubles visuels; elle provoque d'emblée de l'œdème rétinien et des altérations du corps vitré. Ces allures un peu brutales sont bien celles de la syphilis : si de tels accidents succèdent à une ou plusieurs poussées syphilitiques, à une iritis en particulier, il existe sinon une preuve décisive, du moins une très-grande et très-légitime présomption au sujet de la nature du mal.

Marche. Pronostic. — La marche est toujours lente, quoique très-variable. Le pronostic est subordonné moins à la maladie elle-même qu'aux complications qui surviennent, soit du côté du corps vitré, soit du côté de la rétine. D'une façon générale, le rétablissement de la vision est d'autant plus probable que l'invasion a été plus brusque, la marche plus rapide, en un mot que l'évolution s'est montrée à un état relativement plus aigu. Au début, il est permis d'espérer une guérison complète ou à peu près complète. Il n'en est plus de même, lorsque la rétine et le corps vitré sont atteints. On peut alors obtenir tout au plus une légère amélioration, et trop souvent, quand le mal siége dans la région de la macula, la cécité en est la conséquence.

Traitement. — On conseille de rechercher tout d'abord quelle est l'origine présumée du mal. Comme l'infection syphilitique est surtout en cause, c'est dans cette direction qu'il faudra diriger son investigation. Pour peu qu'il y ait quelques présomptions, on prescrira de suite un traitement spécial qui, s'il n'est point salutaire, offre du moins l'avantage de ne point nuire. La pommade mercurielle nous paraît être la préparation la mieux appropriée. Quel que soit le traitement général institué, il sera toujours utile d'agir localement. Les infusions chaudes , les excitants cutanés, et surtout les bains sulfureux, les frictions excitantes au pourtour de l'orbite, les sinapismes réitérés aux jambes, les ventouses sèches à la région postérieure du cou, les vésicatoires ammoniacaux aux tempes, représentent les petites ressources auxquelles on a l'habitude de recourir. Nous rejetons absolument la sangsue artificielle de Heurteloup recommandée par plusieurs spécialistes. L'application d'un séton à la nuque, que l'on aura soin d'entretenir pendant un temps suffisant, est encore parmi les moyens dérivatifs celui qui nous inspire le plus de confiance.

Pendant la durée du traitement, il est indispensable de prescrire le repos des yeux, surtout en ce qui concerne la vision rapprochée.

ARTICLE IV

Choroïdite staphylômateuse.

(CHOROÏDITE ECTASIQUE. — SCLÉRO-CHOROÏDITE. — STAPHYLÔME POSTÉRIEUR.)

Nous désignons ainsi une altération par atrophie du tissu de la choroïde, qui mérite une description spéciale par la régularité à peu près constante de sa forme et de son siége, par sa couleur, par la formation et le développement à son niveau ou dans son voisinage d'une tumeur staphylômateuse, et enfin, remarque fort importante par les modifications qu'elle entraîne dans l'état dioptrique de l'œil, ce qui fait qu'elle représente le signe le plus constant de la myopie. L'expression de choroïdite staphylômateuse est loin d'être irréprochable, car le mal n'est point de nature inflammatoire, il n'est point limité à la choroïde, il envahit aussi la sclérotique. Quelques auteurs prétendent même qu'il débute par cette membrane fibreuse.

Procédé d'exploration. — Procédé par l'image renversée ; l'image droite sera réservée pour les cas spéciaux. L'ophthalmoscope binoculaire trouve ici une de ses meilleures applications.

Signes ophthalmoscopiques. — Nous admettons, comme Ed. Jæger l'a proposé le premier, trois degrés dans le développement de la choroïdite staphylômateuse.

Premier degré. — Dans le premier degré, le staphylôme est représenté par un petit croissant blanc bleuâtre, dont la concavité embrasse la moitié externe de la papille optique. La disposition générale de la tache pathologique fait qu'elle est fréquemment confondue avec la papille elle-même, que l'on juge agrandie. Parfois elle est fort peu étendue ; c'est presque une simple ligne blanche qui simule un élargissement du limbe sclérotical. Le plus souvent ses limites du côté de sa concavité, et surtout de sa convexité, sont marquées par une ligne ombrée ou noire, due aux modifications des couches pigmentaires qui accompagnent habituellement tout état pathologique de la choroïde. Les bords du staphylôme sont tantôt nets, tranchés, tantôt irréguliers, finement dentelés ou fondus par gradations insensibles avec la choroïde saine qui paraît souvent foncée à ce niveau (*pl.* XIV, *fig.* 2, 3).

Deuxième degré. — Au deuxième degré, la tache pathologique est agrandie suivant le méridien horizontal; ce n'est plus un croissant, mais un cône tronqué dont la base curviligne embrasse les deux tiers environ du limbe de la papille, et dont le sommet plus ou moins arrondi confine à la tache jaune (*pl.* XIV, *fig.* 4). Ici, il est difficile de ne pas reconnaître l'altération. Sa coloration d'un blanc nacré donne au fond de l'œil des reflets chatoyants et fait paraître la papille d'un rouge lie de vin. Lorsque la maladie marche très-lentement ou demeure stationnaire, le bord externe du staphylôme est limité par une courbe régulière et nettement dessinée. Lorsqu'au contraire elle est en voie de progrès, les bords de la tache sont comme déchiquetés. La couche épithéliale, et le stroma choroïdien dans le voisinage, sont manifestement altérés, la couche pigmentaire a plus ou moins disparu, et le staphylôme se trouve entouré par une zone d'atrophie plus ou moins avancée.

Troisième degré. — Au troisième degré qui succède presque immédiatement au second, le staphylôme gagne encore en étendue. Il n'est plus limité au côté externe de la papille, il la déborde en haut et en bas; puis bientôt un second staphylôme plus petit apparaît au côté interne, et la papille est entourée par un cercle d'atrophie large du côté de la tache jaune, étroit du côté opposé (*pl.* XIV, *fig.* 5, 6).

La surface staphylômateuse est d'un blanc jaunâtre nuancé de bleu cendré. On y remarque parfois un modelé rouge, formé par les débris des vaisseaux de la choroïde. Il n'est pas rare, surtout dans les staphylômes étendus, d'y rencontrer quelques masses de pigment charbonneux. C'est aussi dans ces cas que l'on observe accidentellement quelques vaisseaux choroïdiens intacts, reconnaissables à leur volume et à leur coloration, et qui traversent de part en part toute l'étendue de l'ectasie (*pl.* XIV, *fig.* 6).

Dans le staphylôme postérieur, la papille paraît d'un rouge plus foncé qu'à l'état normal, souvent elle acquiert une teinte lie de vin. Ce changement a été attribué, non sans raison, à un état d'hypérhémie passive due à un certain degré de compression exercée par les faisceaux de la lame criblée, distendus par le développement de la tumeur staphylômateuse de l'ectasie. Cette coloration aide beaucoup à la distinguer de la tache pathologique. Sa forme est aussi changée; elle n'est plus ronde, elle représente habituellement une ellipse dont le grand axe est perpendiculaire à la direction suivant laquelle se développe le staphylôme (*pl.* XIV, *fig.* 4, 5, 6). Liebreich dit avoir remarqué que le nerf optique affecte de préférence cette forme dans les cas où le staphylôme ne l'entoure pas

complétement, c'est-à-dire n'est développé encore que d'un seul côté. On peut voir dans les diverses figures de la planche XIV, que le plus souvent il n'en est pas ainsi. Dans les cas de staphylômes irréguliers, la forme de la papille nous a paru moins souvent altérée. Cette déformation apparente de la papille doit être attribuée surtout à l'existence de l'astigmatisme qui complique si souvent la myopie.

Chez le staphylômateux, l'éclairage intra-oculaire est nécessairement meilleur, l'image ophthalmoscopique plus nette, plus riche de tons, plus éclatante, et les vaisseaux plus accentués qu'à l'état normal. Les reflets opérés sur la tache atrophique rendent même apparents des vaisseaux de second ordre que l'on ne distingue pas dans l'œil sain. Aussi est-on généralement frappé du nombre de petits vaisseaux qui se dirigent vers la macula à travers l'ectasie (*pl.* XIV, *fig.* 5, 6). Que de fois cette circonstance a fait croire à des hypérhémies de la rétine ! Les vaisseaux qui traversent le staphylôme ont une direction rectiligne toute particulière qu'ils doivent à leur projection dans sa cavité. Cette même projection a aussi pour effet de les rendre invisibles dans une certaine partie de leur parcours, ce qui fait qu'ils paraissent ne pas émaner de la papille, mais bien du staphylôme lui-même. La figure 6 de la planche XIV représente un cas de ce genre. D'autres fois et pour le même motif, ces petits vaisseaux semblent décrire sur le staphylôme une grande courbe ou un crochet. Il suffit de se rendre compte des conditions de l'éclairage, pour comprendre ces variétés d'aspect.

Staphylômes postérieurs irréguliers. — La description précédente se rapporte au développement régulier de la choroïdite staphylômateuse. Voilà ce que l'ophthalmoscope constate le plus habituellement. Mais on rencontre d'assez fréquentes exceptions, qui seraient une source d'embarras si elles étaient méconnues. Nous avons représenté dans la planche XV quelques-uns des cas qu'il nous a été donné d'observer. On y voit que la tache atrophique peut être, en prenant toujours la papille optique pour point de repère, tantôt supérieure (*fig.* 1, 2), ailleurs, à la fois supérieure et inférieure (*fig.* 6), ailleurs encore, représentée par un disque étroit entourant complétement la papille (*fig.* 3). Dans une autre variété, ce disque circulaire, au lieu d'avoir la couleur habituelle blanc nacré peut être gris cendré, peu apparent, ce qui tient à un degré moins avancé d'atrophie (*fig.* 4). D'autres fois encore les bords du staphylôme se fondent par gradations insensibles dans une atrophie choroïdienne généralisée (*fig.* 5).

La reproduction des types précédents n'a pas pour but de faire connaître toutes les variétés de forme que peut affecter le staphylôme, ni d'exagérer l'importance de ces particularités de détail. Mais il était indispensable d'attirer un instant l'attention sur elles. En laissant ignorer leur existence et même leur fréquence relative, on fait courir le risque, à propos de chaque cas qui s'éloigne un peu de la règle, de croire à toute autre affection.

Complications. — Le staphylôme postérieur est fréquemment accompagné d'autres altérations choroïdiennes. La plus commune consiste dans l'atrophie de la couche épithéliale sur une certaine surface ou dans toute l'étendue de la membrane (*pl.* XIV, *fig.* 2, 4, 5; *pl.* XV, *fig.* 2, 3, 4). Plus rarement l'atrophie porte sur la couche épithéliale et le stroma (*pl.* XV, *fig.* 3, 5). On voit alors au miroir un élégant réseau vasculaire dessiné sur fond clair et formé par les vaisseaux de la choroïde, qu'il est facile de distinguer par leur direction, leur volume, leur couleur, du réseau vasculaire rétinien. Parfois on rencontre un foyer isolé de choroïdite circonscrite (*pl.* XV, *fig.* 2, 3). Trois fois j'ai rencontré chez des malades atteints de staphylômes au troisième degré, très-développés, de larges plaques d'atrophie choroïdienne complète. Ces plaques semblables pour le miroir au staphylôme lui-même étaient comme taillées à l'emporte-pièce dans la choroïde; elles étaient disposées en couronne vers la région de l'ora serrata, et séparées les unes des autres par des languettes de tissu non altéré. Dans ces trois cas, il n'y avait pas de staphylômes équatoriaux au niveau des plaques atrophiques, comme on pouvait le supposer *à priori*. Cette complication donne à l'image ophthalmoscopique un aspect étrange et des plus caractéristiques que nous avons reproduit à la planche XV, figure 1. On remarque sur ces plaques d'atrophie quelques vestiges de la choroïde, soit des vaisseaux, soit des amas pathologiques de pigment.

Tant que le staphylôme est peu développé, la rétine reste intacte. Comme elle tapisse la cavité du staphylôme, elle subit nécessairement une distension progressive à laquelle ses éléments semblent se prêter merveilleusement. Mais si la tumeur prend un trop grand développement, le tissu rétinien finit par s'altérer et s'atrophier. Cette grave complication est surtout à redouter lorsque le staphylôme est très-étendu, ou bien lorsqu'un petit staphylôme se développe isolément au niveau de la tache jaune à côté du staphylôme prépapillaire. Il semble que la rétine, moins épaisse en ce point,

offre moins de résistance. Dès que la rétine participe aux désordres, elle s'amincit de plus en plus, elle perd sa structure et ses éléments sont remplacés par du tissu conjonctif de nouvelle formation. Enfin elle finit par se souder aux membranes sous-jacentes et former avec elles la paroi de l'ectasie. Ces transformations ne sont point reconnaissables à l'ophthalmoscope, car la rétine a conservé sa transparence habituelle. Cependant, dans certains cas, on constate au miroir de petites taches d'un blanc jaunâtre, plus ou moins reliées à la tache principale et qui sont dues à des exsudations développées dans le tissu rétinien que l'on trouve aussi parfois infiltré de pigment. Mais c'est surtout par les troubles fonctionnels que seront révélées les complications de ce côté.

Lorsque le staphylôme est très-développé, la distension progressive subie par la sclérotique et la choroïde réagit jusque sur l'enveloppe fibreuse du nerf optique. Les faisceaux qui forment la lame criblée sont tiraillés vers l'ectasie, ils sont tendus, et dès lors ils compriment les fibres nerveuses qui les traversent. Dans d'autres cas, la gaîne du nerf se détache de ce dernier et crée un espace qui se remplit de tissu cellulaire lâche. On a dit aussi que la papille optique pouvait subir un véritable enfoncement et participer ainsi à la formation d'un vaste staphylôme. L'atlas de Liebreich représente un cas de ce genre. Cette dernière complication aurait besoin d'être confirmée par l'anatomie pathologique.

Le staphylôme postérieur se complique fréquemment d'infiltrations séreuses sous-rétiniennes, qui donnent naissance à des décollements de la rétine sur lesquels nous aurons à revenir longuement.

Dans la plupart des cas de choroïdite staphylômateuse, le corps vitré est altéré, liquéfié ; cette liquéfaction est tantôt partielle et localisée en arrière, tantôt générale. Lorsque la maladie affecte une marche rapide, ou qu'elle est progressive, il n'est pas rare de voir le corps vitré, troublé en totalité et rempli de flocons qui s'agitent dans sa masse. Ces masses *floconneuses*, douées d'un certain pouvoir rétractile, peuvent, d'après Henry Müller, lorsqu'elles se trouvent en contact avec la rétine, amener un décollement de cette membrane.

D'autres fois, il arrive aussi, sans que rien le fasse prévoir, que l'appareil cristallinien devient malade. Les couches corticales postérieures s'opacifient au niveau de la fosse hyaloïdienne. Il se

forme une variété particulière de cataracte, déjà connue des anciens ophthalmologistes et décrite par eux sous le nom de cataracte capsulaire centrale postérieure.

Enfin, dans quelques cas et surtout chez les sujets d'un certain âge, on a à redouter la dégénérescence glaucomateuse. La raison physiologique de cette transformation est facile à comprendre : dans l'œil myope, la pression intra-oculaire est toujours au maximum physiologique ; si pour une raison quelconque elle augmente notablement, si la sclérotique et la choroïde offrent une résistance insolite, les signes du glaucome ne tardent pas à éclater. C'est alors que le globe acquiert une dureté caractéristique, que le champ visuel diminue progressivement et que la papille optique acquiert les caractères de l'excavation glaucomateuse.

Signes cliniques. — Nous réunissons sous cette dénomination tous les symptômes qui ne sont pas fournis par l'examen ophthalmoscopique. Au premier rang figure la myopie qui en est l'expression presque constante ; par conséquent, les signes à l'aide desquels on reconnaît cette dernière, à savoir la saillie du globe oculaire, la profondeur de la chambre antérieure, la dilatation de la pupille, le clignement habituel des paupières, enfin et surtout la portée de la vision représentant autant de signes rationnels du staphylôme postérieur.

Lorsque le staphylôme a atteint un certain développement, on peut constater directement son existence en dirigeant le globe oculaire en dedans aussi fortement que possible. Dans cette position, la sclérotique est découverte en dehors dans une grande étendue. En l'examinant d'avant en arrière, on la voit perdre sa couleur blanche, devenir d'abord bleuâtre, puis d'une nuance bleu foncé au fur et à mesure que l'on se rapproche du pôle postérieur de l'œil. Sur ces points, elle a perdu sa consistance normale, et sa forme arrondie est devenue manifestement conique, comme on l'observe pour la cornée dans le staphylôme antérieur.

Le développement du staphylôme a pour conséquence inévitable d'allonger l'axe antéro-postérieur de l'œil. Arlt, le premier, a indiqué un moyen de mesurer approximativement cet allongement. Il se sert pour cela d'un compas dont les pointes sont munies de petites boules de liége. Le globe de l'œil étant porté fortement en dedans et en haut, l'une des pointes est placée au centre de la cornée, et l'autre est appliquée sur la face externe de la sclérotique au niveau du point accessible le plus reculé. L'écartement

obtenu est alors comparé à l'écartement fourni par l'œil normal, qui sert de terme de comparaison. Dans le but de rendre la mensuration plus précise, de Græfe a proposé d'appliquer un fil de plomb sur la surface externe du bulbe, mise largement à découvert par la direction du regard en dedans et en haut. Il assure avoir obtenu de la sorte des résultats très-satisfaisants. Toutefois il reconnaît que la difficulté d'exécution de ce procédé compromet beaucoup l'exactitude des résultats.

L'allongement de l'axe optique, dans le staphylôme s'opère principalement du côté de l'hémisphère postérieur. Il en résulte des changements qu'il est facile de prévoir dans l'harmonie des mouvements de l'œil, appliqués surtout à la vision binoculaire. Les muscles droits, dont la force et l'insertion sont calculées pour agir sur un organe sphérique, deviennent insuffisants pour mouvoir un organe devenu sphéro-conique par la déformation de l'hémisphère situé en arrière du centre de rotation et de leurs points d'attache (*fig.* 30). Il en résulte une grande difficulté dans tous

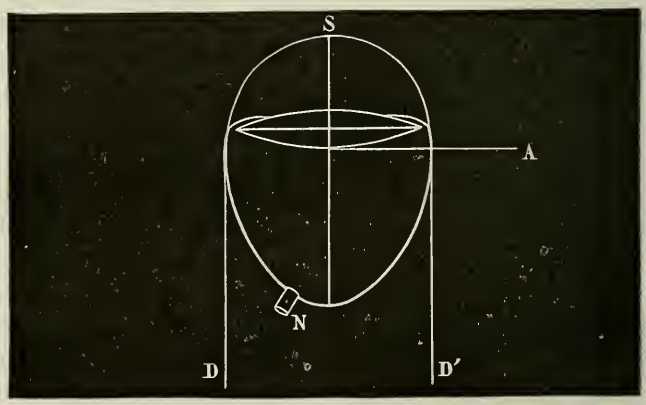

Fig. 30. — Conditions de mouvement de l'œil myope.

les mouvements, l'œil se déplace lentement, lourdement. Toutefois, pendant les mouvements d'élévation, d'abaissement et de divergence qui ne sont indispensables à la vision que dans une certaine mesure, parce qu'ils peuvent être remplacés par des mouvements appropriés de la tête, l'inconvénient est peu marqué. Mais il n'en est plus de même des mouvements de convergence. Les muscles droits internes deviennent insuffisants pour opérer l'entre-croisement des axes optiques au niveau des objets rapprochés

à la distance de la vue myope. C'est ainsi que le staphylôme conduit à l'insuffisance des droits internes. Cette insuffisance tend à augmenter à mesure que le staphylôme prend un plus grand développement, parce que dans ces conditions le degré de la myopie s'élève, et il faut, pour y voir, un rapprochement de plus en plus marqué des objets et de plus grands mouvements de convergence.

L'insuffisance des droits internes conduit au strabisme divergent myopique, elle exerce à son tour l'influence la plus fâcheuse sur la marche du staphylôme, parce qu'elle occasionne de fréquents efforts de convergence, lesquels, on le sait, sont normalement associés à des efforts d'accommodation de même valeur. Or il est d'observation que ces derniers tendent à augmenter la pression intra-oculaire, et par conséquent à favoriser le développement de l'ectasie. L'accommodation ainsi mise en jeu est encore préjudiciable à un autre point de vue, elle conduit à rapprocher davantage les objets pour y voir, et partant à faire de plus grands efforts de convergence, etc. Tel est le cercle vicieux dans lequel se trouve plus ou moins étroitement enfermé le sujet atteint de staphylôme postérieur, et par lequel s'expliquent ces aggravations si promptes des myopies mal gouvernées.

Avec l'insuffisance, on est exposé à de la diplopie, et plus fréquemment à un état vertigineux très-fatigant qui est surtout à redouter pendant la fixation des objets multiples ou qui passent rapidement devant les yeux.

Le globe oculaire allongé par le staphylôme rencontre encore dans les parois inextensibles de la cavité orbitaire des obstacles d'un autre ordre qui nuisent à la régularité et à la facilité de ses mouvements et qui contribuent encore pour une certaine part à l'insuffisance.

Malgré l'étendue et la gravité des désordres de la choroïdite staphylômateuse, la vision reste intacte tant qu'il n'existe pas de complications. La réflexion opérée à la surface de la tache pathologique occasionne seulement quelques éblouissements et une plus grande sensibilité à la lumière. On a constaté aussi un agrandissement de la tache aveugle physiologique; toutefois cet agrandissement ne nuit point à la vue, parce qu'elle est facilement corrigée dans la vision binoculaire. La pression exercée sur la rétine par les milieux oculaires, sa distension résultant de sa projection dans le staphylôme n'altèrent pas ses facultés. La sensibilité visuelle, loin d'en être amoindrie, paraît au contraire augmentée.

Telle est l'opinion professée déjà depuis longtemps par Brewster. Ainsi s'explique la finesse exquise de la vue chez les myopes. Il est vrai que l'habitude de rapprocher davantage les petits objets concourt au même but.

Lorsque la rétine et le nerf optique sont atteints, la vision est au contraire gravement troublée ; la myopie n'est plus corrigée qu'incomplétement par les verres dont on a l'habitude ; les objets, même très-rapprochés, ne sont vus que confusément. On change de médecin et d'opticien sans trouver grande amélioration. Parfois les malades accusent une grande sensibilité à la lumière, ils sont tourmentés par de vifs éblouissements, des phantasmes lumineux, etc. D'autres fois ce sont des points noirs et même de véritables taches sombres qui couvrent le champ visuel. Ces divers phénomènes sont dus soit à l'altération de la couche basilaire de la rétine, soit au tiraillement ou à la compression des fibres nerveuses optiques dans leur passage à travers la lame criblée qui finit par être attirée dans le sens de l'ectasie, comme nous l'avons indiqué plus haut. Dans d'autres cas la vision, bonne jusque-là, est subitement compromise ; le champ visuel est partagé en deux parties, l'une claire, assez nette, et l'autre tout à fait confuse ; les objets ne sont vus que par moitié et singulièrement déformés. Ces signes, sur lesquels nous aurons bientôt l'occasion de revenir, indiquent d'une façon certaine un décollement de la rétine.

Les complications du côté du corps vitré se traduisent par l'apparition d'un grand nombre de mouches volantes noires ; les objets sont en outre couverts d'un voile uniforme plus ou moins épais, comme s'ils étaient plongés dans le brouillard ou la fumée de tabac.

S'il se développe une cataracte, les troubles visuels seront en rapport avec le siége, l'étendue de l'opacité.

Nature et mode de développement de la Choroïdite staphylômateuse. — Ces questions ont été surtout résolues par l'anatomie pathologique.

La choroïdite staphylômateuse doit figurer dans la classe des maladies hydrophthalmiques qui ont pour caractère commun l'augmentation anormale, pathologique de la sécrétion intra-oculaire. Il reste à déterminer la cause et le point de départ de cette hypersécrétion ? Jusqu'à ce que le mode physiologique de la sécrétion séreuse soit bien défini, nous en sommes réduit à admettre pour la choroïde, comme pour d'autres membranes de même na-

ture, des troubles fonctionnels sans altération organique appréciable. Prenons-les pour point de départ. Voici quelles en sont les conséquences. Un excès de liquide versé dans une capacité limitée par des parois extensibles, augmente le volume de cette capacité. Appliquée au globe oculaire, elle augmente nécessairement la longueur de l'axe optique, elle rend donc l'œil myope. Tel est le premier stade de la choroïdite staphylômateuse, représenté comme on le voit par un certain degré d'hydrophthalmie et de myopie. L'évolution de ce mal naissant va dépendre de conditions diverses qu'il est facile de déduire : énergie primordiale de la cause qui entretient l'hypersécrétion, énergie des causes occasionnelles qui la sollicitent, et d'autre part résistance plus ou moins grande des membranes d'enveloppe. Si ces forces opposées se maintiennent en équilibre, le malade en sera quitte pour un certain degré de myopie ; mais si l'équilibre vient à se rompre, les membranes intra-oculaires se laissent déprimer et le staphylôme est produit. C'est habituellement à l'âge où l'enfant commence à faire un usage soutenu de la vision rapprochée que se placent ces phénomènes. On conçoit en effet que les efforts d'accommodation qu'exige cette vie nouvelle, aient pour conséquence d'augmenter la pression intra-oculaire. Mais ici se place une question bien obscure encore. A ce moment, les membranes qui vont devenir malades, sont-elles entièrement saines? Si l'on examine les yeux d'un grand nombre d'enfants, on rencontre dans quelques cas un véritable staphylôme postérieur qui, s'il n'est congénital, remonte au moins aux premiers temps de la vie. Ce staphylôme tient à une disposition particulière de la choroïde qui ne s'étend pas régulièrement jusqu'à la papille, mais en reste éloignée d'un côté, de façon à laisser là un espace libre en forme de croissant, situé du côté de la tache jaune, et représentant bien l'image ophthalmoscopique du staphylôme au premier degré. Cette disposition de la choroïde associée le plus souvent à une légère ectasie de la sclérotique, doit sans doute se rattacher au mode d'occlusion de l'hiatus sclérotical signalé par de Ammon. Dans ces cas il s'agit d'une disposition organique spéciale à laquelle la pression oculaire ne prend aucune part. Aussi crée-t-elle un état stationnaire qui peut rester tel pendant toute la vie, et qui ne se traduit que par un léger degré de myopie.

Mais, la plupart du temps, les membranes intra-oculaires paraissent saines tout d'abord, elles ne deviennent malades que sous

l'action d'une pression supérieure à leur force de résistance et nuisible à leur nutrition. Alors se développe la tache blanche péri-papillaire. Le processus pathologique ainsi mis en activité a été diversement apprécié. Tout d'abord on a cru à une choroïdite circonscrite avec ramollissement de tissu, et on a considéré cette tache blanche comme un exsudat choroïdien. De nombreuses dissections ont condamné cette assertion ; elles ont montré qu'il s'agissait là d'un travail d'atrophie progressive, sévissant à la fois sur la choroïde et sur la sclérotique, et provoqué selon toute apparence par la pression intra-oculaire portée sur ces points à son maximum d'intensité.

Le travail atrophique une fois commencé suit un développement très-variable ; il peut être limité et demeurer stationnaire en n'occasionnant qu'un degré fixe de myopie ; il peut au contraire prendre de grands développements, et réduire la choroïde et la sclérotique à l'état d'une pellicule translucide, mince comme une baudruche, dépressible, et n'offrant plus aucune résistance. C'est alors que le globe se déforme, qu'il devient ovoïde et présente, vers son pôle postérieur, ces marbrures violettes que nous avons signalées précédemment.

L'axe optique s'allonge à mesure que l'œil se déforme : de 24 à 25 millimètres qui est sa longueur normale, il atteint 28, 30 et même 35 millimètres. Il est vrai que cet excès de longueur n'est pas fourni exclusivement par le staphylôme postérieur, l'hémisphère antérieur y contribue pour une certaine part.

L'examen anatomo-pathologique du staphylôme postérieur a été fait avec soin dans un certain nombre d'observations réunies pour la plupart, dans l'excellente thèse de Romain Noiset (Paris, 1858). Il a démontré que la tache pathologique existe comme l'ophthalmoscope la fait voir, surtout si l'on prend la précaution d'enlever la rétine qui après la mort devient très-promptement opaline. Cette tache est blanche, nacrée, parsemée de petits îlots noirâtres, située au niveau et en dehors de la papille, et s'étendant vers la tache jaune qui est parfois envahie. Dans certains cas, la choroïde est malade, plus ou moins atrophiée dans toute son étendue, dans d'autres au contraire le mal est limité à la tache staphylômateuse. En ce point, la sclérotique et la choroïde sont soudées ensemble assez intimement pour qu'il soit impossible de les isoler. Ces deux membranes ont subi le plus haut degré d'atrophie. Le plus souvent, la choroïde n'est plus représentée que par une couche mince

de tissu cellulaire élastique contenant çà et là des cellules pigmentaires. La chorio-capillaire, la lame vitrée ont disparu, la couche vasculaire n'existe plus, ou n'est représentée que par quelques vaisseaux isolés passant à travers la plaque atrophique. La couche des cellules hexagonales a cessé d'être distincte, et sur cette sorte de membrane devenue hyaline on ne rencontre plus que quelques amas irréguliers de pigment libre. Dans un cas relaté par de Græfe, ces amas pigmentaires restaient réunis au niveau des points où les vaisseaux ciliaires postérieurs perforent la sclérotique.

Selon ce qui précède, le staphylôme aurait pour point de départ un trouble fonctionnel de la choroïde, représentant un certain degré d'hydrophthalmie, et occasionnant un excès correspondant de pression intra-oculaire qui provoquerait l'atrophie caractéristique du staphylôme. La distension mécanique entretenue par les efforts d'accommodation et de convergence jouerait ainsi le principal rôle. Mais il paraît difficile de ne pas faire intervenir, à titre de prédisposition, une certaine diminution originelle dans la force de résistance de la sclérotique et de la choroïde. Cette diminution provient-elle d'une sclérotite (Jœger), d'une choroïdite (Sichel) ou d'une scléro-choroïdite (de Græfe)? Question fort difficile à juger, mais peu importante du reste. Peut être faudrait-il aussi faire entrer en ligne de compte pour une plus large part cette disposition générale dont il a été question déjà et dans laquelle il existe une sorte d'hiatus choroïdien au côté externe du nerf optique.

On ne saurait se dissimuler que beaucoup d'incertitudes entourent encore la pathogénie du staphylôme postérieur. Pourquoi cette forme si caractéristique, ce siége si constant de l'altération? Pourquoi ne se développe-t-elle pas de préférence au niveau de la tache jaune, puisque c'est là que doit se produire le maximum de pression? Nous avons indiqué précédemment que dans certains cas de choroïdite sans ectasie, l'atrophie se montre sous l'aspect de plaques isolées, aussi bien délimitées que celles du staphylôme, et en quelque sorte taillées à l'emporte-pièce dans le tissu sain. Quelle que soit la nature du processus pathologique qui donne de tels résultats en l'absence de tout excès de pression, l'analogie ne conduit-elle pas à lui attribuer la formation et le développement du staphylôme postérieur. Quant au siége, on en veut trouver la raison dans l'état de distension éprouvé par la choroïde au niveau de la tache jaune. Cette distension aurait

pour effet de tirailler, de rompre les faibles attaches de cette membrane au pourtour du nerf optique, de mettre à nu un petit croissant de la sclérotique, puis de provoquer en ce point un travail d'atrophie progressive, tantôt limité et bien circonscrit, tantôt envahissant de proche en proche la surface choroïdienne, Schweiger l'attribue au mode d'insertion du nerf optique. Celui-ci, comme on le sait, pénètre dans le globe oculaire en dedans du pôle postérieur. L'œil entraîne le nerf optique dans ses divers mouvements, et il ne peut le faire sans rencontrer une certaine résistance, quelque minime qu'elle soit. Cette résistance sera d'autant plus grande, que les mouvements de convergence seront plus marqués et le pôle postérieur plus déplacé en dehors. Si cet effet mécanique est insignifiant pour les yeux qui n'offrent pas d'anomalie, il n'en est plus ainsi pour le myope qui est exposé à de fréquents et énergiques efforts de convergence. Dès lors, la sclérotique et la choroïde déjà peu résistantes chez lui se laisseraient distendre, et subiraient la dégénérescence atrophique. Toutes ces considérations ne manquent pas d'intérêt : aucune ne répond positivement à la question. Avant de la résoudre, il est indispensable de recourir à l'observation, de rechercher si l'enfant en bas âge, chez lequel les efforts de convergence sont à peu près nuls, puisqu'il n'use guère que de la vision vague, possède les rudiments de la tache pathologique, ou s'il commence réellement par être myope pour devenir plus tard staphylômateux. Ce n'est que par l'examen ophthalmoscopique d'un très-grand nombre d'enfants que cette question pourrait être résolue. Elle est importante, car, s'il était démontré que le staphylôme est la conséquence d'un état myopique préexistant, il est logique d'admettre que l'on pourrait en prévenir le développement par l'emploi de verres correcteurs. Sans vouloir rien préjuger, nous sommes disposé à croire d'après notre observation que l'enfant naît myope; qu'il est atteint d'un affaiblissement congénital des membranes intra-oculaires ; et qu'il existe une altération de tissu au lieu et place qu'occupera le staphylôme, s'il se produit. A la première occasion qui augmentera la pression intra-oculaire, l'infirmité se déclarera, et cette occasion se présentera infailliblement à cet âge de la vie où l'on commence à lire, à écrire, c'est-à-dire à faire de fréquents efforts de convergence et d'accommodation. Plus le défaut de résistance est grand, plus promptement, plus aisément se produira le staphylôme. Chez certains enfants, on l'observe dès les premiers exercices de la vision ;

chez d'autres, ce n'est qu'à l'époque de la scolarité, ou encore à l'occasion de travaux plus spéciaux, plus prolongés. Il arrive même, bien que le fait ait été contesté, que le staphylôme et la myopie ne se produisent qu'à un âge déjà avancé. Il n'est peut-être pas hors de propos de mentionner en quelques mots les deux derniers cas de ce genre que nous avons rencontrés. Chez un premier malade, âgé de quarante-cinq ans, la myopie se déclara rapidement à la suite d'un travail de bureau excessif, et continué pendant plusieurs mois dans de mauvaises conditions d'éclairage. Un seul œil était atteint, l'autre était resté à l'état normal. Le second malade, observé tout récemment est plus remarquable encore. Il s'agit d'un vieillard de soixante-neuf ans qui, sans cause connue, devint myope d'un œil, il y a deux ans environ. Examiné à l'ophthalmoscope, cet œil présente un staphylôme postérieur au deuxième degré sans atrophie choroïdienne concomitante ; l'acuité visuelle est normale, l'amétropie, égale à $\frac{1}{8}$. De l'autre côté, il n'y a pas trace de staphylôme, l'œil au contraire est hypermétrope $\left(\frac{1}{20}\right)$, de telle sorte que pour voir de loin l'œil gauche myope a besoin d'un verre concave n° 8, et l'œil droit hypermétrope, d'un verre convexe n° 20. Pour la vision rapprochée, l'œil myope voit bien à l'œil nu, tandis que l'œil hypermétrope a besoin d'un verre convexe n° 8. Une telle différence dans l'état de la réfraction avait amené depuis longtemps la suppression de la vision binoculaire. Malgré l'usage régulier des verres correcteurs appropriés, elle n'a pu être rétablie jusqu'alors, ce qui provient sans aucun doute de la mauvaise habitude acquise, et aussi des différences de grandeur dans l'image rétinienne fournie à chacun des deux yeux.

Il résulte de ces faits que le staphylôme postérieur peut se développer à tout âge, et n'exister que d'un seul côté. Les staphylômes postérieurs monoculaires sont même loin d'être rares.

Causes. — Elles se déduisent de ce qui précède. Quel que soit le rapport que l'on veuille établir au point de vue pathogénique entre la myopie et le staphylôme, il demeure établi que la cause première et prépondérante de ces deux états connexes, réside dans un trouble fonctionnel ou nutritif de la choroïde, transmis le plus ordinairement par hérédité. Le travail de l'accommodation et la convergence des axes optiques, représentent les conditions générales qui concourent le plus activement à leur développement. C'est à ce titre que les hautes études de mathématiques,

les travaux délicats, les longues veilles dans un cabinet mal éclairé, la mauvaise habitude de rapprocher les objets de trop près, favorisent au plus haut point le développement progressif du staphylôme et de la myopie. Il en est de même des troubles dans les milieux de l'œil, tels que les opacités de la cornée, du cristallin, les corps flottants du corps vitré, ou bien encore d'un certain degré d'amblyopie.

Diagnostic. — Le diagnostic du staphylôme postérieur régulier ne présente aucune difficulté. Ce croissant d'un blanc nacré enveloppant à la façon d'un cimier la moitié interne de la papille frappera suffisamment l'attention du débutant pour qu'il en constate la présence sans embarras dès qu'il l'aura bien vu une première fois. Lorsque le staphylôme est peu développé, il peut être confondu avec la papille qui paraît ainsi élargie ; avec un peu d'attention, on remarquera que la surface blanche attribuée à la papille se décompose en deux parties : l'une, ronde ou oblongue dans le sens perpendiculaire à l'axe du staphylôme, de couleur jaune ou rougeâtre, c'est la papille ; l'autre, plus blanche, plus éclatante, c'est le staphylôme. Ces deux parties sont fréquemment séparées l'une de l'autre par une ligne brune assez foncée due à la présence de cellules pigmentaires au niveau du limbe sclérotical.

Le diagnostic devient plus difficile s'il s'agit d'un staphylôme irrégulier par son siége, sa forme, sa couleur, ou ses complications. Il suffit de jeter les yeux sur la planche XV pour saisir la source de l'embarras. Parfois (*fig.* 3), le staphylôme, quoique peu développé, entoure complétement la papille comme il arrive normalement au troisième degré de l'affection ; c'est à peine si du côté interne il est un peu plus développé que du côté opposé. On peut confondre cette forme avec certains états physiologiques dans lesquels la choroïde est dépourvue de pigment autour de la papille (*pl.* IX, *fig.* 1, 3, 5). Ailleurs, il est irrégulier non-seulement comme siége, mais encore comme coloration. La nuance blanche, nacrée, qui lui est propre, est remplacée par une teinte grisâtre, ardoisée, qui appartient à toutes les atrophies choroïdiennes. La figure 4 de la planche XV représente un cas de ce genre.

Ici le diagnostic ophthalmoscopique si facile, si sûr d'ordinaire, devient insuffisant, d'autant plus que des altérations tout à fait semblables s'observent à l'état physiologique. Pour y suppléer, il est utile de tenir compte de l'âge du sujet, parce que les atrophies choroïdiennes péri-papillaires ne s'observent guère que chez les

vieillards. Il est aussi d'observation que, dans ces derniers cas, la tache d'atrophie n'est point séparée de la choroïde saine par la ligne noire pigmentaire si commune dans la sclérectasie.

Toutefois le diagnostic ne saurait être confirmé qu'en interrogeant la fonction et en s'assurant si le malade est myope ou emmétrope. S'il y a de la myopie, on conclut au staphylôme ; s'il n'y en a pas, on conclut à une atrophie simple, à moins toutefois que le staphylôme ne se soit développé dans un œil primitivement hypermétrope et que ces deux états amétropiques inverses ne se neutralisent. Ces deux conditions, plutôt prévues par la théorie que constatées par l'observation, ne peuvent donner le change que chez de jeunes sujets.

Le diagnostic de la choroïdite staphylômateuse compliquée sera fondé sur les signes propres à ces complications. S'agit-il de choroïdites disséminées, indépendantes, l'image ophthalmoscopique se rapprochera des types 2, 3, 5 de la planche XV. S'agit-il d'un trouble du corps vitré, elle sera uniformément voilée, effacée. S'agit-il d'un décollement rétinien, on trouvera un aspect analogue à ceux que représentent les figures 1, 5, 6 de la planche XVI.

Pronostic. — Très-variable. Peu grave, comparable seulement à une légère infirmité, si l'affection est lente et surtout si l'on soumet de bonne heure les yeux à une hygiène convenable : compromettante pour la vision, au contraire, si le mal s'accroît vite ou s'il survient quelque sérieuse complication.

Traitement. — Le traitement doit avoir surtout pour but de bien diriger la myopie, cause ou suite du staphylôme.

Comme il s'agit principalement de correction par les lunettes, nous croyons plus utile d'en parler dans la seconde partie de ce travail à propos des troubles de la réfraction.

Le traitement médical, moins satisfaisant que le traitement optométrique, n'est indiqué qu'autant que l'affection est progressive. Il est indispensable alors de prescrire un repos absolu des yeux au moins pour la vision binoculaire rapprochée : si l'œil est devenu sensible à la lumière, le malade devra faire usage de conserves teintées en bleu cobalt, ou mieux encore en gris fumée.

Si, après quelques jours de repos, des signes de congestion oculaire persistent, il sera utile de recourir aux dérivatifs intestinaux, à l'eau de Pulna, par exemple, à la dose quotidienne d'un ou de deux verres, à des dérivatifs, tels que pédiluves sinapisés, sinapismes aux

jambes, ventouses à la nuque, etc. On attribue une grande efficacité à la ventouse de Heurteloup, qui aurait l'avantage d'opérer une déplétion rapide, dont l'effet se fait sentir sur le réseau vasculaire de la choroïde. On l'appliquera, autant que possible, le soir, et, selon la gravité des cas, deux, trois, ou quatre fois, à plusieurs jours d'intervalle. Le malade restera couché et passera la journée suivante dans un milieu peu éclairé. Ce moyen de traitement, fort recommandé par l'école allemande, est incontestablement actif. Il provoque une fluxion immédiate du côté de l'œil et un affaiblissement manifeste de la vision. C'est pour remédier à cet effet immédiat, qui n'est que transitoire, qu'il est expressément recommandé de maintenir le patient au repos et dans l'obscurité pendant vingt-quatre ou quarante-huit heures. Alors seulement et même souvent après trois ou quatre jours, survient une amélioration sensible. Wecker assure qu'après une seule application, les malades peuvent quelquefois lire des caractères de l'échelle, inférieurs de trois ou quatre numéros à ceux qu'ils lisaient auparavant. Le même observateur ajoute avoir traité de la sorte un homme qui pouvait à peine distinguer avec l'œil gauche à deux pouces de distance, le n° 16 de Jœger. Après six applications de la ventouse, associées à un traitement par le sublimé, il put lire le n° 1 à la même distance. Nous nous plaisons à rapporter des résultats aussi heureux, surtout s'ils ont été durables, parce que nous n'avons pas eu jusqu'alors autant à nous louer des effets de l'instrument de Heurteloup. Il est incontestablement actif, puisqu'il entraîne presque infailliblement un affaiblissement notable de la vision ; mais ses effets définitifs auraient besoin d'être confirmés par un certain nombre de succès analogues à celui que nous venons de rapporter.

On a conseillé les diurétiques, les médicaments réputés diaphorétiques, le bichlorure de mercure, l'iodure de potassium, etc., etc. Ces médications parfois improvisées, puis transformées par l'habitude en véritables spécifiques, ne reposent pas sur une base scientifique suffisante pour inspirer confiance. Jusqu'à meilleure information, le traitement médical, qui nous paraît mériter la préférence, ne fût-ce qu'en raison de sa simplicité, consiste à éviter soigneusement tout effort de convergence et d'accommodation, à se prémunir contre toute lumière vive, à entretenir une légère dérivation intestinale, enfin, à conserver sur les yeux, durant quelques heures, chaque fois que des signes de congestion intra-oculaire se produisent, des compresses froides maintenues par un bandeau compressif.

ARTICLE V.

Blessures, Hémorrhagies de la choroïde.

Les lésions traumatiques de la choroïde, se présentent sous deux formes différentes : tantôt elles sont accompagnées d'une rupture simultanée de la sclérotique, et dès lors, non-seulement du sang s'épanche dans l'œil, mais il se forme aussi une tumeur sous-conjonctivale, formée par du sang qui se résorbe, et une certaine partie du corps vitré qui, redevenu transparent, peut donner le change et faire croire à une luxation du cristallin. Ces accidents, assez graves au début pour faire craindre la perte de l'œil, se terminent le plus souvent de la façon la plus heureuse. Le sang disparaît, les humeurs de l'œil recouvrent leur transparence, et la vision revient progressivement. Dans d'autres cas la lésion est limitée à la choroïde, elle résulte d'une contusion par un corps mousse, à laquelle résiste la sclérotique, mais qui entraîne la rupture isolée de la choroïde. Ici l'accident est révélé par l'apparition subite d'une hémorrhagie intra-oculaire. Il n'est guère possible alors, en raison de l'épanchement, de constater ni la nature ni le siége de l'accident, mais le sang se résorbe assez promptement, l'humeur vitrée s'éclaircit par la suite, ce qui permet de suivre la marche des choses avec l'éclairage ophthalmoscopique.

L'apoplexie choroïdienne se produit aussi spontanément, principalement à l'occasion de troubles persistants dans la circulation générale ou pendant le cours des affections glaucomateuses.

Les hémorrhagies choroïdiennes sont assez fréquentes, elles varient nécessairement de siége et d'étendue. Tantôt on les rencontre entre la sclérotique et la choroïde dans ce tissu cellulaire décrit sous le nom de *lamina fusca*. Leur produit infiltre les tissus ou s'accumule en un foyer qui détache la choroïde et donne naissance à un décollement choroïdien. Celui-ci est généralement visible à l'ophthalmoscope, parce que, dans cette forme d'hémorrhagie, le sang n'envahit pas les milieux réfringents, qui gardent leur transparence. On le voit sous la forme d'une tumeur nettement limitée, sombre, tendue, non fluctuante et sur laquelle serpentent les vaisseaux rétiniens avec leur direction habituelle. L'éclairage au miroir seul ou l'éclairage oblique sera employé selon les cas.

Le décollement de la choroïde peut aussi provenir d'un épanchement séreux spontané, mais alors, la tumeur est moins sombre, presque translucide. Cette condition aide à retrouver à sa surface les vaisseaux choroïdiens et les espaces qu'ils circonscrivent. Nous reproduisons d'après Liebreich un exemple de ce genre d'altération qui se rencontre très-rarement (*pl.* XXIV, *fig.* 3). Le décollement de la choroïde provoque presque toujours ultérieurement un décollement de la rétinequi en masque complétement les caractères.

L'apoplexie choroïdienne se localise le plus souvent à la face interne de la membrane vasculaire. Tantôt le sang s'étale en nappe entre la choroïde et la rétine, tantôt il soulève la membrane élastique, la déchire, projette la rétine en avant, l'envahit, la décolle ou la rompt pour faire irruption dans le corps vitré. Le fait du passage du sang fourni par la rupture des vaisseaux choroïdiens à travers la rétine et jusque dans le corps vitré, a été révoqué en doute par quelques auteurs : aujourd'hui il est acquis à la science. Il en existe un exemple remarquable observé par le professeur Esmark, de Kiel. Chez une femme anémique d'une quarantaine d'années, il survint une hémorrhagie de la choroïde à la suite de laquelle on put constater à l'ophthalmoscope une rupture de la rétine située en dehors et au-dessus de la papille, et à travers laquelle sortait une petite masse d'un rouge brun, formée par un petit caillot dont on suivit facilement la résorption progressive, jusqu'à ce qu'il ne représentât plus qu'une petite tache noirâtre mal limitée de la grandeur d'une tête d'épingle. Nous avons observé un fait analogue d'origine traumatique. Chez un sujet adulte bien constitué, une contusion oculaire due à un grain de plomb, amena une déchirure de la choroïde et de la rétine vers l'*ora serrata*, puis la formation d'un caillot qui pénétrait dans le corps vitré et près duquel le miroir faisait voir les bords de la rupture rétinienne. Malheureusement le sang épanché devint le point de départ d'une infiltration totale du corps vitré qui ne permit pas d'étudier les suites de l'hémorrhagie comme dans le cas précédent, et qui eut pour conséquence la perte irrémédiable, à peu près absolue de la vision.

Lorsque les produits de l'hémorrhagie sont résorbés, on peut dans quelques cas reconnaître la trace de la déchirure sous l'aspect d'une bandelette nacrée, blanche, due au reflet de la sclérotique, et le plus souvent encadrée d'un bord sombre formé par le reliquat de l'apoplexie et par des dépôts pigmentaires. Rappelons toutefois que cet aspect de la choroïde ne suffit pas à lui seul pour diagnos-

tiquer une hémorrhagie antérieure, puisque la choroïdite atrophique peut affecter la même forme. Les commémoratifs seront nécessaires pour établir la différence.

L'hémorrhagie choroïdienne limitée à la choroïde obscurcit toujours plus ou moins l'image ophthalmoscopique. Elle forme des plaques rouges, assez régulièrement rondes, uniformes dans leur couleur, non striées et devant lequelles passent les vaisseaux rétiniens. Quelquefois les foyers apoplectiques sont multiples, plus petits, disséminés dans tout le champ choroïdien et comme ponctués.

Après une certaine durée, les taches de sang changent de couleur et diminuent d'éclat ; elles deviennent jaunes, ternes, mal délimitées, et la choroïde dans une zone plus ou moins étendue paraît atrophiée. Les figures 2 et 4 de la planche XXII, dessinées à deux années de distance chez un sujet atteint de glaucome, donnent une idée de ce que l'on observe en pareil cas.

L'hémorrhagie choroïdienne occasionne des troubles visuels, qui sont en rapport avec la rapidité et l'abondance avec laquelle elle s'est produite, avec le siége, l'étendue de l'infiltration. Le plus souvent elle entraîne la perte subite et complète de l'œil. Ce n'est que dans les cas d'infiltrations lentes, progressives, que la vue n'est pas éteinte, mais seulement obscurcie par l'apparition de larges taches dans le champ visuel. Les améliorations consécutives dépendent du degré d'intégrité de la membrane nerveuse et du corps vitré.

L'hémorrhagie choroïdienne ne réclame aucun traitement spécial ; traumatique, elle trouvera ses meilleures ressources dans le repos prolongé de l'organe ; spontanée, elle est le plus souvent liée ou à une affection grave de l'œil, ou à une maladie générale qui en domine l'évolution et rend généralement incurables les troubles visuels qui en sont la conséquence.

ARTICLE VI

Anomalies de la choroïde.

La choroïde peut être atteinte de coloboma en même temps que l'iris. Dans ces cas, très-rares d'ailleurs, on constate à l'ophthalmoscope une tache intra-oculaire blanche, correspondant à la fissure iridienne. Cette tache est produite par la face interne de la sclérotique dépourvue de choroïde, elle est entourée d'un bord foncé richement pigmenté. On observe à sa surface des vaisseaux qui proviennent, en partie de la rétine et en partie de la choroïde.

Ordinairement cet arrêt de développement est limité à un côté du nerf optique. Par exception il l'entoure : dès lors les limites de la papille et de la sclérotique sont difficiles à reconnaître. Le nerf optique est de forme elliptique avec un grand axe placé horizontalement. Comme il ne nous a pas été donné encore d'observer cette anomalie, nous avons emprunté à l'Atlas de Liebreich l'image ophthalmoscopique destinée à la représenter (*pl.* XXIV, *fig.* 2). Les détails qui précèdent ont été puisés également, soit dans l'Atlas du même auteur, soit dans les Leçons d'ophthalmoscopie de Scheigger.

CHAPITRE XII

MALADIES DE LA RÉTINE.

ARTICLE PREMIER

Anatomie.

La rétine est une membrane parfaitement transparente sur le vivant, mais qui devient blanchâtre et opaline après la mort. Elle est la plus interne des membranes intra-oculaires. Étalée entre la choroïde et le corps vitré, elle s'étend de la papille optique avec laquelle elle se continue par l'une de ses couches jusqu'à l'origine de la zonule de Zinn. Là, les éléments nerveux se terminent par un bord onduleux, uni intimement à la choroïde d'un côté et à la capsule hyaloïde de l'autre : au delà elle n'est plus représentée que par une couche celluleuse spéciale qui se prolonge en avant sur la portion ciliaire de l'hyaloïde.

Cette membrane est extrêmement mince. Son maximum d'épaisseur, qui se trouve au niveau du nerf optique, ne dépasse pas 2 à 4 dixièmes de millimètre. A partir de ce point, elle s'amincit progressivement, et de façon à être réduite à un dixième de millimètre d'épaisseur environ au niveau de son bord antérieur.

La rétine se compose de deux éléments fondamentaux, le tissu nerveux et le tissu cellulaire dans lequel il faut comprendre les tuniques vasculaires. La combinaison de ces deux tissus est tellement intime que, malgré les recherches les plus minutieuses, entreprises dans ces dix dernières années, tant chez l'homme que chez les animaux, il n'est pas encore possible d'en

déterminer la structure et d'en fixer les limites. Toutefois, en étudiant la rétine suffisamment durcie et sur des coupes verticales, les anatomistes sont d'accord pour lui reconnaître plusieurs couches, parallèles entre elles, superposées et comme stratifiées

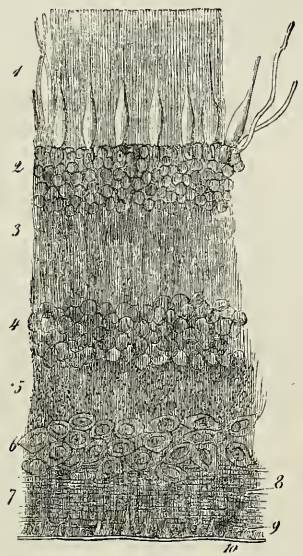

Fig. 31. — Coupe verticale de la rétine humaine, pratiquée à $0^m,015$ en avant de l'entrée du nerf optique. Grossissement de 350 diamètres.

1, couche des bâtonnets ; 2, couche granuleuse externe ; 3, couche intermédiaire ; 4, couche granuleuse interne ; 5, couche grise finement granulée ; 6, couche de cellules nerveuses ; 7, fibres du nerf optique ; 8, fibres de Müller ; 9, extrémités de ces fibres ; 10, membrane limitante.

Cet arrangement résulte de la disposition affectée par le tissu nerveux. Sa structure est telle que les éléments de même nature y forment entre eux un plan parallèle à la surface externe de la rétine, avec cette particularité bien intéressante qu'une série de ces éléments superposés représente le mode de terminaison d'une fibre nerveuse.

On admet dans toute l'étendue de la rétine cinq plans ou couches distinctes qui sont de dehors en dedans : 1° la couche des bâtonnets ; 2° la couche granuleuse ; 3° la couche de substance nerveuse grise, ou la couche ganglionnaire ; 4° la couche des fibres nerveuses provenant de l'épanouissement du nerf optique ; 5° la membrane liminante. Quelques auteurs, et en particulier Ritter, ont fait de la couche granuleuse plusieurs couches distinctes. Nous empruntons à l'ouvrage de Kölliker (*fig.* 31) une coupe de la rétine humaine qui

donne une idée satisfaisante de ces différentes couches et de leurs rapports.

1° *Couche des bâtonnets.* — Elle est composée d'une foule innombrable de corpuscules en forme de bâtonnets ou de cônes qui réfractent fortement la lumière et qui sont disposés avec une merveilleuse régularité. Il appartient à H. Müller d'avoir démontré qu'elle se compose de deux éléments, les bâtonnets et les cônes. Leur disposition générale est telle que les bâtonnets ont tous leur grosse extrémité dirigée en dehors, tandis que les cônes affectent une disposition inverse, ce qui fait que ces derniers, examinés superficiellement, paraissent former une couche interne spéciale, située entre les extrémités des bâtonnets.

Les bâtonnets sont représentés chez l'homme par des corpuscules cylindriques étroits, allongés, et dont l'extrémité interne se termine par un prolongement filiforme appelé *fibre de Müller*, qui établit les rapports de continuité avec les couches internes, et tout spécialement, sinon exclusivement, avec les cellules pourvues de prolongements.

Les fibres de Müller traversent toutes les couches, et se terminent sur la membrane limitante. Au fond de l'œil et aussi longtemps que les fibres du nerf optique forment des faisceaux séparés par de simples fentes, elles se réunissent en lames minces dont l'épaisseur et l'étendue sont en rapport avec les dimensions de ces fentes ou mailles.

Dans la seconde moitié de leur trajet, elles sont isolées, séparées les unes des autres, et se terminent par un épanouissement en éventail.

La matière qui forme les bâtonnets est homogène, transparente, d'un aspect graisseux ; elle est très-cassante, ce qui fait que les bâtonnets sont d'une extrême délicatesse et fort difficiles à isoler.

Les cônes ne sont que des bâtonnets présentant un renflement conique, un peu plus courts en général que les précédents, et terminés comme eux par un prolongement qui les relie aux parties internes de la rétine.

Ces deux éléments sont disposés les uns à côté des autres comme des tuyaux d'orgue, suivant une direction *normale* à la surface externe de la rétine, de telle sorte que l'une de leurs extrémités est dirigée vers la choroïde et l'autre vers la deuxième couche rétinienne.

2° *Couche granuleuse.* — Elle est formée de corpuscules transpa-

rents, réfractant fortement la lumière et se troublant au contact de l'eau. Ces corpuscules sont de forme sphérique ou ovalaire : ils forment toujours chez l'homme deux couches distinctes, l'une externe, plus épaisse, et l'autre interne, plus mince, séparées par une couche intermédiaire plus transparente, plus finement granulée. La couche externe est constituée par des corpuscules appliqués contre les bâtonnets et les cônes. La couche interne est en connexion avec les prolongements filiformes de ces mêmes éléments.

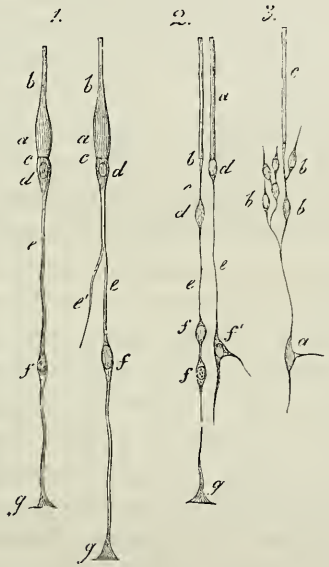

Fig. 32. — Éléments de la couche des bâtonnets ; leurs connexions avec les fibres de Müller, chez l'homme. Grossissement de 350 diamètres.

1, *Cônes et fibres de Müller*, *a*, partie renflée du cône ou cône proprement dit ; *b*, bâtonnets qui les surmontent, et dont l'un est plus long ; *c*, crête circulaire à l'extrémité interne du cône ; *d*, renflement muni d'un noyau (corps de cellule) situé déjà dans la couche granuleuse externe ; *e*, fibre de Müller avec laquelle ce renflement se continue ; *e'*, prolongement latéral de cette fibre, se portant en dedans ; *f*, grain cellule, de la couche granuleuse interne ; *g*, extrémité interne des fibres de Müller.

2, *Bâtonnnets et fibres de Müller*, *a*, bâtonnets ; *b*, crête transversale à leur extrémité interne ; *c*, origine des fibres de Müller ; *d*, éléments de la couche granuleuse externe, dont l'un est applique contre le bâtonnet ; *e*, fibres de Müller dans la couche intermédiaire ; *f*, grain qui présente un prolongement latéral ; *g*, extrémité interne des fibres de Müller.

3, Éléments de la couche granuleuse interne avec trois prolongements ; le plus externe parmi ces prolongements se ramifie et porte plusieurs corpuscules de la couche externe *b*, et plusieurs bâtonnets, dont un seul a été dessiné.

3° *Couche de substance grise ou ganglionnaire.* — Elle est assez nettement délimitée du côté de la couche granuleuse, beaucoup moins du côté interne. Elle se compose d'une couche externe finement

granulée et striée, ou couche de fibres grises de Pacini, et d'une couche interne de cellules nerveuses multipolaires. Ces dernières ressemblent à celles du cerveau, seulement elles paraissent un peu plus claires. Toutes sont pourvues de prolongements dont le nombre varie de 1 à 6 et même plus, et qui sont analogues à ceux que Bowmann a observés le premier dans les cellules du système nerveux central. Lorsque, dans la préparation d'une coupe perpendiculaire de la rétine, on est assez heureux pour rencontrer une de ces cellules, munie de ses prolongements, on constate que deux d'entre eux se dirigent en dehors et se perdent dans la couche granuleuse externe, tandis que les autres marchent horizontalement pour se continuer tantôt avec les fibres du nerf optique, tantôt avec d'autres cellules nerveuses.

4° *Couche des fibres nerveuses.* — Elle est constituée par l'épanouissement du nerf optique. A partir de la saillie que ce nerf forme à la face interne de la rétine et qui porte le nom de papille optique, les fibres nerveuses se dépouillent chez l'homme et chez beaucoup d'animaux de leur double contour, elles deviennent transparentes, jaunes ou grisâtres et analogues aux fibres les plus fines du système nerveux central. Ces fibres manquent de noyaux, elles ont un pouvoir réfringent relativement considérable et affectent constamment après la mort une disposition variqueuse : on peut conclure de ces caractères qu'elles sont pourvues, sinon d'une moelle analogue à celle des nerfs ordinaires, du moins d'un contenu liquide probablement de nature graisseuse. Kölliker n'a jamais constaté de *cylinder axis* dans les fibres de la rétine. Mais il croit avoir reconnu distinctement une gaîne propre au niveau des varicosités. On peut en conclure que les fibres de la rétine ne se composent pas exclusivement ni même principalement de myéline, et leur résistance à l'éther témoigne qu'elles sont constituées principalement par une substance azotée.

Les fibres nerveuses émanées de la papille optique s'irradient dans toutes les directions de façon à former une véritable membrane continue depuis le nerf optique jusqu'à l'ora serrata, en exceptant toutefois un point spécial sur lequel nous allons revenir et qui porte le nom de tache jaune : là il y a une interruption. Les fibres qui composent cette membrane sont réunies en faisceaux un peu aplatis qui s'anastomosent sous un angle aigu, ou cheminent parallèlement dans toute leur étendue. Ils sont beaucoup plus nombreux du côté interne que du côté externe de la papille, en

d'autres termes, une très-faible quantité de fibres se dirigent directement vers la *tache jaune*, et un nombre beaucoup plus considérable y arrivent en décrivant un arc de cercle d'autant plus considérable que la direction primitive en était plus éloignée. Les fibres nerveuses paraissent se continuer avec les prolongements des cellules nerveuses qui en seraient ainsi le point de départ.

5° *Membrane limitante.* — Elle est constituée par une pellicule délicate intimement unie au reste de la rétine et comparable aux autres membranes hyalines, telles que la capsule du cristallin. Elle est juxtaposée à la membrane hyaloïde vers laquelle elle présente çà et là quelques inégalités. Sa surface externe est très-rugueuse ; elle donne naissance à des fibres très-nombreuses, très-rapprochées les unes des autres, qui se dirigent vers les couches précédentes et portent le nom de fibres de la membrane limitante. L'ensemble de ces fibres représente l'élément cellulaire de la rétine : leur quantité est en rapport avec l'étendue des interstices que l'on rencontre dans les couches des fibres et des cellules ganglionnaires.

Tache jaune. — La tache jaune est une région spéciale et fort importante de la rétine, qui correspond à l'extrémité postérieure de l'axe optique principal. Elle est de couleur jaune. Son extrémité interne est située à $2^{mm},05$ du centre de la papille. Vers sa partie moyenne se trouve un petit point aminci, blanc, qui porte le nom de fossette naviculaire. Beaucoup d'auteurs ont signalé une plicature de la rétine au niveau de la tache jaune. On remarque en effet dans les autopsies que cette dernière est toujours soulevée et supportée par un véritable pli de la membrane nerveuse ; mais cette disposition n'existe point pendant la vie ni sur des yeux observés immédiatement après la mort. La couleur jaune de cette tache dépend d'un pigment particulier dont sont imprégnés sur ce point les éléments de la rétine, à l'exception de la couche des bâtonnets. A ce niveau il n'existe point de couche continue de fibres nerveuses, ainsi que nous l'avons déjà dit. Les cellules sont au contraire très-abondantes elles sont très-serrées les unes contre les autres, forment plusieurs plans superposés, comme ceux d'un épithélium pavimenteux, et sont en contact immédiat avec la membrane limitante. Entre ces cellules cheminent un certain nombre de fibres nerveuses qui arrivent de la périphérie de la tache jaune et se perdent dans son épaisseur, probablement en s'épuisant dans les cellules mêmes.

La couche de substance grise granulée existe dans les portions périphériques de la tache jaune, elle fait défaut à sa partie moyenne. Les deux couches granuleuses et la couche intermédiaire existent dans toute son étendue, excepté au niveau de la fossette centrale. D'après les observations de Henle et de Kölliker, les bâtonnets font défaut, ils sont remplacés par des cônes très-serrés, plus longs et plus étroits que dans les autres régions. Kölliker a constaté aussi la présence des prolongements des bâtonnets ou fibres de Müller sur toute la tache jaune, à l'exception de la fossette centrale.

On voit d'après la description précédente que la différence anatomique qui existe entre la tache jaune et le reste de la rétine réside essentiellement dans l'agglomération des cônes en ce point. L'arrangement particulier de ces éléments serait préposé d'après Ritter, à l'exercice de la vision binoculaire.

ARTICLE II.

Décollement de la rétine.

Cette affection était connue des cliniciens longtemps avant la découverte de l'ophthalmoscope sous le nom d'*œdème sous-rétinien*. Elle est caractérisée par le soulèvement d'une portion plus ou moins étendue de la membrane nerveuse, détachée de ses connexions avec la choroïde.

Causes. — Les causes prochaines et le mécanisme suivant lequel s'opère le décollement sont variables. Le plus souvent il se produit dans des yeux atteints de choroïdite staphylômateuse, et à ce titre il peut être considéré comme la complication la plus redoutable de la myopie. Nous avons établi précédemment que dans ces conditions, la sclérotique et la choroïde amincies, atrophiées, se laissent déprimer de plus en plus de façon à augmenter progressivement l'axe antéro-postérieur de l'œil. Pour que les membranes intra-oculaires conservent leurs rapports, il faut de toute nécessité que la rétine se distende dans la même mesure, puisque ses insertions, qui sont fixes en arrière au niveau du nerf optique, et en avant au niveau de la zone de Zinn, ne permettent aucun glissement ni déplacement en totalité. Il arrive un moment où par suite des progrès de la déformation staphylômateuse, la rétine ne peut plus suivre le mouvement d'extension des autres membranes. Elle se décolle alors de la choroïde et l'espace ainsi créé se rem-

plit d'un liquide sécrété par cette dernière. La formation du décollement et l'épanchement sous-rétinien sont facilités par l'état du corps vitré qui, chez les staphylômateux, est plus ou moins ramolli, liquéfié et livré à la résorption.

Dans quelques cas rares le décollement est dû à la rétraction du tissu de cicatrice fourni par une large plaie scléroticale.

D'autres fois le point de départ du mal réside dans un épanchement formé primitivement entre la choroïde et la rétine. Cet épanchement est séreux le plus souvent, mais par exception il est sanguin et fourni par une hémorrhagie choroïdienne due soit à une dégénération des vaisseaux de cette membrane, soit à des troubles circulatoires généraux, soit à une gêne quelconque dans la circulation veineuse de l'œil.

Enfin le décollement de la rétine représente une des nombreuses conséquences des inflammations profondes de l'œil. Tantôt ce sont des exsudats épais, déposés à la surface interne de la choroïde, qui soulèvent la rétine et la détachent de ses connexions, ailleurs des opacités membraneuses qui, développées au sein du corps vitré en voie de désorganisation, adhèrent en arrière à la rétine, et attirent vers elles cette membrane en vertu de leur rétractilité propre. Les décollements de la rétine consécutifs à l'irido-choroïdite purulente, à l'hyalitis, appartiennent à ce mode de production.

Anatomie pathologique. — L'anatomie pathologique de la rétine décollée diffère selon la cause du décollement, son étendue, son siége et surtout sa durée.

Lorsque l'accident est récent, peu étendu et dérive d'un état relativement peu complexe, comme il arrive dans la choroïdite staphylômateuse, les éléments de la rétine restent inaltérés au moins pendant un certain temps. Si au contraire le décollement est ancien, et surtout s'il complique une inflammation grave de l'œil, la rétine subit les phases de la dégénérescence graisseuse contre laquelle les couches granuleuses offrent le plus de résistance ; à un moment donné elle n'est plus représentée que par une couche mince de tissu cellulaire. Il est rare de constater dans la rétine décollée les traces d'un travail inflammatoire, il n'y a d'exception que pour les cas où elle est déjà altérée au moment où s'opère le décollement, comme il arrive dans les cas de rétino-choroïdite avec infiltration du tissu rétinien.

Procédé d'exploration. — On recherche le décollement de la rétine soit avec le miroir seul, soit par le procédé de l'image renversée.

Ces deux modes d'examen doivent être employés successivement : le premier, pour constater l'existence, le siége, l'étendue de la tumeur rétinienne et en même temps l'état du corps vitré ; le second, pour compléter le diagnostic, suivre la disposition des vaisseaux rétiniens et préciser les rapports de la partie décollée avec le reste du fond de l'œil.

Signes ophthalmoscopiques. — Le soulèvement de la rétine modifie nécessairement son état dioptrique. Dans l'œil normal cette membrane se trouve au foyer de l'appareil. Si elle est soulevée et partant projetée plus ou moins en avant, elle occupe un plan situé entre le foyer et le centre optique : dès lors il est possible d'en avoir une image droite et grandie avec le miroir seul, le système réfringent oculaire faisant l'office de loupe par rapport à la partie déplacée. Comme il arrive avec la loupe, l'image sera d'autant plus grande et d'autant plus distincte que la rétine décollée s'éloignera moins du plan focal, et de même elle sera d'autant plus petite et d'autant moins nette qu'elle s'en éloignera davantage et se rapprochera de la surface du cristallin.

La rétine décollée est généralement ridée, elle forme des plicatures semblables à celles que l'on reproduit si bien sans le vouloir en examinant l'œil après la mort. Ces plis ne font défaut que dans les cas assez rares où la rétine adhère solidement à la choroïde au niveau des limites du décollement. Alors les progrès de l'épanchement sous-rétinien ont pour conséquence non d'augmenter l'étendue de l'altération, mais de faire saillir davantage la partie décollée et de lui donner une forme hémisphérique.

Examiné au miroir, le décollement se présente sous l'aspect d'une tumeur d'un gris bleuâtre qui occupe une partie du champ d'exploration. En faisant mouvoir l'œil dans diverses directions, on reconnaît que cette tumeur est le siége d'ondulations semblables au tremblotement d'une gelée peu consistante et qu'elle présente, disposées plus ou moins parallèlement des stries blanches qui correspondent aux plis de la rétine. Cette sorte de fluctuation et ces plicatures tiennent à ce que la membrane décollée représente une poche incomplétement remplie de liquide, quelque chose d'analogue à une hydatide flétrie. Sa coloration bleuâtre s'explique par le peu de transparence du liquide épanché et par l'intensité du reflet que donne la rétine au niveau de la partie flottante.

En inclinant le réflecteur dans diverses directions, on constate sur le décollement un ou plusieurs vaisseaux. Ces vaisseaux appar-

tiennent au système rétinien. Ils suivent nécessairement la rétine dans ses divers déplacements, ils sont agités en même temps qu'elle. Leur situation nouvelle entrave nécessairement la circulation; aussi deviennent-ils tortueux et de plus en plus foncés. Il en est même qui paraissent noirs et qui pour ce motif peuvent donner le change à l'observateur au premier abord.

Lorsque, avec le décollement il existe des corps flottants dans le corps vitré, on constate leur présence au miroir par leurs signes habituels, c'est-à-dire qu'on les voit s'agiter dans tous les sens pendant les mouvements du globe. Parfois ils adhèrent à la partie décollée par l'une de leurs extrémités : dès lors ils sont soumis à deux sortes de mouvements, les uns transmis par la tumeur, les autres dus au déplacement de leur partie libre dans la vitrine liquéfiée. Nous avons représenté (*pl.* III, *fig.* 2) un exemple de ce genre.

L'examen par l'image renversée, donnant une image plus nette du fond de l'œil, devra servir de complément à l'observation ; il permettra de constater plus facilement les rapports qui existent entre la partie saine et la partie malade de la rétine, de mieux étudier le trajet des vaisseaux depuis leur point d'émergence jusqu'à leur distribution sur le décollement, de mieux apprécier le degré de transparence du liquide épanché par l'aspect de la choroïde sous-jacente. Les figures de la planche XVI représentent les images des principales variétés de décollements rétiniens vus par ce procédé. On peut juger par elles combien l'aspect des vaisseaux rétiniens est caractéristique et par conséquent important pour le diagnostic. Ils conservent leur direction normale depuis leur point d'émergence jusqu'au niveau du décollement. Mais là ils se recourbent, changent de couleur, deviennent tortueux, irréguliers dans leur marche. Dans certains cas ils paraissent brusquement interrompus, dans d'autres, on les voit en tronçons isolés sur la tumeur, plus ou moins voilés ou confondus dans une substance opaline. La raison de ces aspects divers est facile à déduire. Le bord du décollement forme nécessairement sur les parties saines un certain relief au niveau duquel le vaisseau change de direction. Parvenu sur la partie malade, il en suit les inflexions, les plissements. Ceux-ci peuvent être assez prononcés pour que la portion située au fond d'un pli disparaisse complétement, ce qui donne naissance à des tronçons isolés. Cette illusion sera d'autant plus complète que le liquide épanché sera plus trouble, comme il arrive surtout dans les épan-

chements récents, et qu'il existera un certain degré d'œdème de la rétine. L'opalescence peut être assez marquée pour voiler à peu près complétement les vaisseaux et leur donner l'aspect que nous avons représenté dans les figures 1, 3 et 4 de la planche XVI. Lorsque la saillie formée par le décollement est plus considérable, elle représente une véritable ampoule qui masque à l'observateur une partie de l'image rétinienne. Alors les vaisseaux semblent interrompus à ce niveau et leurs prolongements sur la tumeur paraissent être sans connexion avec leurs troncs. Les figures 1, 3 et 5 de la planche XXI, représentent cette disposition à divers degrés. Nous avons reproduit dans la figure 5 (même planche) un décollement ampullaire très-développé qui masquait non-seulement les points d'émergence des vaisseaux, mais encore s'étendait comme un voile grisâtre, cendré, dont le bord nettement découpé partageait en deux l'image ophthalmoscopique.

A mesure que le liquide sous-rétinien devient plus transparent, la couleur rouge de la choroïde devient plus apparente à travers la membrane décollée. Scheigger dit avoir constaté dans certains cas très-rares des vaisseaux situés derrière le décollement et appartenant à la choroïde. Toutefois dans ces circonstances, cette membrane est toujours notablement ternie, comme on peut en juger par les figures 2, 5, et 6 (même planche).

On rencontre quelquefois, en examinant les décollements jusqu'à leur périphérie, des déchirures de la rétine, qui se distinguent par leurs bords aigus, comme roulés sur eux-mêmes, et entre lesquels se voit la choroïde avec sa couleur habituelle.

Parfois la rétine n'est soulevée que dans une très-petite étendue. Elle n'est alors reconnaissable que par un petit pli blanchâtre assez souvent traversé par un vaisseau.

Signes fonctionnels. — Le décollement de la rétine se traduit toujours par des troubles fonctionnels qui par leur importance et la soudaineté de leur apparition, frappent vivement l'attention du malade, à moins toutefois qu'il ne survienne dans le cours d'une affection oculaire qui a déjà gravement compromis la vision.

Dans quelques cas, chez les myopes de préférence, le malade remarque d'abord dans le champ visuel, soit une bande étroite, grise ou colorée, soit une petite tumeur, une vésicule demi-transparente, à travers laquelle il voit encore mais moins dis-

tinctement. Ces troubles gênent peu, parce qu'ils siégent au-dessus de la vision directe, mais ils sont permanents : les mouvements du globe provoquent de petites oscillations, dont on a conscience, des sensations lumineuses. Ces premiers accidents grandissent progressivement sans changer de caractères , ils finissent par altérer la vue et par se confondre avec les signes habituels du décollement confirmé.

Mais le plus souvent l'apparition du décollement n'est précédée d'aucun signe prémonitoire. Le malade tout à coup, fréquemment le matin au réveil, s'aperçoit avec terreur que sa vue est confuse; un nuage de teinte grise, jaune ou rouge, voile une partie du champ visuel.

Ce nuage paraît coloré lorsque le globe oculaire est comprimé, par la contraction des paupières, par exemple, ou bien lorsqu'il subit des déplacements : certains malades le comparent à une fumée épaisse traversée par des rayons solaires. Cette perception entoptique est due, dans le premier cas à la compression exercée sur la rétine décollée, dans le second aux ébranlements qu'elle subit aux moindres mouvements. Les troubles de la vision subissent de grandes variations quotidiennes ; habituellement ils sont moins intenses le matin. On ne peut l'attribuer à l'état de l'éclairage, puisque le soir, dans des conditions fort semblables, est le moment où l'on y voit le moins. Cette différence provient, ou bien de ce que l'épanchement diminue sous l'influence du repos, ou plus vraisemblablement de ce que le corps vitré, renferme des corps flottants moins gênants au réveil, comme on le sait.

Par le fait du décollement, le malade ne voit plus qu'une partie des objets, l'autre reste dans une ombre épaisse, comme si elle était couverte d'un écran. Dans l'immense majorité des cas la partie distincte est située en bas, la partie sombre, en haut. Le malade fixe-t-il son regard sur une personne, il voit assez bien les pieds et les jambes, mais la tête et le tronc paraissent tout à fait voilés. Aussi prend-il promptement l'habitude de porter fortement la tête en arrière, pour voir directement devant lui.

Les deux parties du champ visuel sont séparées par une ligne de transition très-précieuse pour le diagnostic. Cette ligne est à peu près horizontale, quoique relevée ou abaissée à ses extrémités d'une façon très-variable. Elle paraît ondulée, comme brisée, elle change incessamment de forme et de niveau aux moindres mouvements du globe. Pour la voir aussi nettement que possible, il

faut placer le sujet dans un milieu bien éclairé et diriger son regard vers un point situé au-dessous de l'horizon. Lorsque la lumière est peu intense, elle est remplacée par une zone de largeur variable dans laquelle les objets sont vus confusément, déformés, tordus, et même coupés sur plusieurs points. Cette déformation des images est surtout très-marquée au moment où l'on passe d'un milieu bien éclairé dans un milieu qui l'est moins, quand par exemple venant du dehors par un beau jour, on rentre dans l'appartement. Durant quelques minutes, le malheureux patient semble plongé dans un brouillard épais à travers lequel il distingue péniblement des objets présentant la conformation la plus bizarre, la plus tourmentée. On a donné à cette perversion le nom de métamorphopsie, elle est due à l'interruption des images nettes, au niveau des limites du décollement.

L'altération du champ visuel peut être hors de proportion avec l'étendue du décollement. Cela tient, suivant Förster, à ce que la rétine est comme ratatinée dans le voisinage de l'altération appréciable ; celle-ci étant limitée le plus souvent à l'*ora serrata*, c'est-à-dire à la région la moins sensible de la rétine, il faut bien admettre que le soulèvement de la membrane nerveuse sur un point quelconque a pour conséquence de troubler son équilibre et de changer la position et la direction de ses éléments impressionnables dans une zone qu'il est impossible de fixer. La gravité des troubles visuels est assez souvent la conséquence de la saillie même formée par la tumeur rétinienne. Le liquide épanché étant peu transparent surtout au début du mal, les faisceaux lumineux qui le traversent sont en grande partie perdus pour la vision, et la tumeur fait ombre sur les parties saines situées derrière elle. Cette ombre est plus ou moins épaisse selon que le liquide épanché et le tissu rétinien restent plus ou moins transparents.

Dans un certain nombre de décollements anciens j'ai observé une véritable paresse de l'iris et une dilatation inégale de la pupille sous l'action de l'atropine, ce qu'il faut attribuer sans doute à un certain excès de pression intra-oculaire.

Diagnostic. — La constatation du décollement rétinien est en général simple et rapide. Pour peu que l'on sache éclairer le fond de l'œil avec le miroir et que l'on ait déjà vu des altérations de ce genre, on sera très-rarement embarrassé.

L'apparition sur le fond rouge de la choroïde d'un nuage gris bleuâtre, accidenté par quelques lignes plus claires, fluctuant, présentant à sa surface un ou plusieurs vaisseaux, est caractéristique.

On ne peut le confondre qu'avec des opacités cristalliniennes, ou des corps flottants du corps vitré. Les opacités cristalliniennes voilent une partie du champ d'observation, mais elles ont une situation fixe, elles sont plutôt noires que grises, elles sont le plus souvent centrales, tandis que le décollement siége presque toujours en bas. Il en résulte qu'en plaçant l'œil observé dans une situation moyenne, on verra l'opacité dans toute son étendue, s'il s'agit du cristallin, et on ne verra le plus souvent rien, s'il s'agit d'un décollement; dirige-t-on au contraire le regard de haut en bas, l'opacité cristallinienne sera moins en vue, et au delà de ses limites on découvrira la choroïde, le décollement au contraire sera mis à découvert, et à l'aide de quelques déplacements du miroir, on parviendra à reconnaître ses limites supérieures marquées par une ligne grise nettement tracée sur le fond rouge.

Les opacités cristalliniennes ne présentent jamais à leur surface des particularités qui soient de nature à faire croire à l'existence de vaisseaux. Enfin, s'il se présentait quelque cas embarrassant, l'éclairage oblique lèverait tous les doutes.

La confusion est plus facile avec les corps flottants du corps vitré. Lorsque ceux-ci sont petits, très-mobiles et projetés dans tous les sens au moindre mouvement du globe, il n'y aura pas d'embarras, mais il est des sujets chez lesquels à la suite d'une hémorrhagie, d'une choroïdite, d'une hyalitis, le champ d'observation est voilé en partie par une véritable membrane, fixe à l'une de ses extrémités, mobile à l'autre, fluctuante, de la même couleur que le décollement, siégeant dans les parties déclives, provoquant des troubles visuels analogues, etc. Supposons tous ces caractères réunis chez un même malade, il pourrait y avoir tout d'abord de l'incertitude, mais avec un peu d'attention et surtout en promenant le miroir dans diverses directions, on reconnaît que le corps flottant est plus long et moins large à sa base que le décollement, que ce dernier tremblote sur place, est agité en masse, tandis que le premier se déplace vers son extrémité libre. En outre, on ne constate jamais de vaisseaux à la surface des corps flottants.

Une fois l'existence du décollement bien constatée, l'examen à l'image renversée est nécessaire, pour en déterminer exactement le siége, l'étendue, pour apprécier la direction des vaisseaux, le plus ou moins de transparence du liquide épanché, et aussi pour découvrir la cause prochaine de l'accident.

Marche, Durée. — Le décollement de la rétine atteint surtout

le myope, il survient brusquement, le plus souvent sans cause occasionnelle appréciable. Il débute très-fréquemment par les parties déclives de la rétine, puis il gagne de proche en proche le pôle postérieur de l'œil, c'est-à-dire la région de la tache jaune, au fur et à mesure qu'il acquiert de l'étendue. Cette marche n'est point constante, comme on l'a cru d'abord, et l'examen de décollements récents a permis de reconnaître que, dans quelques cas l'accident a pour siége primitif dans la région supérieure de la rétine. Mais cet état de chose est toujours transitoire. Si le décollement est petit, bien limité, si la cause qui l'a produit cesse d'agir, la tumeur peut disparaître, les troubles visuels s'atténuer de jour en jour, et ne laisser aucune trace. On trouve l'observation de quelques faits qui semblent ne laisser aucun doute sur ce mode heureux de terminaison; toutefois il est extrêmement rare. Dans la grande majorité des cas, le liquide épanché change de place, il quitte les régions supérieures qui récupèrent leurs fonctions, il fuse entre la choroïde et la rétine jusqu'à ce qu'il ait atteint les parties déclives où il séjourne définitivement. Cette migration curieuse ne conduit qu'à un déplacement du mal: elle s'ajoute toutefois aux faits de guérison complète pour montrer que la rétine soulevée par un épanchement conserve l'aptitude à ses fonctions, au moins durant un certain temps, marqué sans aucun doute par l'époque où commencent à se développer les altérations organiques.

Les décollements ont, dans certains cas, de la tendance à envahir une étendue de plus en plus grande de la rétine; celle-ci peut être même détachée complétement, et représenter une sorte d'entonnoir dont la base dirigée en avant correspond à la zonule de Zinn, et le sommet, au nerf optique. Ces décollements en totalité sont dus à une phlegmasie grave des membranes intra-oculaires; ils ont pour cortége habituel la résorption progressive de la vitrine ramollie, le développement d'une cataracte molle compliquée de synéchies postérieures avec atrésie papillaire, enfin tous les symptômes qui traduisent l'atrophie du globe oculaire.

Fort heureusement le pronostic des décollements de la rétine est loin d'être toujours aussi grave. Lorsqu'il dérive d'un accident ou d'un état myopique simple, et surtout lorsque l'hygiène ou un traitement approprié interviennent à temps, il se limite et devient de moins en moins gênant. La poche rétinienne se flétrit, le liquide paraît plus transparent, l'humeur vitrée aussi; le champ visuel devient plus clair, la déformation des objets, moins marquée, moins

fatigante. Chez trois malades dont j'ai pu suivre longtemps l'observation, l'acuité visuelle abaissée à $\frac{1}{16}$ se releva par la suite à $\frac{1}{5}$. C'est surtout dans les cas de décollements circonscrits, saillants, que ces chances heureuses se présentent. Les figures 5 et 6 de la planche XVI appartiennent à un cas de ce genre ; elles traduisent les modifications apportées dans l'image ophthalmoscopique par la diminution de la tumeur et les qualités du liquide épanché. A un premier examen, le décollement projetait son ombre sur la moitié du champ rétinien ; son bord bien tranché coupait en deux la papille et le staphylôme. A un second, pratiqué deux ans plus tard, la tumeur était réduite au point de découvrir les parties les plus utiles à la vision, elle était devenue aussi beaucoup plus transparente.

Traitement. — Le décollement de la rétine ne guérit pas dans l'immense majorité des cas ; il s'améliore seulement avec le temps. On a tenté d'obtenir cette amélioration par de nombreuses médications dont l'efficacité est loin d'être démontrée. Combattre la cause prochaine du mal paraît être l'indication la plus rationnelle. S'agit-il d'un décollement survenu chez un myope, on devra conseiller le repos des yeux et rigoureusement proscrire la vision binoculaire rapprochée. L'usage d'un collyre atropiné aidera à faire cesser l'excès de pression intra-oculaire qui existe habituellement en pareil cas.

On emploie simultanément les médicaments réputés utiles pour favoriser la résorption des épanchements. Les dérivatifs intestinaux, et notamment l'eau de Pulna administrée à la dose d'un verre chaque matin, le bichlorure de mercure à l'intérieur, les vésicatoires ammoniacaux entretenus au pourtour de l'orbite, mais surtout le séton à la nuque, nous ont rendu quelques services. Lorsque les membranes profondes sont le siége d'un travail phlegmasique suffisamment accusé, il peut être utile d'ajouter à ces moyens de traitement quelques saignées locales par les sangsues, les ventouses scarifiées. L'instrument de Heurteloup, beaucoup vanté par l'Ecole allemande, nous a paru avoir plus d'inconvénients que d'avantages.

Dans l'espoir d'obtenir des résultats plus satisfaisants, on a provoqué l'évacuation du liquide épanché. Sichel paraît en avoir fait le premier l'essai, en pratiquant une ponction à travers la sclérotique dans le but de combattre un état inflammatoire des membranes intra-oculaires. Kittel, à la suite de plusieurs de ces ponctions, obtint sinon une guérison, du moins une amélioration qui se maintint pendant quatre mois. De Græfe a conseillé dans le

même but d'établir une communication entre la poche rétinienne et le corps vitré. Pour y arriver, il dilate d'abord la pupille au moyen de l'atropine, puis il éclaire la cavité oculaire avec un réflecteur, simple ou muni d'une lentille, et adapté devant l'œil à l'aide d'un bandeau analogue à celui dont on fait usage dans quelques procédés de laryngoscopie ; de la sorte, l'opérateur porte devant les yeux un petit ophthalmoscope fixe, qui lui permet d'éclairer les parties malades, d'en avoir une image nette tout en lui laissant la libre disposition de ses mains. L'opération est pratiquée avec une aiguille à double tranchant, semblable aux aiguilles à cataracte, montée sur un col conique comme les aiguilles à discision de Bowman et munie d'un arrêt placé à 16 mill. de la pointe. L'œil étant convenablement éclairé, l'opérateur plonge l'aiguille à travers la sclérotique, du côté interne et à 8 ou 10 mill. de la cornée : arrivé à une profondeur de 1 cent. environ, un peu plus ou un peu moins, selon le siége et la saillie de la tumeur rétinienne, il dirige le tranchant de l'instrument vers le décollement et l'incise ou le dilacère dans plusieurs directions. Bowman a conseillé, pour atteindre plus complétement le même but, l'emploi simultané de deux aiguilles qu'il manœuvre absolument comme dans l'opération de la cataracte par discision. Wecker nous paraît avoir introduit dans cette opération une modification heureuse : au lieu d'une aiguille, il fait usage d'un trocart bien ajusté, qui pénètre aussi facilement au siége du mal et qui permet, en retirant le poinçon, l'écoulement du liquide au dehors. C'est entre les tendons des muscles droit externe et supérieur que l'opérateur conseille d'introduire l'aiguille trocart, à 8 mill. environ du bord de la cornée et à une profondeur de 15 mill. environ, de façon à avoir la certitude de ponctionner la tumeur rétinienne. Dès que l'aiguille est retirée, il s'écoule habituellement une petite quantité d'un liquide très-fluide, ce qui amène un affaissement immédiat, une sorte de flétrissure de la tumeur, et aussi une amélioration notable de la vision.

Ce résultat immédiat paraît avoir été obtenu par tous ceux qui ont employé cette méthode de traitement ; mais il est de courte durée. Les choses reviennent vite en leur état. J'ai plusieurs fois rencontré des malades qui avaient subi un certain nombre de ponctions sans résultat durable. D'un autre côté, l'opération, le plus souvent inoffensive, est parfois suivie d'accidents sérieux. Avec une grande bonne foi, Wecker reconnaît avoir provoqué une fois sur douze une irido-choroïdite purulente, suivie

de la perte complète de l'œil. Une opération qui n'a abouti jusqu'alors qu'à une amélioration éphémère et qui expose à d'aussi graves accidents, fussent-ils très-rares, nous paraît devoir être réservée aux cas dans lesquels l'affaiblissement de la vision laisse peu de risques à courir.

ARTICLE III.

Hypérhémie rétinienne.

On désigne sous ce nom la congestion active ou passive des vaisseaux de la rétine. Elle peut se traduire soit par l'augmentation de volume des vaisseaux visibles à l'état physiologique, soit par l'apparition d'un certain nombre de vaisseaux secondaires, qui siégent principalement au pourtour de la papille.

L'hypérhémie rétinienne est loin d'être aussi commune qu'on le professait au début de l'ophthalmoscopie. A mesure que l'exploration au miroir a gagné en précision et en certitude, l'hypérhémie rétinienne est devenue plus rare. Lorsqu'elle existe réellement, elle n'est dans la grande majorité des cas que l'un des symptômes les moins significatifs d'une affection concomitante, ayant pour siége tantôt la choroïde, tantôt la papille optique. Deux causes surtout ont contribué à engendrer des illusions à ce sujet ; d'abord l'optométrie était peu connue, et un grand nombre de troubles de la vision, dus à un trouble de la réfraction ou de l'accommodation, étaient attribués, à défaut d'altérations appréciables à l'ophthalmoscope, à une complaisante congestion. En second lieu les conditions diverses de l'éclairage ophthalmoscopique modifient considérablement l'image du réseau vasculaire rétinien. L'éclairage est-il intense, les vaisseaux paraissent plus volumineux, le fond de l'œil est-il dépourvu de ses couches pigmentaires, comme il arrive dans le staphylôme postérieur et les diverses formes de l'atrophie choroïdienne, la quantité de faisceaux lumineux extériorés de l'œil observé augmente considérablement, et alors, non-seulement les artères et les veines principales paraissent plus grosses, mais encore un grand nombre de vaisseaux secondaires dirigés pour la plupart vers la macula, sont mis en évidence. La planche XIV, qui représente les staphylômes postérieurs réguliers, contient plusieurs types de ce genre.

On a décrit deux formes d'hypérhémie rétinienne, l'hypérhémie

artérielle ou active, et l'hypérhémie veineuse ou passive. Ces deux formes se présentent rarement ensemble, il arrive même le plus souvent que l'hypérhémie veineuse coïncide avec une atrophie marquée du système artériel.

1° L'hypérhémie artérielle est caractérisée par l'apparition dans le tissu papillaire d'une foule de petits vaisseaux capillaires qui lui donnent une coloration d'un rouge vif, qui voilent ses bords et pénètrent le tissu rétinien autour de la papille en le marbrant de petites plaques rouges. D'autres fois ces petits vaisseaux, devenus distincts par la fluxion sanguine, forment à la papille une sorte d'auréole vasculaire. Lorsque la rougeur est limitée au nerf optique, rien n'est plus difficile ni plus incertain que de distinguer ce qui n'est qu'un écart physiologique, compatible avec l'intégrité de la vision, d'un véritable état pathologique. Les figures 6 de la planche VII; 4, 6 de la planche IX, représentent des yeux physiologiques très-fidèlement reproduits. On peut juger par là à quel degré d'injection capillaire peut atteindre la papille optique, sans que la fonction soit en souffrance.

2° L'hypérhémie passive ou veineuse est mieux caractérisée que l'hypérhémie active. On la reconnaît à une ampliation manifeste des troncs veineux, qui ont quelquefois doublé de volume. C'est par le changement de rapport entre les veines et les artères que l'on apprécie le mieux cette dernière. Les veines gorgées de sang paraissent d'un noir bleu foncé, elles s'allongent, deviennent flexueuses, parfois elles présentent une série de renflements et de rétrécissements, comme de véritables varices. Cette disposition plus apparente que réelle provient de ce que l'hypérhémie passive, lorsqu'elle est persistante, s'accompagne d'une légère transsudation séreuse qui siége le long des vaisseaux et qui rend la rétine moins transparente. Au niveau des points où l'infiltration est le plus marquée, la veine est moins apparente, elle conserve son aspect, au contraire, dans les points restés transparents : pour peu qu'il y ait une certaine alternance entre ces deux états, la forme variqueuse se dessiner. Celle-ci peut provenir aussi de ce que le vaisseau allongé, distendu, s'infléchit d'avant en arrière, de telle façon que ses diverses parties sont inégalement éclairées.

L'hypérhémie passive est la conséquence d'un trouble, d'une gêne apportée dans la circulation de retour. Cette gêne résulte tantôt d'une affection du cœur, du foie, des reins, tantôt d'un engorgement des vaisseaux veineux de la base du cerveau, de la présence

d'une tumeur comprimant soit un sinus crânien, soit la veine ophthalmique, tantôt enfin d'une compression directe exercée sur le tronc de la veine centrale, soit par un excès de tension intra-oculaire, comme il arrive dans les affections glaucomateuses, soit par le développement de fibres cellulaires douées de rétractilité dans l'épaisseur même du nerf optique, comme il arrive durant les progrès de l'atrophie papillaire.

On attribue à l'hypérhémie active l'inconvénient d'exagérer la sensibilité de l'œil à la lumière, de rendre douloureux, parfois impossible, l'exercice de la vision approchée, surtout quand elle s'applique à de petits objets ; dans l'hypérhémie passive on ne tarderait pas à constater un notable affaiblissement de l'acuité visuelle. Toutefois, nous n'attachons qu'une importance secondaire à ces remarques, parce que l'hypérhémie rétinienne, comme nous l'avons dit, est presque toujours symptomatique d'une autre maladie à laquelle il est rationnel d'attribuer les troubles observés. Pour ce même motif, l'hypérhémie rétinienne ne réclame pas de traitement spécial ; sa constatation peut aider seulement à instituer le traitement qui convient le mieux à l'affection qui l'a produite.

ARTICLE IV.

Œdème de la rétine.

L'œdème rétinien, comme l'hypérhémie, est moins une maladie distincte, que l'un des symptômes appartenant à diverses affections siégeant soit dans la rétine, soit dans la choroïde. Cet état mérite néanmoins une mention spéciale en raison des signes ophthalmoscopiques et des troubles visuels importants qui en sont la conséquence.

L'œdème de la rétine est le résultat de l'infiltration séreuse du tissu cellulaire, qui entre dans la composition de cette membrane. Cette infiltration ou transsudation peut être assez abondante pour produire de petits épanchements de sérosité entre la membrane limitante et l'hyaloïde.

Procédé d'exploration.— Procédé par l'image renversée avec une lentille d'un court foyer. Il est indispensable au préalable de dilater la pupille.

Signes ophthalmoscopiques. — L'image ophthalmoscopique est voilée dans les parties qui correspondent à l'œdème. La rétine

ayant perdu sa transparence, la choroïde située derrière se voit mal, elle n'a plus sa belle couleur rouge habituelle, elle est vue comme à travers un brouillard, une vapeur opaline, parfois même, elle est tout à fait couverte, de telle sorte qu'au niveau des points malades, le fond de l'œil paraît d'un gris mat. Ce défaut de transparence de la rétine modifie également l'aspect de ses vaisseaux; ceux-ci perdent leur éclat, leur netteté, ou disparaissent complétement. La papille paraît volumineuse, pâle, effacée dans ses contours; on ne saurait mieux comparer son aspect qu'à celui de la lune entourée de son auréole lumineuse, quand elle est vue à travers un nuage vaporeux. Les figures 3 et 4 de la planche XVII, 1, 2, 3 et 4 de la planche XIX, empruntées à des types pathologiques différents, représentent quelques variétés de cet état aussi bien que le pinceau peut le faire. Par suite du défaut de transparence, et aussi en raison de la stase sanguine qui accompagne l'œdème, les veines sont volumineuses, foncées en couleur, tortueuses, leurs contours manquent de netteté.

A un moindre degré, l'œdème rétinien se traduit, tantôt par une teinte grisâtre qui estompe les contours de la papille, tantôt par de légères traînées lactescentes, qui suivent les gros vaisseaux et les couvrent en partie sur certains points. Dans d'autres cas, l'œdème est général ; l'image tout entière du fond de l'œil semble recouverte d'un vernis demi-transparent, plus opalin dans les parties les plus épaisses, les plus riches en tissu cellulaire, c'est-à-dire au pourtour de la papille; vers la tache jaune, au contraire, la rétine étant moins épaisse, moins riche en tissu cellulaire, la coloration rouge-brun de la choroïde paraît davantage, grâce surtout à la quantité considérable de pigment qui s'y trouve. Cette coloration contraste avec la teinte uniformément grise des parties voisines, elle peut simuler, pour un observateur peu exercé, une extravasation sanguine. La figure 4 de la planche XVII reproduit fidèlement l'aspect du fond de l'œil dans un cas de ce genre.

Signes fonctionnels. — Le malade, sans avertissement prémonitoire, est tout surpris de voir moins nettement, un nuage lumineux qui l'éblouit semble recouvrir les objets et en altérer les contours. Cette anesthésie de la rétine, due sans doute à un certain degré de compression de ses éléments impressionnables, ne tarde pas à augmenter, le nuage s'épaissit au point d'empêcher toute vision distincte. A ce degré, l'insensibilité de la rétine tend à se mieux localiser, et l'exploration du champ visuel révèle des alté-

rations profondes. Habituellement, la vision excentrique est gravement compromise, tandis que la vision centrale reste encore satisfaisante. Dans d'autres cas, on constate de larges taches aveugles qui correspondent aux portions de la rétine envahies par l'œdème. La forme, la situation de ces taches suffit avec un peu d'habitude pour renseigner sur le siége et l'étendue de l'altération. Hâtons-nous d'ajouter qu'il n'en est pas toujours ainsi. Il est des cas dans lesquels la rétine a perdu à peu près toute sensibilité sans que l'ophthalmoscope signale des altérations bien marquées, et de même avec une image ophthalmoscopique fort altérée, la vision peut être encore assez satisfaisante et demeurer à peu près intacte. Cette discordance si frappante que l'on rencontre dans les affections de la rétine provient de ce que des altérations de même aspect au miroir, siégent dans des couches variables, et d'importance très-différente au point de vue de l'exercice de la vision.

Au plus haut degré de l'infiltration séreuse, la vision centrale elle-même est atteinte, le malade n'y voit plus qu'avec un éclairage très-intense et, si la lumière baisse, il est plongé dans l'obscurité comme dans l'héméralopie.

Diagnostic. — L'œdème rétinien est fréquemment confondu avec les troubles du corps vitré. Toutes les fois que l'on rencontre une image terne, salie, dans laquelle les détails physiologiques sont peu distincts et comme perdus dans un nuage grisâtre, on peut conclure à l'existence de l'une de ces deux affections, pourvu toutefois que l'appareil réfringent ait conservé sa transparence.

Voici comment on peut les distinguer.

S'il existe un trouble du corps vitré, l'image est voilée dans toute son étendue, un peu plus vers les parties déclives, un peu moins vers les parties élevées. En faisant mouvoir l'œil, le trouble change d'aspect, les parties les moins vagues sont subitement couvertes par un nuage plus épais, qui ne tarde pas à retomber en bas. On découvre, en outre, le plus souvent, une quantité considérable de corps flottants. Enfin, le trouble va en augmentant de la papille vers la région inférieure de l'*ora serrata.*

L'œdème rétinien, lui, est le plus souvent circonscrit. Au delà de ses limites, le fond de l'œil paraît avec sa couleur normale, ce qui fait que l'image ophthalmoscopique présente des parties bien éclairées, et d'autres qui le sont peu. L'œdème a pour siége de prédilection le pourtour ou le voisinage de la papille ; à mesure que

l'on se rapproche de la région inférieure de l'*ora serrata*, le trouble diminue ou disparaît complétement.

Lorsque l'œdème est général, ce qui est rare, le voile grisâtre qui couvre le fond de l'œil est fixe pendant les mouvements du globe, il est ordinairement plus intense dans la région papillaire.

L'œdème de la rétine est rare ; les troubles du corps vitré sont très-fréquents.

On peut aussi confondre l'œdème rétinien avec des dépôts granulo-graisseux siégeant au niveau de la cristalloïde postérieure. En portant l'œil observé dans une situation extrême, on constatera que dans ce dernier cas, le voile de l'image change dans le sens opposé aux déplacements du globe. Celui-ci est-il dirigé en haut, la partie supérieure de l'image s'éclaircit, tandis que l'inférieure se trouble dans une grande étendue. Le regard est-il dirigé en bas, on observe le contraire, la partie inférieure s'éclaircit et la partie supérieure se voile. Dans le doute, on emploie l'éclairage latéral qui met en évidence les moindres opacités de l'appareil cristallinien.

On peut aussi confondre l'œdème de la rétine avec les exsudats de cette membrane, avec ces anomalies rares marquées par la présence de faisceaux de fibres nerveuses à double contour. Nous indiquerons bientôt les signes différentiels propres à éclairer le diagnostic.

Causes. — L'œdème de la rétine a pour cause prochaine soit une gêne de la circulation de retour, soit un défaut de plasticité du sang. On l'observe dans les affections du cœur ou des gros vaisseaux, au début de l'amaurose albuminurique, pendant la première phase de certaines choroïdites, de certaines rétinites et surtout de la rétinite syphilitique et leucémique. Un œdème léger péri-papillaire, qui n'est à proprement parler qu'un écart physiologique, s'observe, fréquemment chez les sujets lymphatiques, ou affaiblis par des pertes de sang, une fièvre grave, etc., etc.

L'œdème de la rétine, n'étant habituellement qu'un symptôme commun à diverses affections, n'a d'autre traitement que celui de la maladie qui lui a donné naissance.

ARTICLE V.

Apoplexie rétinienne.

Procédé d'exploration. — Procédé par l'image renversée. — Dilatation préalable de la pupille.

Signes ophthalmoscopiques. — L'apoplexie rétinienne se traduit par la présence dans le champ d'exploration d'une ou de plusieurs taches de sang dont l'aspect général a quelque analogie avec celui des foyers ecchymotiques sous-conjonctivaux. Leur couleur varie selon leur siége, le degré de pigmentation de la choroïde et l'importance de l'hémorrhagie. Le sang épanché dans les couches profondes paraît avec sa couleur rouge, teintée de gris en raison de l'infiltration qui l'accompagne ; sur une choroïde peu pigmentée la tache aura plus d'éclat ; enfin, lorsque le foyer hémorrhagique est relativement considérable, la masse paraît sombre au centre et claire sur les bords (*pl.* XXI, *fig.* 5).

Si le sang épanché occupe la couche des fibres nerveuses près du nerf optique, les taches affectent une forme oblongue ; vues à un fort grossissement ou à l'image droite, elles paraissent striées et comme radiées (*pl.* XXI, *fig.* 3). Si elles s'étendent au contraire dans les couches moyennes ou ganglionnaires, leur forme est plus arrondie, non striée (*pl.* XXI, *fig.* 6). Quelquefois le sang extravasé traverse les couches externes, fuse entre cette membrane et la choroïde dont la couche épithéliale ne tarde pas à être modifiée. Il peut aussi, mais beaucoup plus rarement, perforer la membrane limitante et l'hyaloïde, puis faire irruption dans le corps vitré sous l'aspect de flocons rougeâtres. Dans d'autres cas, surtout lorsque l'hémorrhagie a son siége vers la *macula*, le sang s'étale entre la membrane limitante et l'hyaloïde, il se creuse en quelque sorte une loge aux dépens des éléments nerveux de la rétine qu'il déprime. Dans cette dernière forme d'apoplexie, on peut le plus souvent voir les gros vaisseaux s'enfoncer et disparaître derrière l'épanchement.

Parfois on n'observe qu'un petit nombre de foyers (*pl.* XXI, *fig.* 3 et 5). Le plus souvent ceux-ci sont nombreux, tantôt étalés le long des gros vaisseaux, comme dans la rétinite albuminurique (*pl.* XVII, *fig.* 2), tantôt disséminés dans toute l'étendue du champ d'observation (*pl.* XXI, *fig.* 6).

Les caractères que nous venons de mentionner appartiennent surtout à l'hémorrhagie récente. Avec le temps, les foyers apoplectiques subissent une métamorphose régressive. On les voit pâlir sur leurs bords, virer au jaune orangé et finalement prendre une teinte blanche. C'est sous ce dernier aspect que se présentent fréquemment les hémorrhagies anciennes. Il est de remarque que, contrairement aux altérations de la choroïdite, ils ne provoquent presque jamais de prolifération pigmentaire, ce qui fait que leurs bords semblent taillés à pic dans le tissu choroïdien. La figure 3 de la planche XVII, qui représente une rétine d'albuminurique, donne une idée de cette dernière phase.

Habituellement le sang provient de vaisseaux capillaires invisibles au miroir. On ne trouve aucune trace de rupture. Il n'en est plus de même, si le vaisseau est plus volumineux. Dans un cas représenté (*pl.* XXI, *fig.* 5), le siége de la rupture était facile à constater; sur un point assez éloigné de la papille un vaisseau perdait brusquement son volume et sa couleur rouge, et n'était plus représenté que par un filet blanc très-bien dessiné; au niveau de la brèche, se trouvait un caillot volumineux. Lorsque l'hémorrhagie est récente et suffisamment abondante, elle provoque une certaine transsudation séreuse qui ternit l'image ophthalmoscopique tout entière. Dans l'exemple précipité on retrouve des traces appréciables de cette infiltration

Signes fonctionnels. — Les troubles visuels sont loin d'être en rapport avec la gravité apparente des altérations constatées à l'ophthalmoscope. Il n'est pas rare de trouver la vue à peine troublée chez des sujets dont la rétine est criblée de foyers hémorrhagiques, mais il n'en est pas de même lorsque l'épanchement siége dans la région de la tache jaune : alors le malade est frappé subitement d'une cécité presque complète, la vision centrale est perdue, les objets paraissent recouverts d'un voile noir épais, et il ne reste plus qu'une certaine vision périphérique. Les figures 3 et 5 de la planche XXI, qui représentent, l'une, les suites récentes de la rupture d'un vaisseau assez volumineux, l'autre, une petite suffusion sanguine au niveau de la tache jaune, appartiennent aux formes graves d'apoplexie.

La marche de cette affection est toujours lente. A mesure que le caillot subit la série de ses transformations régressives, toute trace d'infiltration disparaît, et l'acuité visuelle devient meilleure. Grâce à cette circonstance, il devient plus facile de constater l'existence de

taches aveugles méconnues auparavant et correspondant aux foyers hémorrhagiques. Il arrive trop souvent qu'au moment où l'on croit le plus à la guérison de nouveaux accidents se déclarent, le mal s'éternise et provoque un égal découragement de la part du médecin et du malade.

Causes. — L'apoplexie rétinienne révèle presque toujours un état général sérieux, si elle n'est pas la conséquence d'une affection glaucomateuse. Elle peut être occasionnée par une affection du cœur ou des vaisseaux. Il arrive même parfois que l'épanchement rétinien soit le premier signe qui conduise au diagnostic. La figure 5 de la planche XXI, déjà plusieurs fois citée, est relative à un jeune homme de trente-sept ans, bien portant en apparence, et chez lequel une hémorrhagie rétinienne nous fit découvrir une lésion des gros vaisseaux. Trois mois après il succombait brusquement à la rupture d'un anévrisme.

Les dégénérescences athéromateuses du système artériel, l'albuminurie, les altérations profondes du sang, les obstacles mécaniques à la circulation de retour dans l'intérieur du globe oculaire, représentent les causes les plus habituelles de l'hémorrhagie de la rétine.

Traitement. — Le traitement doit être conduit avec prudence, et s'inspirer des indications fournies par l'état général. On a conseillé les déplétions sanguines sous la forme de sangsues, de ventouses scarifiées, etc. Nous rejetons ces moyens qui, en face d'un avantage problématique, ont l'inconvénient trop certain de congestionner l'œil pendant vingt-quatre et même quarante-huit heures, de le rendre plus sensible à la lumière et de favoriser ainsi la formation de nouveaux épanchements. Les vésicatoires ammoniacaux promenés au pourtour de l'orbite, les frictions stimulantes quotidiennes, les dérivatifs intestinaux et en particulier l'usage, à petites doses, d'eaux minérales légèrement purgatives, le repos des yeux, l'emploi du bandeau compressif pendant les huit premiers jours qui suivent l'accident : tels sont les moyens, qui, continués avec persévérance, nous ont paru le mieux aider à la résorption du sang épanché et le mieux protéger contre de nouveaux accidents.

ARTICLE VI.

Rétinite chronique.

La rétine est très-rarement le siége d'une inflammation aiguë et primitive. Le plus souvent elle ne devient malade que secondai-

rement, par le contre-coup d'une phlegmasie des membranes vasculaires de l'œil.

Cependant dans certains cas exceptionnels, elle paraît être la conséquence d'une irritation directe de la membrane nerveuse par une lumière trop vive, par des travaux trop assidus sur des objets délicats et nécessitant l'emploi de la loupe, etc. Cette première forme ne doit pas nous occuper ici, parce que l'appareil inflammatoire dont elle est entourée suffit à la faire reconnaître, et aussi parce que l'excitabilité de la rétine est telle que toute tentative d'exploration devient impossible. Un pareil état n'est pas à proprement parler du ressort de l'ophthalmoscopie. Il en est tout autrement de la rétinite chronique. Nous donnons ce nom à un ensemble d'altérations siégeant dans le tissu rétinien, réalisant le même mode d'évolution organique, tout en étant sous la dépendance de processus pathologiques très-différents. Malgré leur diversité d'origine ces altérations se montrent à l'ophthalmoscope avec les mêmes caractères principaux. Il en résulte qu'il est le plus souvent impossible d'attribuer des signes distincts à chacune des espèces décrites jusqu'alors sans tomber dans des redites continuelles, ce qui n'ajoute guère aux moyens de les différencier entre elles. Pour ces raisons nous croyons plus utile d'étudier tout d'abord la rétinite dans son acception la plus générale, sous la réserve d'attribuer ensuite à chaque variété les particularités qui lui sont propres.

Anatomie pathologique. — Les altérations de la rétine ont pour point de départ commun une prolifération abondante du tissu cellulaire rétinien. Quelque étendues qu'elles soient en surface, elles intéressent plus particulièrement, et même parfois exclusivement, au moins durant une certaine période du mal, tantôt les couches internes, tantôt les couches externes. Les altérations des couches internes, qui sont les plus communes, ont une grande tendance à envahir le corps vitré. Les altérations des couches externes, à leur tour, se compliquent le plus souvent de modifications du tissu choroïdien.

Lorsque l'hyperplasie se concentre dans les couches internes, elle se traduit au début par l'apparition de nombreux noyaux dans la couche des fibres nerveuses et des cellules ganglionnaires. Ces noyaux, d'abord ronds, s'allongent, deviennent fusiformes, puis se segmentent ; il s'opère de la sorte une production active de tissu cellulaire nouveau qui comprime les éléments nerveux et provoque bientôt leur atrophie.

Le tissu cellulaire de nouvelle formation s'organise en faisceaux qui affectent une disposition striée comme les fibres nerveuses elles-mêmes entre lesquelles il se trouve. Concurremment, les fibres perpendiculaires ou radiées de Müller, sont aussi le siége d'une prolifération manifeste ; des amas de noyaux nouveaux se groupent à leur surface, leur contenu nucléolaire se segmente et donne naissance à des fibres nouvelles. C'est vers l'insertion des fibres perpendiculaires que se remarquent les changements les plus considérables ; en ce point, les fibres s'élargissent et affectent parfois, ainsi que l'a signalé Schweigger, cette disposition striée dont il vient d'être question. Pendant que cette hyperplasie du tissu cellulaire rétinien suit son évolution en provoquant par compression l'atrophie plus ou moinscomplète des fibres nerveuses, puis des cellules ganglionnaires, la couche des bâtonnets, les couches granuleuses externes ne présentent que peu d'altérations. Ce n'est qu'à une période plus avancée, lorsque le travail pathologique s'est généralisé, que ces derniers éléments disparaissent après avoir pris un aspect finement granulé.

Les éléments cellulaires nouveaux subissent à leur tour des modifications; ils se remplissent de molécules de graisse, puis se détruisent complétement. Toutefois ce serait une erreur de considérer cette dégénérescence graisseuse comme le terme constant des altérations de la rétine. L'hyperplasie cellulaire peut persister pendant un temps fort long sans être suivie des métamorphoses régressives ordinaires.

Lorsque l'irritation affecte les couches externes, les modifications du tissu apparaissent suivant un ordre analogue : accroissement du réseau cellulaire qui occupe la couche granuleuse externe, désagrégation, puis destruction des éléments nerveux eux-mêmes. Quelquefois, selon l'observation d'Iwanoff, ils subissent, avant de disparaître, la dégénérescence colloïde.

Le tissu cellulaire, qui forme la membrane limitante externe de Schultze, participe aussi au mouvement hyperplasique et donne naissance à des espèces de trabécules, qui se mettent directement en communication avec les éléments cellulaires de la choroïde. Celle-ci dans ces cas devient le siége d'altérations profondes. En certains endroits les vaisseaux de la couche chorio-capillaire subissent un épaississement scléreux qui diminue leur calibre et même les rend inperméables. Les cellules de la couche épithéliale se détruisent, le pigment qu'elles renferment se désagrége,

s'accumule sur certains points et pénètre facilement dans le tissu rétinien altéré. Dans un cas observé par Schweigger, il existait au contraire une prolifération abondante de l'épithélium choroïdien.

La dégénérescence graisseuse, qui représente l'une des phases terminales de l'hyperplasie cellulaire, appartient plus particulièrement mais non exclusivement à une forme spéciale de la rétinite, la rétinite albuminurique. Wirchow et Müller ont démontré que c'est ordinairement par la couche granuleuse externe qu'elle débute, mais les cellules ganglionnaires et les fibres nerveuses peuvent aussi se scléroser. L'altération se montre habituellement en foyers arrondis qui font saillie autant du côté de la choroïde que du corps vitré. Cette disposition ajoutée au peu de régularité du travail d'hypertrophie, a pour conséquence de créer dans le tissu rétinien des inégalités d'épaisseur, des saillies assez marquées pour être constatées à l'ophthalmoscope. Les vaisseaux capillaires qui rampent autour des foyers de sclérose et de dégénérescence graisseuse participent souvent à cette transformation.

La dégénérescence graisseuse des couches granuleuses affecte le plus souvent la forme de petites taches arrondies, situées derrière le plan vasculaire.

Les altérations qui ont pour siége les fibres radiées affectent une disposition rayonnée ou striée.

Enfin, la sclérose des éléments nerveux se présente sous l'aspect de petites taches blanches situées en avant des vaisseaux rétiniens et fréquemment entourées de légères extravasations sanguines que le miroir ne découvre qu'à l'aide d'un fort grossissement.

Malgré la multiplicité des détails, on voit que les altérations pathologiques de la rétine peuvent être résumées en peu de mots : tout d'abord, hypertrophie du tissu cellulaire, qui subit ensuite une série de transformations régressives, et plus spécialement, dans certaines formes de rétinite, la dégénérescence graisseuse, puis destruction par atrophie ou par transformation scléreuse des éléments nerveux qui sont en rapport avec le tissu cellulaire altéré. Ces deux ordres de modifications, dont l'une est la conséquence de l'autre, ne sont pas toujours en corrélation comme on pourrait le croire ; c'est ainsi que dans certains cas où l'on constate soit une hyperplasie très-active, soit une dégénérescence graisseuse étendue des fibres perpendiculaires, les éléments nerveux sont relativement peu altérés; l'inverse s'observe de même.

Dans la majorité des cas, l'hypertrophie du tissu conjonctif réti-

nien est limitée aux parties de la rétine qui avoisinent la papille; mais elle s'étend aussi quelquefois jusqu'à cette dernière et même jusque dans le nerf optique. Il existe dans les *Leçons d'ophthalmoscopie* de Schweigger, un très-bel exemple de cette extension. Elle a pour effet de tuméfier considérablement la papille qui non-seulement s'élève alors au-dessus de son niveau normal, mais se développe aussi latéralement et refoule les couches externes de la rétine, loin de l'entrée du nerf optique. On conçoit sans peine que de telles conditions, par la compression exercée sur les troncs vasculaires, soient de nature à provoquer une transsudation séreuse dans toute l'étendue du tissu rétinien et aussi la turgescence passive des petits vaisseaux qui circulent dans le tissu papillaire.

L'hyperplasie du tissu cellulaire peut atteindre également la tunique des vaisseaux. Elle a pour effet d'en augmenter l'épaisseur et d'en diminuer le calibre. Cette extension est possible avec toutes les formes de la rétinite. On doit à Iwanoff l'examen anatomopathologique de deux cas dans lesquels le travail d'hypertrophie semblait s'être localisé à peu près exclusivement dans la tunique adventice des vaisseaux. Ces faits lui ont paru différer assez des conditions ordinaires pour constituer une espèce spéciale décrite par lui sous le nom de *Rétinite péri-vasculaire*. L'examen microscopique lui apprit que les éléments nerveux de la rétine étaient dans un état de conservation assez complet. Le tissu cellulaire du stroma rétinien, au contraire, était épaissi, mais non par le fait d'une hypertrophie généralisée, dans laquelle chaque faisceau se serait accru en volume et en résistance, car le stroma lui a paru au contraire plus distendu, moins condensé qu'à l'état normal, de telle sorte que les éléments rétiniens étaient en quelque sorte dissous par un exsudat séreux interstitiel. Les changements réellement importants siégeaient dans les parois des vaisseaux ; la couche interne et la couche moyenne avaient conservé leur aspect normal, mais la couche externe ou adventice était profondément modifiée et son tissu cellulaire, transformé en une agglomération épaisse de noyaux à formes variables et contenus dans un réseau de fibres extrêmement ténues. Cette prolifération des noyaux de la tunique adventice, commençait dans l'épaisseur même du nerf optique ; elle était beaucoup plus accusée sur le trajet des artères que sur celui des veines. Les vaisseaux capillaires étaient également altérés, mais à un degré beaucoup plus faible. La papille optique devint malade à son tour, elle se tuméfia par suite de l'hy-

pertrophie du tissu cellulaire qu'elle renferme normalement. Les détails qui précèdent, puisés dans la note qu'Iwanoff a publiée à ce sujet, empruntent un intérêt nouveau à cette circonstance, que Rindfleisch et Leidesdorf ont rencontré récemment une altération identique des vaisseaux du cerveau dans la dégénérescence grise. — Depuis la description de Iwanoff, quelques bonnes observations de cette curieuse affection ont été publiées; l'une d'elles a été présentée en 1864 par Nagel au Congrès ophthalmologique de Bruxelles; une seconde est rapportée dans l'ouvrage de Wecker. Nous avons rencontré nous-même un troisième fait dont il a été possible de prendre l'image ophthalmoscopique.

Procédé d'exploration. — Procédé par l'image renversée avec une lentille à court foyer. On complétera l'observation, s'il y a lieu, par l'examen à l'image droite.

Signes ophthalmoscopiques. — Les altérations de la rétine ont toutes pour conséquence d'en diminuer la transparence, et de troubler en totalité ou partiellement l'image ophthalmoscopique. A l'état normal, la rétine ne se voit pas, elle n'est indiquée que par son système vasculaire. A l'état pathologique, elle devient opaque et par ce fait, visible : l'opacité rétinienne est le caractère ophthalmoscopique fondamental de toutes les affections de la membrane nerveuse. Elle a pour effet inévitable de masquer ce qui se trouve derrière elle, à savoir, les limites de la papille, fréquemment les vaisseaux rétiniens, enfin et surtout la choroïde; celle-ci, au lieu d'apparaître avec sa couleur rouge orangé, est terne, jaune sale ou complétement voilée. Si l'opacité se trouve, ce qui arrive le plus souvent, dans le voisinage de la papille, celle-ci perd ses caractères, ses bords sont effacés, ses zones confondues, et elle n'est plus reconnaissable que par le point d'émergence des vaisseaux.

Les opacités rétiniennes se présentent sous des aspects bien différents; tantôt c'est une auréole grisâtre qui entoure la papille (*pl.* XVII, *fig.* 2, 3, 4), ailleurs, une sorte de nuage vaporeux situé quelque part dans le champ rétinien. Dans d'autres cas, cet état nuageux est général (*pl.* XVII, *fig.* 4). Enfin le plus fréquemment, ces opacités se montrent sous la forme de taches plus ou moins arrondies, plus ou moins brillantes, disséminées sur la surface de la rétine (*pl.* XVII, *fig.* 1, 2, 3; *pl.* XIX, *fig.* 1, 2).

La plupart de ces altérations appartiennent aux couches in-

ternes, et présentent, quand on les examine à un fort grossissement, une disposition striée, rappelant la direction des fibres nerveuses. Toutefois l'anatomie pathologique a démontré, ainsi que nous l'avons dit, que cet aspect était dû à l'altération non des fibres elles-mêmes, mais bien des fibres radiaires qui ont le même arrangement. Wirchow a constaté dans un cas d'albubuminurie que cette disposition radiée était due à la dégénérescence graisseuse des extrémités des fibres radiaires. La même apparence peut être produite par une sclérose de ces mêmes fibres considérablement élargies au niveau de la membrane limitante.

L'examen des vaisseaux rétiniens réclame la plus grande attention. Le plus souvent, il existe, au début du mal, une véritable hypérhémie. Les veines sont grosses, tortueuses, elles rampent à des profondeurs inégales dans le tissu rétinien altéré, ce qui leur donne un aspect tout particulier. Les artères ne sont pas dilatées, elles paraissent plus petites au contraire, ne fût-ce qu'en raison de l'augmentation de volume des veines qui servent de terme de comparaison. Mais elles subissent une diminution réelle, due à la propagation du travail hyperplasique jusqu'au tissu cellulaire de la lame criblée. Dans ces conditions le nerf optique tend à augmenter de volume vers le point où il est entouré de la sclérotique, et l'anneau fibreux sclérotical étant inextensible, il en résulte une compression des vaisseaux rétiniens. Cette sorte d'étranglement provoque dans la circulation artérielle une gêne qui diminue le calibre des artères et une gêne de la circulation veineuse qui augmente celui des veines.

Les opacités rétiniennes des couches internes, siégeant en avant du plan vasculaire, cachent entièrement les vaisseaux de second ordre, elles voilent plus ou moins en certains points de leur trajet les vaisseaux principaux. Ceux-ci surtout au voisinage de la papille perdent la netteté de leurs contours, l'éclat de leur couleur ; ils paraissent interrompus, coupés en tronçons isolés, au niveau des points où le tissu rétinien est assez épais ou assez peu transparent pour les masquer entièrement. (*pl.* XVII, *fig.* 4; *pl.* XIX, *fig.* 1, 2, 3, 4; *pl.* XX, *fig.* 1.)

Des hémorrhagies accompagnent souvent la rétinite; toutefois, leur présence n'a qu'une valeur secondaire, d'abord parce qu'elles ne sont pas constantes, ensuite parce qu'elles peuvent exister en grand nombre, sans être dues à un état inflammatoire.

Signes fonctionnels. — Nous avons déjà dit précédemment

que dans les affections de la rétine, il n'existe souvent aucun rapport entre les troubles visuels et les altérations constatées à l'ophthalmoscope. En voici la raison. Les signes ophthalmoscopiques ne sont pas dus, la plupart du temps, nous l'avons établi, à une modification des éléments nerveux; d'autre part, les altérations de ces éléments peuvent exister sans être appréciables. C'est surtout à propos de la rétinite que l'on est parfois surpris, soit de constater une abolition complète de la vision, alors que le miroir ne révèle qu'un trouble léger dû à une transsudation séreuse; soit de rencontrer des foyers nombreux et très-étendus de dégénérescence graisseuse ou scléreuse, des foyers hémorrhagiques multiples, sans que l'acuité visuelle ait faibli considérablement, sans que le champ visuel soit profondément altéré. Il est même des cas incontestables dans lesquels on n'observe aucun trouble fonctionnel.

Les modifications apportées à la vision par la rétinite sont de deux ordres : la sensibilité sensoriale peut être diminuée ou pervertie, et le champ de la vision, plus ou moins profondément altéré.

La diminution de la sensibilité se constate et se mesure exactement avec l'échelle typographique; sa perversion se reconnaît en offrant successivement à l'œil les diverses couleurs du spectre. Pour faciliter cette épreuve dans mes conférences, j'ai fait disposer depuis longtemps sur de petits cartons une gamme de couleurs, semblable à celle qui a été imaginée par Chevreul, mais beaucoup moins riche de nuances. En un instant, on peut s'assurer d'une façon suffisamment rigoureuse pour la clinique, que les couleurs ne sont plus également perçues ; certaines d'entre elles, principalement le rouge, sont vues en gris ou en noir, d'autres sont accusées par leurs couleurs fondamentales; ainsi le vert sera vu soit en jaune soit en bleu, ou réciproquement. En d'autres termes et sans entrer dans plus de détails à propos d'une question trop peu étudiée encore, les affections de la rétine donnent naissance à un daltonisme pathologique.

Ce daltonisme est fréquent, mais pas constant; il est très-variable dans son expression suivant les individus, et aussi suivant les jours chez le même individu. Tout récemment Galezowski, dans un intéressant travail, a proposé une nouvelle méthode diagnostique, fondée sur l'altération du sens des couleurs et à laquelle il a donné le nom nouveau de *chromatoscopie;* par ce moyen, il serait possible, d'après l'auteur, de reconnaître l'existence d'affections de la rétine et du nerf

optique qui ne se traduiraient par aucun trouble fonctionnel ni par aucune altération visible à l'ophthalmoscope. Il en est de la chromatoscopie comme de la cérébroscopie. Nous croyons peu à leur avenir et aux services qu'elles rendront à la clinique : l'altération du sens des couleurs n'est point constante, elle fait plus souvent défaut que d'autres troubles visuels plus importants, elle est assez difficile à constater, plus encore à préciser, elle réclame de la part du malade un certain degré d'intelligence et d'attention. La dischromatopsie est un élément de diagnostic important, que l'on ne doit pas négliger, mais qu'il faudrait bien se garder de prendre pour guide principal à l'exclusion d'autres symptômes plus sûrs et plus faciles à reconnaître.

Mais, si l'altération du sens des couleurs n'a pas toute la signification clinique que l'on a voulu lui donner, elle n'en demeure pas moins l'une des plus intéressantes questions de physiologie pathologique réservées à l'avenir. C'est dans cette voie apparemment que l'on trouvera de nouveaux faits, capables d'apporter la lumière sur l'état organique et fonctionnel du daltonisme, et d'une façon plus générale sur le mode de perception des couleurs.

A mesure que la rétine devient moins sensible, elle a besoin, pour être impressionnée, d'une lumière plus vive ; aussi les malades cessent-ils d'y voir après le coucher du soleil, ou bien lorsqu'ils entrent dans un appartement sombre. Cette véritable héméralopie symptomatique est le signe constant d'une forme spéciale de rétinite, la rétinite pigmentaire.

Le champ de la vision est presque toujours altéré dans la rétinite ; il peut l'être de deux façons différentes qui sont en rapport avec le siége du mal. Lorsque l'affection débute vers l'*ora serrata* pour gagner de proche en proche la région polaire, comme il arrive dans la rétinite pigmentaire, le champ visuel se rétrécit régulièrement de la périphérie vers le centre. L'acuité visuelle centrale reste assez bonne, les malades peuvent encore déchiffrer à une bonne lumière les plus fins caractères de l'échelle, mais à 3 ou 4 pouces ($0^m,081$ à $0^m,108$) en dehors du point de fixation, ils ne distinguent plus rien du tout : il en résulte pour eux une grande gêne dans l'orientation, le regard devient mobile, vacillant, inquiet, il se promène avec rapidité dans toutes les directions sur les objets environnants. Cet état déjà si précaire n'est pas durable et après un certain temps, à mesure que l'affection fait des progrès, la vision centrale elle-même diminue rapidement et conduit à une cécité complète et définitive.

Dans une seconde forme d'altérations, celle qui appartient à la plupart des rétinites, le malade constate la présence d'un certain nombre de mouches fixes ou scotomes ; il raconte qu'en lisant, il voit autour du mot fixé des points, des masses noires, disséminées, qui ne changent de place que pendant les mouvements du globe. Ces taches gênent nécessairement la vision. Si elles sont rapprochées du point de fixation, elles couvrent une partie des mots ou des mots tout entiers, de telle sorte qu'une ligne imprimée apparaît au patient sous l'aspect informe d'une réunion de lettres, de monosyllabes, de mots, détachés et sans suite ; ce n'est que par des déplacements appropriés de la tête que la lecture est encore possible. Dans d'autres cas, tout un côté du champ visuel est aboli ; le malade fixe-t-il une page d'un livre, il voit distinctement le commencement de toutes les lignes que peut embrasser le regard, mais, la fin est voilée par un nuage gris ou tout à fait noir. Ces imperfections sont dans une certaine mesure corrigées ou atténuées dans la vision binoculaire, parce que ce qui n'est pas vu d'un côté peut être vu de l'autre ; il importe donc de n'interroger qu'un seul œil à la fois. Les taches aveugles dans le champ de la vision correspondent aux parties de la rétine devenues insensibles. Il est des cas assez nombreux dans lesquels l'exploration du champ visuel permet de fixer à l'avance le siége de l'altération.

Les affections de la rétine, tout en lui faisant perdre sa sensibilité spéciale, la rendent le plus souvent très-impressionnable à la lumière. La vision est affaiblie, mais l'impressionnabilité à la douleur est augmentée ; il se produit là un dédoublement de deux espèces de sensibilité qui n'est pas sans analogie avec celui que l'on observe pour d'autres nerfs de la sensibilité sensoriale ou générale.

Diagnostic. — Le diagnostic de la rétinite est le plus souvent très-facile ; il a pour base la constatation des opacités rétiniennes et des troubles visuels qui en sont la conséquence. Quand les opacités sont représentées par un nuage grisâtre dû à de l'infiltration qui ternit tout ou partie de l'image ophthalmoscopique, l'affection ne peut être confondue qu'avec des opacités du corps vitré ou de l'appareil cristallinien. Nous avons indiqué précédemment les caractères différentiels de ces diverses affections.

Lorsqu'elles se présentent sous la forme de stries, de plaques blanches ou jaunâtres, elles ne peuvent être méconnues, même par un observateur peu attentif ; mais elles peuvent être confondues avec les taches blanches, brillantes, constituées par des

faisceaux de fibres opaques, prolongées exceptionnellement sur la rétine chez quelques sujets. Comme les opacités pathologiques, elles affectent une disposition striée, elles voilent les vaisseaux rétiniens; mais elles s'en distinguent par la régularité de leur disposition, car elles entourent constamment la papille du côté opposé à la tache jaune; elles sont limitées à cette région, jamais accompagnées d'infiltration ni d'altérations choroïdiennes. En outre, elles empiètent souvent sur le disque de la papille même, dont elles couvrent le quart, le tiers externe (image renversée) jusqu'au point d'émergence des vaisseaux, c'est-à-dire jusqu'au point d'inflexion des faisceaux de fibres.

Les opacités pathologiques n'envahissent jamais la surface de la papille de cette façon : lors même que l'hypertrophie cellulaire s'étend jusqu'au nerf optique, elle détermine un gonflement œdémateux du nerf tout entier, de couleur grise ou jaune, parsemée de quelques fines stries blanchâtres ou de petits foyers hémorrhagiques. Les opacités rétiniennes siégent de préférence au côté externe de la papille, vers la région de la *macula*, elles sont, en outre, irrégulièrement disséminées. Enfin, lorsqu'elles occupent les couches externes, elles sont situées derrière les vaisseaux rétiniens.

Le diagnostic devient plus difficile s'il s'agit de distinguer les opacités de la rétine des altérations choroïdiennes, plaques exsudatives ou plaques atrophiques.

Les altérations de la rétine couvrent les vaisseaux rétiniens lorsqu'elles siégent dans les couches internes, ce qui existe le plus souvent. Toutefois, il est rare qu'elles soient assez développées pour les couvrir entièrement, elles les voilent à demi, et sur certains points seulement; parfois elles les accompagnent dans une certaine partie de leur trajet, formant le long de leurs parois une bandelette ou un liséré blanchâtres. Dans cette forme spéciale, on observe fréquemment la disposition striée.

Les altérations choroïdiennes sont plus profondément situées, les vaisseaux rétiniens passent nettement au-devant, la lumière qu'elles réfléchissent donne même à ces derniers un éclat exceptionnel; elles sont en plaques rondes ou allongées; leur surface ou leurs bords présentent des débris de la choroïde, soit quelques vaisseaux isolés, soit de petits îlots de tissu choroïdien, soit des masses de pigment disséminées ou disposées en liséré noir à leur pourtour. La difficulté devient sérieuse, lorsque les opacités occupent les couches externes; ici en effet, l'état des vaisseaux rétiniens

ne peut plus servir de guide, puisque dans un cas comme dans l'autre, l'altération siége en arrière d'eux. Il en est de même de la disposition striée qui ne se rencontre plus; ajoutons enfin qu'elles sont accompagnées parfois de dépôts pigmentaires. Dans de telles conditions, il est impossible de préciser avec le miroir le siége de l'altération, mais il est vrai de dire, que la plupart du temps elle n'est point limitée, et que le peu de certitude du diagnostic différentiel provient de ce que les altérations intéressant les couches externes provoquent habituellement des modifications dans la partie sous-jacente de la choroïde.

Ce que l'examen d'une seule tache ne peut faire, l'exploration de la totalité du fond de l'œil le permet habituellement; il y a dans le siége, le groupement des opacités, dans certains caractères accessoires une physionomie qui appartient de préférence à telle ou telle variété de rétinite. Les deux formes auxquelles nous faisons surtout allusion, parce qu'elles ont leur siége dans les couches externes, et parce qu'elles se compliquent toutes deux de lésions choroïdiennes, sont la rétinite albuminurique et la rétinite pigmentaire. La nature et le siége d'une tache graisseuse en particulier, ou d'une petite tache pigmentaire, peuvent être méconnus; mais dans un examen d'ensemble, on reconnaîtra que, dans le premier cas, les taches graisseuses sont nombreuses, petites, agglomérées en taches étoilées au pourtour de la tache jaune (*pl.* XVII, *fig.* 1), qu'elles sont fréquemment accompagnées d'infiltrations rétiniennes péripapillaires, de suffusions sanguines à forme striée, qui n'appartiennent pas à la choroïdite; que dans le second les dépôts pigmentaires débutent toujours vers l'*ora serrata*, qu'ils ne sont point accompagnés d'opacités, qu'ils forment un cercle ou une portion de cercle, dont le pôle postérieur de l'œil est le centre, qu'ils sont placés le plus habituellement le long des vaisseaux sous la forme de petites masses isolées rappelant la forme des corpuscules osseux (*pl.* XX, *fig.* 2), tandis que les dépôts pigmentaires choroïdiens figurent en masses plus volumineuses, plus noires, sans siége de prédilection, accompagnant le plus souvent soit des plaques exsudatives, soit des plaques atrophiques.

La diminution de l'acuité de la vision et les altérations du champ visuel, symptomatiques de la rétinite, n'appartiennent pas exclusivement à cette affection. On les observe aussi et fréquemment même avec les troubles et les opacités soit du corps vitré, soit de l'appareil cristallinien; mais dans ces derniers cas, l'éclairage obli-

que et l'emploi du miroir seuls empêchent la confusion. En outre, les opacités du corps vitré produisent des mouches et des taches, mobiles comme les corps opaques dont elles sont l'ombre.

Le décollement de la rétine occasionne des troubles de la vision qui pourraient être à la rigueur attribués à une rétinite, mais dans ce dernier cas le champ visuel est voilé dans une de ses moitiés, presque toujours la moitié supérieure, et le miroir fait voir la tumeur formée par la membrane.

Les altérations de la papille, soit primitives, soit symptomatiques d'une lésion cérébrale, entraînent aussi une diminution de l'acuité visuelle. L'examen ophthalmoscopique lèvera tous les doutes ; il en est de même pour les excavations pathologiques du nerf optique.

On voit par ce qui précède que le diagnostic général de la rétinite est rarement embarrassant.

Quant au siége anatomique des opacités, ce n'est qu'en tenant compte des rapports qu'elles affectent avec les vaisseaux rétiniens qu'il est possible d'être éclairé. Occupent-elles les couches externes, les vaisseaux sont plus ou moins recouverts, ne fût-ce que sur un point de leur trajet, tandis que si elles ont pour siége les couches externes, les vaisseaux passent au-devant. Ajoutons, comme caractère secondaire, que dans le premier cas, il se produit à la surface interne de la rétine des changements de niveau, appréciables au miroir, pourvu toutefois que le mal ne se soit pas propagé, comme il a de la tendance à le faire, vers le corps vitré et qu'il n'en ait pas altéré la transparence au point de faire obstacle à l'examen.

Enfin, nous avons déjà rappelé à diverses reprises que les opacités des couches internes reflètent la disposition générale des fibres nerveuses, qu'elles sont souvent finement striées, qu'elles longent les vaisseaux, tandis que les altérations des couches externes ne rappellent la disposition d'aucun élément anatomique de la membrane. Grâce à ces détails, qui sont d'une constatation assez délicate, il faut bien le reconnaître, on pourra quelquefois s'assurer si les altérations rétiniennes ont pour siége principal les éléments les plus essentiels à la vision.

L'anatomie pathologique a fait connaître que ces altérations débutaient par l'élément cellulaire, et n'envahissaient que plus tard l'élément nerveux, que l'un et l'autre subissaient fréquemment la dégénérescence graisseuse ou scléreuse. Ces délicatesses histologiques peuvent à peine être préjugées sur le vivant, parce que les

éléments atteints de dégénérescence graisseuse donnent une image semblable sinon identique à celle des parties affectées de sclérose, et en outre, parce que les éléments du tissu cellulaire rétinien, et surtout les fibres perpendiculaires qui se fixent sur la membrane limitante ont une direction telle que dégénérées, elles donnent une image qui simule complétement l'altération des fibres nerveuses elles-mêmes.

L'ophthalmoscope ne permettant pas toujours de distinguer avec certitude les diverses variétés de rétinite admises par la plupart des auteurs, il nous a paru préférable de réunir tout d'abord en une seule description les signes qui leur sont communs et qui permettent de constater l'existence du mal sans spécifier sa nature. Dans ce qui va suivre, cette étude sera complétée en passant en revue les espèces, et en attribuant à chacune d'elles les caractères qui la représentent le mieux. D'autres considérations à ce nouveau point de vue viendront en aide à l'insuffisance de l'ophthalmoscope ; nous plaçons en première ligne l'état de la santé générale sous la dépendance duquel peut se trouver l'affection oculaire. On ne doit pas oublier en effet que les altérations rétiniennes sont très-rarement essentielles ou primitives, qu'elles procèdent bien souvent soit de points malades profondément cachés dans les centres nerveux, soit d'une altération profonde du sang, soit d'une dégénérescence des reins, etc.

ARTICLE VII.

Rétinite albuminurique.

On savait depuis longtemps, surtout depuis les travaux de Landouzy, que les sujets atteints d'albuminurie ont fréquemment des troubles de la vision, qui étaient désignés sous le nom d'amaurose albuminurique. Depuis que l'application de l'ophthalmoscope a permis d'étudier avec plus de fruit cette complication, on s'est assuré qu'elle ne s'observe pas exclusivement dans la néphrite albumineuse ; c'est ainsi qu'elle coïncide assez souvent avec la dégénérescence amyloïde des reins. Les formes de néphrite dans lesquelles il existe une altération profonde des vaisseaux du rein sont celles qui prédisposent le plus à la rétinite. On sait que ces formes s'accompagnent fréquemment de troubles généraux de la circulation et de lésions athéromateuses étendues des artères et des capillaires.

D'après les relevés statistiques consignés dans la thèse de Lecorché, et portant sur un nombre de 286 malades atteints de néphrite albumineuse, 62 eurent des manifestations oculaires, soit 1 sur 4,5, mais la plupart des observations sont antérieures à l'ophthalmoscopie, et à ce titre sujettes à révision.

Nous puisons dans le même travail un renseignement intéressant relatif à l'âge des malades : sur un chiffre de 42 cas d'amblyopie albuminurique, on a trouvé les proportions suivantes :

Avant 10 ans	2 fois.
de 10 à 20 ans	4
de 20 à 30 ans	20
de 30 à 40 ans	12
de 40 à 45 ans	4

Après 45 ans, la rétinite albuminurique est rare. Heyman l'a rencontrée chez un homme de 56 ans; Wagner, chez deux sujets, l'un de 54, l'autre de 62 ans; enfin Wirchow l'a observée chez deux vieillards âgés, l'un de 69, et l'autre de 80 ans.

La gestation favorise le développement de cette complication. On attribue la même influence à tout ce qui tend à appauvrir l'économie pendant la durée de la néphrite albumineuse, tels par exemple le diabète, les hémorrhagies, etc.

Il serait difficile de préciser à quelle période la rétinite est le plus à redouter. Parfois l'albuminurie existe à l'insu du malade pendant un temps assez long, tant elle exerce peu d'effet sur l'état des forces et sur la santé générale; ce n'est qu'au moment où la vision s'affaiblit qu'on réclame un conseil et que l'ophthalmoscope révèle l'existence d'un mal jusqu'alors ignoré ou méconnu. Le plus souvent toutefois la rétine n'est envahie qu'au moment où il existe déjà un trouble profond de la nutrition. Quelques auteurs estiment que la rétention de l'urée dans le sang, assez considérable à cette période, est la cause immédiate de l'irritation rétinienne. On peut avec autant de raisons l'attribuer aux troubles de la circulation qui deviennent alors plus marqués et à la dégénérescence athéromateuse des vaisseaux.

Dans la rétinite albuminurique on rencontre l'hypertrophie du tissu cellulaire rétinien, commune à toutes les formes de rétinite. Cette hypertrophie envahit assez souvent le tissu papillaire qui se tuméfie, devient œdémateux. Elle se développe aussi dans la cou-

che adventice des vaisseaux. Mais l'altération caractéristique est représentée par une dégénérescence graisseuse et scléreuse. La dégénérescence graisseuse débute ordinairement par la couche granulée externe, elle se développe par petits foyers, qui se réunissent pour former des taches blanches, arrondies, brillantes, isolées ou symétriquement groupées et devant lesquelles passent les vaisseaux rétiniens. La couche des fibres subit ordinairement la même altération à une période plus avancée du mal.

Les fibres sclérosées se reconnaissent à un éclat opalescent particulier, elles augmentent irrégulièrement de volume et forment par leur réunion un véritable renflement qui fait saillie du côté de la membrane interne et forme des inégalités de niveau quelquefois appréciables à l'ophthalmoscope. Les vaisseaux de petit calibre situés dans le voisinage de ces amas sclérosés subissent eux-mêmes la dégénérescence, ce qui expose à de petites hémorrhagies. Toutefois on en conclurait à tort qu'il existe constamment un rapport entre le nombre des foyers hémorrhagiques et le degré ou l'étendue des plaques pathologiques. On trouve dans certains cas une altération profonde et étendue des vaisseaux sans que le tissu cellulaire soit atteint dans la même proportion. Le contraire se rencontre aussi, quoique plus rarement.

H. Müller a le premier signalé une altération concomitante siégeant dans le corps vitré ; elle consisterait dans des modifications de texture qui se traduiraient par l'apparition d'un nombre très-considérable de filaments excessivement fins, entrelacés entre eux et occupant les régions qui confinent aux parties malades de la rétine. Cette dernière modification échappe au miroir.

Le même observateur a aussi constaté la sclérose de la choriocapillaire ; en certains endroits les vaisseaux choroïdiens subissent un épaississement qui a pour effet de rétrécir et même d'obstruer complétement leur canal ; au niveau des parties atteintes, l'épithélium choroïdal est ordinairement dépourvu de pigment. C'est à cette complication du côté de la choroïde qu'est dû cet aspect jaunâtre et décoloré de l'image ophthalmoscopique, fournie par la rétinite albuminurique parvenue à un certain degré (*pl.* XVII, *fig.* 2 et 3).

L'aspect du fond de l'œil est le reflet des diverses modifications de texture dont il vient d'être question : ordinairement, le mal s'annonce par un certain degré d'hypérhémie veineuse ; la papille est volumineuse, saillante, d'un blanc jaunâtre, ses bords, qui empiètent

sur l'anneau choroïdal, sont mal délimités ; les vaisseaux paraissent sinueux vers leur point d'émergence (*pl.* XVII, *fig.* 1). Au pourtour de la papille on observe une zone grisâtre, de largeur variable et formée par l'infiltration séreuse de la rétine ; elle est de même couleur que la papille avec laquelle elle se confond (*pl.* XVII, *fig.* 2, 3). A une période plus avancée il se développe autour de la tache jaune un nombre considérable de points ou de petites masses blanches, éclatantes, épaisses, qui sont disséminées ou groupées de façon à former une opacité brillante au centre de laquelle apparaît la tache jaune avec sa couleur rougeâtre. En examinant un peu attentivement cette opacité, on la trouve finement striée et terminée par des prolongements radiaires.

Les vaisseaux rétiniens qui passent à ce niveau sont le plus souvent voilés ou complétement masqués. La figure 1 de la planche XVII, déjà citée, reproduit fidèlement l'aspect et la disposition de cette forme d'altération qui est due à la dégénérescence graisseuse ou scléreuse des fibres perpendiculaires de la rétine.

A une plus grande distance de la papille et de la tache jaune, dans la région de l'*ora serrata*, il se développe vers la même époque un nombre considérable de petites plaques jaunâtres, arrondies, rares sur certains points, confluentes sur certains autres. Ces taches pathologiques de diverses natures et de formes variables sont entremêlées ou entourées de foyers apoplectiques que l'on rencontre surtout dans le voisinage des vaisseaux et qui affectent la disposition de suffusions arrondies ou de traînées finement striées (*pl.* XVII, *fig.* 2). Ces infiltrations sanguines, dues à la dégénérescence des parois vasculaires, subissent l'évolution régressive habituelle des dépôts sanguins de la rétine, elles se décolorent progressivement et finissent par ne laisser qu'une tache d'un blanc jaunâtre, légèrement ombrée sur ses bords (*pl.* XVII, *fig.* 3).

Dans certains cas l'image ophthalmoscopique perd sa couleur rouge orangé, elle devient jaune ou brunâtre.

Les troubles visuels déterminés par la rétinite albuminurique ne présentent rien de spécial ; ils sont tels que nous les avons décrits à propos de la rétinite en général.

On rencontre dans quelques cas de petits décollements occasionnés par l'abondance de l'exsudation séreuse qui non-seulement pénètre le tissu rétinien, mais se réunit encore en couche mince entre la rétine et la choroïde. En groupant entre eux les signes ophthalmoscopiques précédents, on peut, bien qu'ils n'aient rien d'abso-

lument caractéristique, reconnaître sûrement la nature de l'altération rétinienne. Il arrive même, ainsi que nous l'avons dit déjà, que l'ophthalmoscope signale le premier l'existence d'une albuminurie non soupçonnée jusqu'alors.

La rétinite albuminurique a une marche très-variable ; lorsqu'elle est provoquée par la présence accidentelle de l'albumine dans l'urine, elle disparaît avec la cause qui l'a fait naître. Dans d'autres cas elle entraîne en quelques jours une cécité complète, due à une transsudation séreuse très-abondante. Le plus souvent elle affecte une marche progressive, mais extrêmement lente, et le malade succombe avant que les troubles visuels soient devenus bien graves.

Cette affection peut-elle guérir? Oui, si elle est limitée à une simple hypérhémie suivie d'œdème. Malgré quelques opinions contraires, il n'en est plus de même lorsque des altérations de tissu se sont produites. On conçoit à la rigueur que l'hypertrophie du tissu cellulaire rétinien puisse être suivie de métamorphoses régressives à la suite desquelles la rétine recouvre son intégrité, mais il faudrait pour cela que les éléments nerveux fussent respectés, ce qui est contraire à l'observation, comme nous l'avons vu en traitant de l'anatomie pathologique.

Le pronostic de la rétinite albuminurique est donc grave ; on ne peut guère compter sur une guérison ou sur une amélioration qu'autant que les accidents sont dus à de l'infiltration simple.

La thérapeutique offre très-peu de ressources ; on a conseillé les déplétions sanguines locales et surtout la ventouse de Heurteloup, des purgatifs légers destinés à combattre l'urémie et par suite la tension vasculaire, etc., etc. Le traitement général par les toniques et un régime réparateur est encore celui qui nous inspire le plus de confiance.

ARTICLE VIII.

Rétinite syphilitique.

Les particularités de l'image ophthalmoscopique, attribuées à la rétinite syphilitique sont trop peu marquées, trop variables pour conduire à un diagnostic assuré en l'absence d'autres manifestations concomitantes ou d'accidents antérieurs. En étudiant avec un soin tout particulier les faits de rétinite, développés chez des sujets

syphilitiques, on est parvenu cependant à grouper un certain nombre de symptômes qui sont plus fréquemment réunis dans ces conditions que dans toute autre.

La rétinite syphilitique débute par une hypérhémie veineuse. Les veines sont gonflées, tortueuses, inégales dans leur volume, elles sont comme effilées au moment de pénétrer dans le tissu opalin de la papille, leur couleur est terne, leurs bords, sans netteté. Ces modifications sont dues à de l'infiltration. L'œdème débute autour de la papille et de la tache jaune ; peu à peu il s'étend, envahit toute la rétine jusque vers l'*ora serrata :* alors le fond de l'œil paraît recouvert d'un vernis, assez transparent pour laisser à la choroïde sa coloration propre, assez opalin pour lui enlever son aspect et voiler légèrement l'image ophthalmoscopique. C'est encore autour de la papille, de la tache jaune, et aussi sur le trajet des veines gorgées de sang que l'on parvient le mieux à constater ces modifications. Dans certains cas, la tache jaune est fortement en relief. A l'aide d'un fort grossissement, on constate, dans l'épaisseur de la rétine, de petites stries, de petites bandelettes qui empiètent, en certains points, sur les vaisseaux et créent des apparences d'étranglement. La figure 4 de la planche XVII représente, avec une grande fidélité, l'état de la rétine, observé chez un malade atteint d'accidents secondaires.

Les modifications de la rétine, que nous venons de signaler, sont dues à l'œdème de son tissu cellulaire. On les a localisées dans les couches externes, en se fondant sur ce fait assez fréquent que la choroïde est simultanément malade, non-seulement dans sa couche épithéliale dont les cellules pigmentaires sont gonflées, mais aussi dans son stroma qui, parfois, est profondément altéré. Il serait même plus vrai de dire que le mal débute le plus souvent par la choroïde dont la circulation troublée amène l'infiltration des tissus voisins.

La rétinite syphilitique occasionne très-rapidement des troubles considérables de la vision ; en quelques jours, le malade est réduit à ne pouvoir se conduire qu'avec peine ; puis dans les jours qui suivent la vue s'améliore ; on croit à une guérison prochaine, lorsque de nouveaux troubles surgissent encore. La rétinite syphilitique paraît dès son début plus grave que les autres formes, elle est plus irrégulière, plus intermittente dans sa marche et dans ses rechutes multipliées ; il arrive trop souvent que le mal change de caractère, ce qui n'était qu'un gonflement œdémateux de l'élément anatomi-

que, devient une véritable altération, la dégénérescence graisseuse ou scléreuse se développe, les caractères de la rétinite spécifique se fondent dans ceux de la rétinite ordinaire. C'est alors qu'apparaissent les opacités, les plaques blanchâtres entremêlées de foyers hémorrhagiques, et que l'on constate des taches aveugles sur le champ visuel.

Cette transformation est surtout à redouter dans les cas de syphilis forte, quand l'affection oculaire coïncide avec des altérations profondes du périoste et des os, ou bien encore quand elle récidive avec opiniâtreté, et qu'un traitement mixte énergique n'intervient pas immédiatement. Dans ces graves conjonctures, les ressources de l'art sont trop souvent impuissantes pour arrêter les progrès d'une désorganisation qui aboutit à l'atrophie complète de la rétine, de la papille, et à la perte absolue de la vision.

La rétinite syphilitique s'accompagne souvent d'un ramollissement du corps vitré avec production d'un nombre considérable de filaments très-fins. Cette complication concourt à augmenter l'opalescence du fond de l'œil; on en fait la part pendant l'examen en imprimant à l'œil observé des mouvements appropriés.

Les mercuriaux, et surtout la pommade mercurielle en onctions, les injections hypodermiques de bichlorure et l'iodure de potassium, ou bien les deux médications associées, devront, selon les cas, servir de base au traitement. Les sudorifiques, quelques déplétions sanguines locales, seront un adjuvant utile, si l'affection est grave et rapide dans sa marche.

ARTICLE IX.

Rétinite périvasculaire.

Iwanoff a décrit sous ce nom une variété de rétinite dans laquelle l'altération fondamentale des affections de la rétine, c'est-à-dire la prolifération cellulaire, se localise à peu près exclusivement dans la tunique adventice des vaisseaux. On ne connaît encore que de très-rares observations de cette affection qui débute par un œdème rétinien d'abord limité à la région papillaire, puis étendu à toute la membrane. Dans une seconde phase, l'œdème disparaît, les vaisseaux rétiniens redeviennent distincts; on constate alors que dès leur point d'émergence, et dans la papille même, ils sont accompagnés d'une petite traînée blanchâtre qui sur certains points

les enveloppe en totalité; à mesure que la rétine recouvre sa transparence, cet état particulier des vaisseaux se marque davantage, et bientôt toutes les artères paraissent transformées en cordons blanchâtres, vides de sang. Toutefois, avec un peu d'attention, on constate que la circulation n'est point interrompue complétement: il reste un petit filet rouge qui accompagne le cordon blanc (*pl.* XX, *fig.* 4).

Pour mieux apprécier cette disposition, Nagel a conseillé une ingénieuse modification dans le mode d'éclairement. Par le procédé ordinaire, les vaisseaux fournissent le plus souvent un reflet blanc uniforme; mais si l'on observe les mêmes parties avec le bord peu éclairé de la flamme, on reconnaît dans la masse demi-transparente une teinte rouge mitigée. A l'aide de cet artifice, il est possible de distinguer, le long du cylindre blanc artériel, une petite ligne rouge ou quelques points rouges isolés entre eux. Voici comment Nagel explique les effets obtenus en pareille circonstance : lorsque la portion centrale de la flamme éclaire les parties voisines d'un vaisseau, une portion de la lumière incidente est renvoyée vers le cylindre sanguin, qui est ainsi éclairé d'arrière en avant, faiblement il est vrai, mais assez pour être perçu ; lorsque, au contraire, la lumière frappe directement les parois vasculaires, celles-ci la reflètent vivement et mettent dans l'ombre ce qui se trouve derrière : on voit que c'est une sorte d'éclairage indirect qui présente de réels avantages dans quelques cas particuliers. Les gros troncs veineux n'ont rien de particulier, si ce n'est certaines irrégularités dans leur volume. Mais, à la périphérie, leurs ramifications subissent la même transformation que les artères ; l'altération semble donc procéder des artères vers les veines. De nombreuses ecchymoses ponctuées se produisent dans les parties malades et se réunissent en groupes serrés, principalement le long des vaisseaux veineux. La papille paraît fortement hypérhémiée, un fort grossissement y fait découvrir des vaisseaux capillaires de nouvelle formation.

La rétinite périvasculaire débute par des troubles visuels graves qui sont en rapport avec l'intensité et l'étendue de l'œdème rétinien. Lorsque celui-ci diminue, il survient une certaine amélioration, mais bientôt le mal fait de nouveaux progrès. Aux troubles généraux du début, succèdent des lacunes dans le champ de la vision. Ces lacunes s'agrandissent lentement et progressivement jusqu'à ce que la vision s'éteigne définitivement.

ARTICLE X.

Rétinite glucosurique.

L'amblyopie et même l'amaurose diabétiques ont été signalées depuis longtemps déjà, sans que les causes qui les produisent soient encore nettement définies. Dans plusieurs cas néanmoins des altérations du côté de la rétine et de la papille ont été mentionnées. Lecorché a trouvé, à l'autopsie de malades diabétiques qui avaient présenté des troubles visuels, les altérations de l'atrophie ; la rétine était pâle, amincie ; la papille optique souvent excavée contenait, ainsi que le nerf optique lui-même, des amas de grains de fécule et des granulations graisseuses, disséminées entre les faisceaux de fibres nerveuses; les tubes paraissaient sains, et leur contenu non altéré. Chez un malade atteint d'amblyopie glucosurique, consécutive à une lésion traumatique et dont l'observation a été publiée par Testelin dans les *Annales d'oculistique*, la papille était pâle, et les vaisseaux peu volumineux, mais on ne reconnaissait dans la rétine ni ecchymoses ni altérations graisseuses analogues à celles de l'albuminurie. Galezowski a communiqué au congrès d'ophthalmologie de Paris (1862) un cas dans lequel il a reconnu les altérations rétiniennes mentionnées ci-dessus.

On peut voir par ce qui précède que les manifestations oculaires symptomatiques de la glucosurie se montrent rarement. Dans l'état actuel de nos connaissances, elles ont eu pour signes ophthalmoscopiques tantôt l'atrophie des deux papilles sans infiltration rétinienne, tantôt des foyers hémorrhagiques petits, arrondis, disséminés dans le tissu rétinien, et des plaques exsudatives, étendues le long des gros vaisseaux.

ARTICLE XI.

Rétinite leucémique.

Chez des sujets atteints de leucémie, Liebreich a constaté une altération spéciale de la rétine à laquelle il a donné le nom de *rétinite leucémique*, et que nous avons reproduite d'après cet auteur (*pl.* XX, *fig.* 1). Elle offrait les caractères suivants : veines volumineuses, flexueuses, d'un rose pâle, extravasations sanguines de même

nuance, artères ternes, de couleur orange clair; vaisseaux choroïdiens apparents sur quelques points, de couleur jaune tendre. La papille était très-pâle, la rétine, dans le voisinage de cette dernière, laiteuse et striée. Vers la région de la *macula* on observait de petites taches irrégulières, enfin, le champ rétinien était parsemé d'un grand nombre de petites masses rondes, brillantes, semblables à celles que l'on rencontre dans la rétinite albumineuse, mais plus rapprochées de l'*ora serrata*. Dans l'un des six cas observés par Liebreich, Recklinghausen a constaté à l'autopsie, dans le tissu de la rétine, des taches blanches constituées par la forme de sclérose des fibres nerveuses que Müller a décrites dans la maladie de Bright.

ARTICLE XII.

Rétinite pigmentaire.

(RÉTINITE TIGRÉE, PIGMENTATION RÉTINIENNE.)

On donne le nom de rétinite pigmentaire à une affection essentiellement chronique et le plus souvent même congénitale, caractérisée spécialement par une infiltration de pigment qui se développe de préférence le long des vaisseaux rétiniens et vers la région de l'*ora serrata*. Van Trigt et de Græfe paraissent avoir eu l'occasion de voir sur le vivant des rétines ainsi altérées. Mais Donders le premier en fit connaître l'anatomie pathologique et la nature. Depuis lors les travaux se sont multipliés sur cette singulière affection sans aboutir encore à une opinion bien concordante. Suivant Müller, le pigment infiltré dans la rétine provient en grande partie de la couche pigmentaire de la choroïde; une certaine partie seulement serait développée directement dans le tissu nerveux et fournie par du sang extravasé. Schweigger admet également une double origine ; dans certains cas la pigmentation rétinienne résulterait d'un développement spontané de pigment dans les parois des vaisseaux qui deviennent le siége d'un épaississement hyalin, étendu bien au delà de la zone de pigmentation. Cet épaississement serait assez considérable pour oblitérer les ramifications de petit calibre. La choroïde est saine alors même au niveau des parties malades, et il n'existe aucune adhérence entre les deux membranes. Dans d'autres, on rencontre disséminés dans la rétine, non-seulement le réseau pigmentaire périvasculaire dont il vient d'être

question, mais encore d'autres masses de même nature, plus ou moins volumineuses et arrondies. Ici, le point de départ a été une choroïdite, et les amas pigmentaires qu'on trouve dans la rétine résultent en partie du pigment choroïdien soulevé et déplacé par des excroissances exsudatives qui proéminent du côté de la rétine et s'enfoncent en quelque sorte mécaniquement dans son tissu. Selon cette opinion la rétinite pigmentaire aurait donc pour origine des processus pathologiques différents, que l'on rencontrerait réunis ou distincts. Tantôt l'affection débuterait par la rétine et resterait limitée à cette membrane, tantôt elle débuterait par la choroïde, et s'étendrait consécutivement à la rétine. On retrouve cette dernière forme de pigmentation dans la plupart des figures ophthalmoscopiques consacrées à la choroïdite (*pl.* IX). Il en a été question à propos de cette dernière affection.

Dans un travail plus récent, Bolling Pope dénie à cette dernière forme le titre de rétinite pigmentaire, bien qu'il y ait effectivement infiltration de pigment dans cette membrane. Il le réserve à une altération primitive de la rétine, dont l'évolution se rapproche beaucoup de celle des autres formes de rétinite. Si l'on tient compte des circonstances étiologiques, du mode d'évolution du mal et des troubles fonctionnels qu'il entraîne, il y a lieu d'adopter la manière de voir de Bolling Pope, et de considérer la pigmentation accidentelle de la rétine pendant l'évolution d'une choroïdite comme une complication de cette dernière.

De toutes les altérations rétiniennes, l'infiltration pigmentaire est la seule qui débute presque toujours vers l'*ora serrata* pour gagner progressivement le pôle postérieur de l'œil.

Trois modifications pathologiques la caractérisent :

1° Une transsudation séreuse dans les parties de la rétine qui sont infiltrées de pigment, ou dont les vaisseaux sont déjà malades ;

2° Une hyperplasie du tissu cellulaire, localisée principalement dans les couches granulées externes, comme dans la rétinite albuminurique. Les fibres radiaires subissent en ce point un allongement considérable ; cet allongement n'est pas uniforme sur toute la surface, il en résulte dans certains points une destruction, par compression, des cônes et des bâtonnets, et dans d'autres, des dépressions et des sillons dans lesquels le pigment s'accumule, ce qui donne à la rétine un aspect marbré.

L'hyperplasie cellulaire envahit progressivement toute l'épaisseur de la membrane et la tunique adventice des vaisseaux, la

couche des fibres nerveuses se remplit d'un nombre considérable de corpuscules de nouvelle formation qui forment de véritables plaques. La destruction des bâtonnets est alors très-avancée, et la choroïde sous-jacente ne tarde pas, par l'intermédiaire d'une couche plastique organisée, à contracter des adhérences d'une part avec la sclérotique, et d'autre part avec la rétine.

Le tissu conjonctif de nouvelle formation subit à son tour ses phases régressives; il se rétracte tout d'abord, et cette rétraction est surtout active dans les points où le travail de prolifération a été le plus abondant, c'est-à-dire, au voisinage des vaisseaux. De cette circonstance provient le siége d'élection des amas pigmentaires, de même que de la disposition striée des fibres résulte leur configuration particulière, que l'on a comparée à juste titre à celle des corpuscules osseux (*pl.* XX, *fig.* 2). Dans une dernière période, la rétine, entièrement soudée aux membranes sous-jacentes, n'est plus représentée que par une traînée celluleuse dans laquelle on rencontre çà et là quelques rares éléments nerveux.

3° Les vaisseaux rétiniens et spécialement les artères subissent un épaississement scléreux considérable qui en diminue le calibre, et conséquemment appauvrit la circulation rétinienne. Lorsque cette sclérose est très-avancée, elle oblitère les petits vaisseaux et contribue pour une large part, en entravant la nutrition, à l'atrophie de la membrane.

On voit par les détails précédents que les altérations de la rétinite pigmentaire siégent bien dans la rétine; ce n'est qu'en raison des modifications de structure qu'elle a subies que les cellules pigmentaires de la choroïde, à peine altérée, s'y incrustent et y pénètrent plus ou moins profondément. Toutefois, la choroïde finit bien, dans certains cas, par subir l'influence de ce travail pathologique. Mooren y a trouvé des plaques irrégulières d'atrophie; Wecker y a constaté, dans un cas observé avec Otto Becker de Vienne, une foule de vésicules transparentes autour desquelles était irrégulièrement disséminé le pigment épithélial. Ces vésicules, situées dans la région équatoriale, furent attribuées par ces observateurs à un épaississement verruqueux de la membrane vitreuse de la choroïde.

Van Brigt a mentionné la coïncidence de la rétinite pigmentaire avec une forme particulière d'opacité cristallinienne, siégeant vers le pôle postérieur et affectant le plus souvent la forme d'une étoile à trois petites branches.

Signes ophthalmoscopiques. — La rétinite pigmentaire se traduit au début par une infiltration séreuse de la membrane nerveuse. Cette infiltration est moins intense que dans la rétinite albuminurique. Les bords de la papille sont en quelque sorte noyés dans une vapeur grisâtre et légère ; la papille elle-même paraît pâle, anémiée ; les artères, petites. Mais il est rare que l'on ait à observer la rétinite pigmentaire à ce degré, parce que ce n'est que plus tard, lorsque les troubles fonctionnels sont plus marqués, que le malade se décide à demander des soins ; presque toujours alors il existe déjà des dépôts pigmentaires. Pour les trouver, on devra dilater la pupille et explorer soigneusement les régions équatoriales aussi loin qu'on le pourra. C'est en ces points que l'on découvrira un ou plusieurs petits grains irréguliers, anfractueux de pigment noir, occupant ordinairement le voisinage d'un vaisseau. Plus tard ces grains augmentent en nombre, affectant toujours la même forme, choisissant toujours de préférence le voisinage des vaisseaux ; ils finissent par constituer une véritable zone, incomplète d'abord et toujours plus étroite dans les parties qui confinent à la tache jaune. Cette zône se maintient dans toute son étendue à une distance sensiblement égale de la papille, distance représentée à peu près par le diamètre de cette dernière. A cette période l'affection est très-facile à reconnaître : la rétine offre cet aspect tigré, moucheté de noir qui avait si vivement frappé l'attention des premiers observateurs, et qui ne saurait être méconnue même par un élève peu exercé.

Plus tard la pigmentation se rapproche de la région polaire, les produits se montrent au voisinage de la papille ou même sur la papille. Celle-ci est alors pâle, très-petite, entièrement décolorée, mais sans offrir l'aspect tendineux de l'atrophie papillaire symptomatique des altérations cérébro-spinales ; les vaisseaux rétiniens ont encore diminué de volume, et ce n'est qu'avec quelque soin que l'on peut encore en suivre le trajet à travers ces amas de pigment qui sur certains points les couvrent complétement. La figure 2 de la planche XX représente la rétinite pigmentaire arrivée à ce degré de développement.

Signes fonctionnels. — Les troubles fonctionnels de cette forme de rétinite sont aussi bien caractérisés que son image ophthalmoscopique : de très-bonne heure, avant que l'on puisse constater la moindre altération, la rétine, en raison de l'appauvrissement de sa circulation propre, est devenue torpide ; les excitations

faibles, la lumière du crépuscule ou d'un appartement sombre, ne l'impressionnent plus et le malade est devenu héméralope.

Toute héméralopie tenace, incurable, suffit à elle seule pour faire soupçonner l'existence de la pigmentation rétinienne. Le plus souvent celle-ci n'a pas d'autre symptôme pendant un grand nombre d'années. Mais arrive le moment où la rétinite atteint des parties plus essentielles à la vision; alors le champ visuel se rétrécit, ce qui entraîne de grandes difficultés pour l'orientation, le regard devient inquiet, vacillant, de plus en plus incertain, jusqu'à ce que survienne une cécité complète et absolue, dernier épisode de cette triste infirmité. Ici, comme dans les autres formes de rétinite, il arrive fréquemment que l'affaiblissement de la vue n'est point en rapport avec la quantité de pigment infiltré dans la rétine. Il n'en est plus de même du rétrécissement progressif du champ visuel, celui-ci suit exactement l'envahissement de la pigmentation. Bien que la rétine soit peu impressionnable à la lumière, elle reste excitable, toujours prête à s'irriter douloureusement, et la pupille est habituellement contractée jusqu'après la perte totale de la vision. S'il existe des opacités cristalliniennes, on les recherchera, d'abord avec le miroir faiblement éclairé, puis avec l'éclairage oblique.

La marche de cette affection est le plus souvent extrêmement lente; on peut suivre des malades pendant cinq, dix, quinze ans sans constater de notables changements. On s'accorde à dire, bien que le fait ne soit pas rigoureusement démontré, que les premiers symptômes datent presque toujours de la première enfance, et que la cécité n'arrive que vers 35 ou 40 ans; par exception, on rencontre une marche aiguë et une rapidité d'évolution assez grande pour rendre aveugle en très-peu d'années.

La pigmentation de la rétine envahit les deux yeux, toutefois elle ne suit point un développement symétrique des deux côtés.

Les causes de cette affection sont encore très-obscures : certains auteurs lui attribuent une origine constamment congénitale, mais cette opinion est trop absolue. Nous avons observé pendant longtemps un malade de 25 ans, chez lequel les signes fonctionnels et ophthalmoscopiques de la rétinite pigmentaire, non compliquée d'altérations choroïdiennes appréciables, se développèrent à la suite d'un long séjour sous les tropiques.

De Grœfe a signalé le premier l'influence de l'hérédité et une coïncidence fréquente avec l'idiotie, la surdi-mutité. Horing, Stör,

Wecker, ont mentionné sa coïncidence avec des anomalies congénitales consistant en des doigts ou des orteils supplémentaires. Liebreich attache une grande importance à la consanguinité comme cause primitive du mal : selon lui, la rétinite pigmentaire appartiendrait à des consanguins 40 ou 50 fois sur 100. De telles évaluations reposent sur un trop petit nombre de faits pour ne pas avoir besoin de confirmation.

Aucun traitement n'a d'efficacité contre cette implacable affection.

CHAPITRE XIII

MALADIES DU NERF OPTIQUE.

ARTICLE PREMIER

Anatomie.

On désigne sous le nom de papille optique le disque formé par la terminaison du nerf optique au fond de la cavité oculaire. A ce niveau toutes les couches de la rétine font défaut. Sa forme est arrondie, son diamètre moyen, de $1^{mm},5$; elle est située en dedans de la tache jaune, c'est-à-dire en dedans de l'axe antéro-postérieur du globe, à une distance de 4^{mm} environ. On peut établir d'une façon générale et suffisamment rigoureuse que la papille et la tache jaune sont éloignées l'une de l'autre de deux fois le diamètre de la première. Ce renseignement a son importance, quand il s'agit d'observer la tache jaune à l'ophthalmoscope.

Dans le nerf optique même, les fibres nerveuses à contour foncé sont réunies en plusieurs faisceaux entre lesquels la gaîne fibreuse du nerf envoie des cloisons cellulaires, qui les séparent les unes des autres. La plus grande partie du tissu cellulaire du nerf et notamment toute sa gaîne externe se réfléchit sur la sclérotique et se confond avec elle.

Les cloisons cellulaires, dont il vient d'être question, forment la *lame criblée*. Celle-ci représente, comme son nom l'indique, un véritable crible ou réseau à travers lequel passent les faisceaux de fibres nerveuses. Les mailles en sont peu serrées, elles se continuent en partie avec les couches les plus internes de la sclérotique, en partie avec les couches les plus externes de la choroïde. Les éléments

de la lame criblée sont des cellules identiques à celles du stroma choroïdien; quelquefois ils sont entremêlés de cellules pigmentaires qui donnent parfois à la papille optique vue à l'ophthalmoscope un aspect tout particulier. La lame criblée est tendue, elle forme une légère concavité antérieure.

En avant de la lame criblée les fibres nerveuses perdent leur contour foncé, et se réfléchissent suivant des directions déjà mentionnées, pour se répandre dans toute l'étendue de la rétine. La couche qu'elles forment au niveau de la papille est nécessairement plus épaisse qu'en tout autre point ($0^{mm},2$ environ). C'est ce qui explique la saillie que fait cette dernière au fond de l'œil, et c'est ce qui lui a valu le nom de papille.

Les autres couches de la rétine n'apparaissent, ainsi que nous l'avons dit, qu'en dehors de la zone de réflexion des fibres nerveuses ; elles forment tantôt un relief taillé à pic, tantôt un bord mince qui s'épaissit graduellement.

Au centre de la papille, il existe un petit enfoncement qui résulte de l'inflexion des faisceaux de fibres dans toutes les directions. Généralement, cette petite fossette est le point d'émergence des vaisseaux rétiniens, mais dans quelques cas ces derniers, par suite de

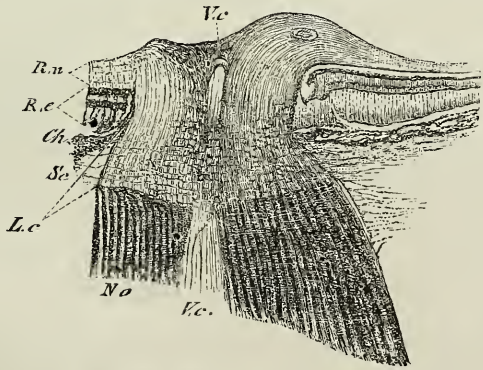

Fig. 33. — Papille optique normale.

No, nerf optique. — *Sc*, sclérotique. — *Ch*, choroïde. — *Re*, couches externes de la rétine. — *Rn*, couche des fibres nerveuses de la rétine. — *Lc*, lame criblée. — *Vc*, vaisseaux centraux.

bifurcations prématurées, sortent de la papille en d'autres points. D'ailleurs, outre ces vaisseaux centraux, la papille en possède quelques autres plus petits qui naissent à sa périphérie. La fossette de la papille est très-variable en étendue. Elle est située

un peu en dedans du centre et se traduit à l'ophthalmoscope par une teinte plus claire que le reste de la surface, ce qui est dû à ce qu'en ce point la lame criblée plus ou moins mise à découvert réfléchit plus vivement la lumière.

La figure précédente, empruntée à l'atlas de Schweigger, donne une idée satisfaisante de la structure anatomique de la papille (*fig.* 33).

ARTICLE II.

Hypérhémie. — Anémie de la papille.

Ce que l'on désigne sous le nom d'hypérhémie et d'anémie de la papille ne représente le plus souvent qu'un écart physiologique sans signification propre. Nous avons recueilli un certain nombre d'images ophthalmoscopiques appartenant à des yeux tout à fait sains, doués d'une acuïté visuelle normale, dans le but de montrer combien l'état physiologique est variable, en ce qui concerne la couleur et par conséquent l'état de la vascularisation propre du nerf optique. Ce n'est qu'avec une extrême réserve qu'il faut accepter des diagnostics ophthalmoscopiques fondés exclusivement sur l'hypérhémie ou l'anémie de la papille optique. On peut dire, sans crainte d'être démenti, que, la plupart du temps, ils procèdent d'une illusion ou masquent une erreur de diagnostic.

Il est à peine utile d'ajouter qu'il n'est pas question, dans ce qui précède, d'un état symptomatique d'une névrite ou d'une névro-rétinite, et dont il sera fait mention avec tout le soin qu'il mérite quand il y aura lieu.

ARTICLE III.

Embolie de l'artère centrale.

Le tronc artériel de l'œil peut être envahi par un caillot embolique, qui, en entravant la circulation rétinienne, occasionne des troubles fonctionnels, puis des désordres graves du côté de cette membrane. Il appartient à Wirchow d'avoir démontré anatomiquement la réalité de cet accident. L'atlas de Schweigger renferme un dessin qui reproduit d'après une préparation anatomique un très-bel exemple de ce mode d'obstruction (*fig.* 34). On y voit distinctement le caillot arrêté dans l'artère centrale à peu de distance de la papille.

De Grœfe en a le premier reconnu l'existence sur le vivant; depuis lors une vingtaine d'observations au moins ont été publiées :

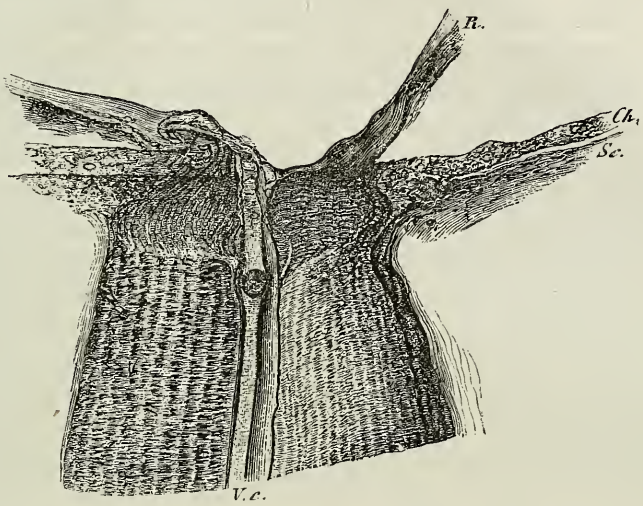

Fig. 34. — Embolie de l'artère centrale de la rétine.

toutes mentionnent les mêmes symptômes. Ils sont assez caractéristiques pour permettre de reconnaître l'accident sans qu'il soit besoin d'avoir sous les yeux le corps du délit.

Procédé d'exploration. — Par l'image renversée avec une lentille d'un court foyer — compléter l'examen par l'image droite.

Signes ophthalmoscopiques. — Ils varient selon l'époque de l'examen; peu après l'accident les artères paraissent vides, et sont représentées par un petit ruban ou un filet blanc très-fin dont les ramifications sont plus délicates encore. Dans deux faits rapportés par Sœmisch et Hirschmann, l'une des branches de l'artère seulement était exsangue. Chez un malade observé par Schneller de Dantzick, les branches de l'artère, au lieu d'être réduites à l'état de filaments, présentaient une strie rouge centrale bordée de chaque côté par une ligne blanche. Chez une dame qui nous avait été obligemment adressée par Wecker, les artères rétiniennes avaient gardé leur volume; un double contour foncé, limitant un centre clair et légèrement coloré en rouge, marquait leur passage (*pl.* XX, *fig.* 3).

Les veines, rétrécies au niveau de la papille, s'élargissent et deviennent tortueuses vers les régions équatoriales; leurs branches

sont parfois distendues en certains points par des caillots épais, opaques et d'une couleur vineuse.

La papille, ne recevant plus de sang de l'artère centrale, est pâle, anémiée, sans être opaque comme dans l'atrophie. Au bout de quelques jours une infiltration grisâtre œdémateuse envahit la région de la tache jaune, et souvent toute la rétine. L'aspect du fond de l'œil rappelle alors celui de la rétinite syphilitique (*pl.* XVII, *fig.* 4). L'œdème est partiel quand l'embolie est localisée dans l'une des branches. Blessig a de plus observé des ecchymoses disséminées dans la membrane nerveuse. Un peu plus tard la papille s'atrophie; elle acquiert un reflet tendineux, elle s'excave, et laisse voir à sa surface, sous un fort grossissement, des stries très-fines, et un petit pointillé, plus brillant que le reste de la surface. La même altération se rencontre également dans la région de la tache jaune quand l'œdème a suffisamment diminué pour permettre cette observation délicate. On trouve mentionnés dans l'observation de De Grœfe des troubles singuliers de la circulation veineuse, qu'il ne nous a pas été donné d'observer. La veine paraissait remplie par le sang d'une façon fort inégale; sur certains points elle était dilatée, gonflée; sur d'autres, entièrement vide, et cet aspect ne provenait point d'opacités du tissu rétinien, car le vaisseau était visible dans toute son étendue, et de plus les parties pleines et les parties vides alternaient entre elles. Le sang contenu dans la veine était soumis à un mouvement irrégulier; tantôt il se dirigeait par saccades vers le nerf optique, tantôt il paraissait complétement immobilisé. De ce fait il résultait que les parties vides changeaient de place, comme la bulle d'air intercalée dans une colonne de mercure que l'on fait mouvoir; toutefois, durant ces déplacements, la partie du vaisseau située sur la papille restait le plus souvent complétement vide.

L'embolie de l'artère centrale a pour effet immédiat d'abolir à peu près complétement la vision ; un voile épais couvre subitement les objets, le malade distingue à grand'peine la lumière du jour, et quelques instants après il est complétement aveugle du côté malade. Le plus souvent la cécité est définitive ; parfois, après quelques heures ou quelques jours, il arrive qu'une lueur plus vive apparaît dans le champ de la vision périphérique. Mais cette amélioration est de courte durée. Schneller a cependant rapporté deux faits dans lesquels la vue se rétablit au point de permettre la lecture du n° 2 de l'échelle avec un verre + 10. Il ne restait plus de l'accident qu'un

certain rétrécissement du champ visuel. Il en fut de même chez un homme de 52 ans observé pendant sept mois par Steffan. La vision s'améliora progressivement sans pourtant revenir à l'état normal.

Les recherches anatomiques de Schrœder, Vander Kolk et Kügel, semblent démontrer que les caillots emboliques occupent le plus souvent l'artère ophthalmique, et non l'artère centrale.

L'embolie rétinienne a pour cause ordinaire une affection organique du cœur et plus particulièrement une lésion des valvules aortiques ; elle est le plus souvent précédée, accompagnée ou suivie d'altérations de même nature dans les artères du cerveau. Cette coïncidence lui donne une importance d'un ordre plus général; elle établit sous une forme nouvelle la relation étroite qui relie l'appareil de la vision avec les centres nerveux : un caillot dans l'artère de l'œil révélera au clinicien l'existence à peu près certaine d'une affection cardiaque peut-être méconnue jusqu'alors; il commandera de se mettre en garde contre des accidents cérébraux autrement graves.

On a tenté de faciliter le rétablissement de la circulation ou le développement d'une circulation collatérale en diminuant la pression intra-oculaire par des paracentèses réitérées, et par l'iridectomie. On a aussi administré l'iodure de potassium dans le but de dissoudre le caillot migrateur. Dans une situation aussi grave, ces essais inoffensifs méritent d'être renouvelés, en souvenir des quelques cas de guérison par la paracentèse, qui ont été mentionnés par Liebreich.

ARTICLE IV.

Névro-rétinite.

On désigne ainsi un état pathologique caractérisé par l'inflammation du bout intra-oculaire du nerf optique et de la portion avoisinante de la rétine dans une zone habituellement circulaire et à peu près égale à trois ou quatre fois le diamètre de la papille.

Anatomie pathologique. — Les altérations propres à cette affection consistent dans une hypertrophie du tissu cellulaire qui enveloppe les fibres nerveuses au moment où elles s'infléchissent pour gagner la rétine, et au niveau de leur passage à travers la

lame criblée; celle-ci participe d'ailleurs à ce travail d'une façon très-active. Sœmisch s'est assuré qu'il existe simultanément une hyperplasie abondante du tissu cellulaire de la couche externe de la rétine dans la région péri-papillaire; il s'y forme de petites excroissances qui circonscrivent d'étroites cavités saillantes du côté de la choroïde, et tapissées par la membrane limitante externe. Sous l'influence de ce travail, la couche des bâtonnets est à peu près complétement détruite, et ses débris, mêlés à de nombreux corpuscules graisseux, emplissent ces petites cavités.

L'hypertrophie du tissu cellulaire du nerf optique, au niveau de son passage à travers l'anneau inextensible que lui forme la sclérotique, a pour effet inévitable de provoquer un véritable étranglement des fibres nerveuses et des vaisseaux eux-mêmes. Il en résulte dans cette région une transsudation abondante qui gonfle la papille, la rend large, saillante, en même temps qu'elle opacifie la partie correspondante de la rétine. La figure suivante de Schweigger

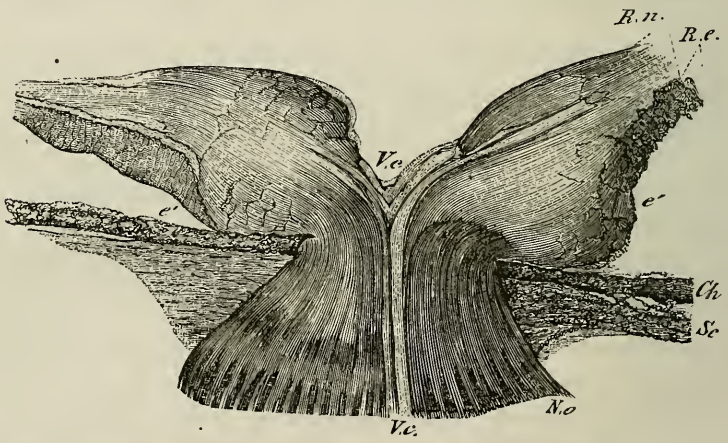

Fig. 35. — Tuméfaction considérable de la rétine, de la papille et de la lame criblée dans un cas de rétinite albuminurique.

représente cette tuméfaction de la rétine et de la papille (*fig.* 35). Le bout intra-oculaire du nerf optique est très-tuméfié, il s'épanouit dans tous les sens et forme un relief notable dans le fond de la cavité oculaire. Les couches externes de la rétine sont ainsi refoulées jusqu'en *Re*. La compression exercée sur les fibres nerveuses a pour effet d'en déterminer promptement l'atrophie et la dégénérescence graisseuse.

L'élément cellulaire de nouvelle formation subit à son tour la série des transformations régressives ; le retrait qu'il exerce dans la couche adventice des vaisseaux diminue considérablement leur calibre, principalement celui des artères. A cette période du mal la papille et la rétine sont dans un état avancé d'atrophie à laquelle les couches granuleuses seules résistent pendant un certain temps.

Procédé d'exploration. — Par l'image renversée avec une lentille de long foyer ou par l'image droite : si l'œdème est considérable, il sera avantageux de dilater préalablement la pupille.

Signes ophthalmoscopiques. — L'image ophthalmoscopique de la névro-rétinite a des aspects variables suivant les cas et surtout suivant les phases de la maladie ; mais ils sont assez caractéristiques pour être toujours facilement reconnus. Au début et pendant la première période, que l'on pourrait désigner sous le nom de période d'hyperplasie œdémateuse, la papille a perdu son aspect habituel; elle est représentée par une tache opaque de forme arrondie, d'un gris plus ou moins pénétré de jaune, de rouge, et parfois de violet. Les figures 1, 2, 3 de la planche XIX; 3 et 4 de la planche XXIII, reproduisent quelques-unes des nuances que nous avons observées; parfois cette nuance est uniforme (*pl.* XXIII, *fig.* 3 et 4), le plus souvent elle est formée de deux zones, l'une centrale, plus animée de rouge ; l'autre périphérique, d'un gris jaunâtre (*pl.* XIX, *fig.* 2 et 3). La disposition inverse peut aussi se rencontrer. Selon que le tissu de la papille est plus ou moins hypérhémié que la rétine elle-même, la partie centrale se distingue par une teinte plus rouge ou plus pâle. En s'assurant du point d'émergence des vaisseaux, on reconnaît d'une façon certaine que cette tache siége au niveau du nerf optique ; sa portion centrale, plus rouge, représente la papille, dont les bords sont effacés et voilés par l'œdème de la rétine qui forme la partie périphérique de l'altération.

Dans des cas exceptionnels, malgré le gonflement de la papille et son peu de transparence, on reconnaît encore la présence de la lame criblée à une ligne plus claire, située au niveau du point d'émergence des vaisseaux (*pl.* XIX, *fig.* 3); on peut être assuré qu'alors elle a été fortement repoussée en avant.

Les vaisseaux rétiniens sont modifiés profondément; les veines gorgées de sang, sinueuses, ont un aspect qui varie selon l'épais-

seur et le degré d'opacité du tissu rétinien altéré dans lequel elles rampent. Dans certains cas, leurs contours sont effacés et leur volume diminue sans qu'elles cessent d'être apparentes (*pl.* XXIII, *fig.* 3 et 4); dans d'autres, leur point d'émergence est tout à fait voilé (*pl.* XIX, *fig.* 1, 2); ailleurs encore, elles paraissent volumineuses à leur origine, puis sont masquées complètement dans la région péri-papillaire, ce qui les partage en plusieurs tronçons, sans rapport apparent de continuité : le long de leurs parois, apparaissent des extravasations sanguines à forme striée, qui prennent parfois un certain développement au pourtour de l'altération rétinienne. Dans tous les cas, un pouls veineux très-marqué les anime. Les artères sont généralement diminuées de volume.

Parfois, après une certaine durée du mal, la surface papillaire présente des plaques irrégulières d'un blanc jaunâtre (*pl.* XIX, *fig.* 1 ; *pl.* XXIII, *fig.* 4), qui témoignent d'une désorganisation de tissu plus avancée. Nous avons observé quelques cas dans lesquels la rétine était parsemée de petites masses grisâtres très-brillantes, assez semblables, quoique plus petites, à celles qui caractérisent la rétinite albuminurique (*pl.* XIX, *fig.* 1, 2).

La papille gonflée, hypertrophiée fait, avons-nous dit, une saillie relativement considérable au fond de l'œil. Son sommet, se trouvant par ce fait en avant du plan focal, réalise les conditions optiques de l'hypermétrope. Dès lors, on peut la voir distinctement avec le miroir seul en se tenant à une distance appropriée ; en outre, en imprimant de légers déplacements à la lentille convexe dont on se sert pour l'examen à l'image renversée, on provoque une déviation parallactique bien plus étendue au point correspondant au sommet de la papille que dans les autres parties de l'image. L'ophthalmoscope binoculaire permet aussi de constater facilement cette saillie.

La tuméfaction du bout intra-oculaire du nerf optique est assez souvent inégale ; d'un côté la papille s'élève presque à pic, tandis que, de l'autre, elle reste à peu près de niveau avec la rétine.

A une période plus avancée, qui représente la seconde phase de l'affection, l'image ophthalmoscopique a subi d'importantes modifications : la tuméfaction du nerf optique a diminué ; la papille s'est affaissée ; le tissu rétinien pré-papillaire n'est plus infiltré ; les vaisseaux, artères et veines, ont perdu leur volume normal ; les ecchymoses, les plaques blanchâtres sont effacées ; les bords de la pa-

pille ont recouvré leur netteté; la papille, devenue opaque, blanche, a subi plus manifestement la dégénérescence atrophique. Toutefois cette atrophie secondaire, terminale, diffère des autres formes dont il sera bientôt question; ainsi la papille, après la névro-rétinite, ne recouvre que bien rarement toute sa netteté; un nuage grisâtre, très-léger, atténue ses contours, elle reste opaque, saillante, ce dont on juge par l'inflexion des vaisseaux au niveau de son bord; rarement elle s'excave; au contraire, son tissu est encore assez développé pour que le point d'émergence des vaisseaux et la lame criblée soient cachés à l'observateur; aussi les vaisseaux rétiniens paraissent-ils plutôt passer devant la papille que naître de son centre. Dans un cas représenté à la planche XX, *fig.* 5, et qui n'est autre que le type figuré à la planche XIX, *fig.* 3, et dessiné huit mois plus tard, la partie de la rétine envahie d'abord par l'infiltration était parcourue par un grand nombre de petits vaisseaux radiés anormalement développés.

La névro-rétinite entraîne fréquemment de légères altérations choroïdiennes; la couche pigmentaire épithéliale s'hypertrophie et donne au pourtour de la papille une teinte bleuâtre ardoisée (même figure). Quelquefois cette altération du pigment se traduit par un véritable cercle pigmentaire, situé à une certaine distance de la papille. Ces modifications sont dues à l'hypertrophie des couches granulées externes, à laquelle, nous le savons, l'épithélium de la choroïde demeure rarement étranger.

Signes fonctionnels. — Les troubles fonctionnels sont très-variables; parfois l'acuïté visuelle est encore satisfaisante, alors que le gonflement de la papille et de la rétine est très-considérable; d'autres fois le malade perd complétement la vue en quelques jours; le plus souvent la marche est progressive, et la cécité n'arrive qu'à la suite de l'atrophie complète du nerf optique.

La névro-rétinite a pour conséquence presque fatale, la perte absolue de la vision; toutefois, dans des cas exceptionnels, lorsque la cause du mal a été supprimée à temps, la vision peut s'améliorer considérablement : de tels exemples sont trop rares pour qu'il ne soit pas utile de mentionner celui que l'obligeance de notre collègue Désormeau nous a mis à même d'observer et de représenter. Il s'agit d'un homme de trente-trois ans, chez lequel se développa un anévrysme cirsoïde de l'artère ophthalmique du côté gauche, à la suite d'un choc violent à la tempe droite. La tumeur anévrysmatique provoqua par compression une névro-rétinite dont

il a été déjà précédemment question et qui est représentée à la figure 3 de la planche XIX. Par des injections de perchlorure de fer, l'anévrysme fut complétement et très-heureusement guéri. A partir de ce moment, l'acuïté visuelle, réduite à $\frac{1}{7}$ au début du mal, se releva à un $\frac{1}{2}$, et l'état local du fond de l'œil se modifia comme l'exprime la figure 5 de la planche XX. Dans ces cas heureux, bien propres à montrer jusqu'à quel point l'image ophthalmoscopique peut être modifiée sans que la vision soit troublée sérieusement d'une façon définitive, l'altération consiste dans une transsudation séreuse abondante, beaucoup plus que dans un travail d'hyperplasie conjonctivale, car celle-ci aboutit à peu près fatalement à la destruction des éléments nerveux.

Étiologie.— La névro-rétinite peut être la conséquence d'un état phlegmasique de la rétine ; elle est alors d'origine intra-oculaire. Mais le plus souvent son point de départ siége dans l'intérieur du crâne et résulte d'une compression mécanique exercée sur les nerfs optiques. Cette compression peut être exercée par une tumeur de la base du crâne ou de l'encéphale, par des exsudats, par un dépôt de sang, par un fragment d'os détaché à la suite de violences traumatiques, etc. Trois fois nous avons vu la névro-rétinite se développer à la suite de chocs sur le rebord de l'orbite ou sur la tempe, qui avaient, selon toute raison, déterminé soit une fracture du trou orbitaire, soit un épanchement de sang dans le voisinage (*pl.* XXIII, *fig.* 3, 4, 5, 6) ; dans un autre cas, dont il a été fait mention précédemment, l'inflammation de la papille était le résultat de la compression exercée sur le nerf optique au fond de l'orbite par une tumeur anévrysmale.

L'inflammation aiguë des couches superficielles du cerveau, surtout lorsqu'elle siége dans le voisinage des couches optiques, des corps striés et des tubercules quadrijumeaux, provoque aussi la névro-rétinite. Il en est de même de la méningite et principalement de la méningite basilaire : dans cette dernière circonstance, l'affection intra-oculaire peut être occasionnée de deux façons, ou bien par l'accumulation des produits inflammatoires sur le trajet des nerfs optiques, ou bien par la propagation directe de l'inflammation des méninges au tissu nerveux. Cette propagation n'a rien qui doive surprendre, surtout depuis qu'il a été démontré par Galezowski, ce que j'ai vérifié depuis, que le nerf optique et la papille reçoivent un grand nombre de vaisseaux capillaires fournis par les artères méningées.

La connaissance des connexions anatomiques des nerfs optiques peut fournir dans certains cas de bonnes indications sur le siége du mal, lorsqu'il est unilatéral. On sait que les deux troncs nerveux qui font suite aux bandelettes optiques subissent au niveau du kiasma une décussation à la suite de laquelle chaque nerf se distribue à la moitié externe de la rétine du côté correspondant, et à la moitié interne de la rétine du côté opposé. Il en résulte que, si l'altération d'un nerf optique, qu'elle qu'en soit la cause immédiate, siége en arrière du kiasma, l'effet sur la vision sera, non pas une amaurose monoculaire, mais bien une hémiopie bilatérale.

L'examen des causes prochaines de la névro-rétinite conduit à reconnaître une étroite relation entre les affections cérébrales et les phlegmasies du nerf optique. Cette relation avait frappé depuis longtemps les cliniciens, elle avait été mentionnée par eux : mais ce n'est que depuis l'application de l'ophthalmoscope qu'elle a acquis un grand caractère de précision. Le professeur De Grœfe, dans une communication faite en 1860 à la Société de biologie de Paris, a signalé le résultat de ses recherches à cet égard. Depuis lors, la plupart des observateurs ont rapporté des faits qui démontrent incontestablement que la plupart des affections à marche aiguë de l'encéphale s'accompagnent quelquefois d'altérations papillaires; mais il importe beaucoup, pour ne point s'égarer, de ne pas perdre de vue que ces manifestations oculaires sont exceptionnelles et impropres, pour tout esprit sévère, à servir de base à une méthode séméiologique. Ce qui restera vrai, c'est que, non-seulement la névro-rétinite est rare dans le cours des affections cérébrales, mais encore elle n'apparaît qu'à une époque où ces dernières sont confirmées par un ensemble de signes suffisants pour les faire reconnaître. Dans de nombreux examens, pratiqués au lit du malade, nous nous sommes assuré qu'il en était ainsi en particulier pour la méningite, sur le diagnostic ophthalmoscopique de laquelle on a surtout insisté. La même observation avait été faite auparavant par Wecker. « Il est faux, dit cet auteur, qu'on puisse, comme M. Bouchut le pense, diagnostiquer, au moyen de l'image ophthalmoscopique, la méningite, notamment la forme tuberculeuse de cette maladie. Nous avons, sur l'invitation de M. Roger, examiné pendant le cours d'une année tous les enfants qui se présentaient avec des symptômes cérébraux ; nous pouvons assurer que, dans les cas de méningite vraie et confirmée par l'autopsie, l'examen ophthalmoscopique n'a ré-

vélé, à part une ampleur douteuse des vaisseaux rétiniens, aucune altération significative. »

Il en est de même de l'hémorrhagie cérébrale, dont l'auteur de la *Cérébroscopie* a tracé également le diagnostic ophthalmoscopique. Pendant notre séjour à l'Hôtel des Invalides, nous avons eu l'occasion d'examiner, immédiatement ou très-peu de temps après l'accident, trente-cinq vieillards frappés d'apoplexie. En aucun cas il ne s'est présenté d'altérations dignes d'être mentionnées.

Les affections chroniques de la moelle, telles que la sclérose, l'ataxie locomotrice, la paralysie agitante, etc., peuvent s'accompagner de troubles visuels et d'altérations papillaires. Un grand nombre d'observations en témoignent : mais elles sont relatives surtout à des névrites optiques ou à des atrophies de la papille. S'il fallait en croire le mémoire communiqué par le docteur Bouchut à la Société de biologie dans le courant du mois de juillet 1869, cet état ne représenterait que la seconde phase d'une altération traduite d'abord par l'hypérhémie totale ou partielle, et par l'infiltration séro-sanguine de la papille, et assez significative pour faire reconnaître ces affections spéciales dès leur début. Il appartient à des observations ultérieures de montrer dans quelle mesure se trouve vérifiée cette nouvelle assertion.

Traitement. — La névro-rétinite étant presque toujours le résultat, soit d'une compression exercée sur le nerf optique, soit d'une phlegmasie aiguë du cerveau ou de ses enveloppes, soit des deux causes réunies, ne réclame pas de traitement propre. Tous les efforts doivent tendre à supprimer la cause en luttant contre l'affection cérébrale par les moyens appropriés, ou bien en faisant cesser la compression, quand par exception la chose est possible. Lorsque le nerf optique est comprimé dans la région intra-orbitaire, le traitement peut être efficace ; il en a été ainsi dans le fait de Désormeaux, mentionné ci-dessus.

ARTICLE V.

Névrite optique et atrophie de la papille.

Nous désignons sous ce nom une altération de l'extrémité oculaire du nerf optique, caractérisée par une hyperplasie conjonctivale et la disparition régressive de ses éléments nerveux.

Étiologie. — La névrite optique est l'expression de processus

pathologiques très-différents qui aboutissent à un terme commun, l'atrophie du nerf optique. En se fondant sur le mode d'évolution du mal, on a admis deux formes de névrite optique : l'une *descendante*, dans laquelle le point de départ réside dans les centres nerveux, ou vers les origines des nerfs, et se propage par continuité de tissu jusqu'à la papille ; c'est à elle qu'appartient l'atrophie papillaire qui représente la seconde phase de la névro-rétinite ; l'autre, *ascendante*, dans laquelle l'atrophie est le résultat de l'extension d'une maladie de la rétine ou de la choroïde. L'exemple le plus frappant de cette seconde forme s'observe dans la rétinite albuminurique. Au début, la rétine seule est malade, et ce n'est que plus tard que l'hyperplasie du tissu conjonctif envahit la papille. Lorsque la névrite optique dérive d'une choroïdite ou d'une rétino-choroïdite, la transmission a lieu par l'intermédiaire des fines ramifications vasculaires qui établissent une communication entre les membranes oculaires et le nerf. Les figures 4, 5, 6, de la planche XII, représentent des exemples de cette forme de névrite consécutive. La névrite ascendante dépasse rarement les limites du bulbe. Cela tient à la résistance opposée à la propagation du mal par la *lamina* dont les faisceaux sont hypertrophiés. C'est pour ce motif qu'Iwanoff a proposé de lui réserver le nom de *névrite intra-oculaire*. De Grœfe admet une troisième variété qui serait développée primitivement dans le tissu du nerf et caractérisée seulement par la stase du sang dans les vaisseaux capillaires, car il n'existe alors ni inflammation ni troubles visuels.

Iwanoff, dans un cas de ce genre, ne constata à l'autopsie qu'une hyperhémie passive de la papille, une distension considérable de ses vaisseaux avec infiltration séreuse de son tissu sans prolifération cellulaire ni altération des fibres ; mais il convient d'ajouter que, le plus souvent, cet état est suivi d'inflammation, de formation d'exsudats et d'hypertrophie molle du tissu conjonctif interstitiel.

Le plus souvent, la névrite optique est sous la dépendance d'une altération des centres nerveux ; c'est à elle que convient à plus de titres la dénomination d'amaurose cérébrale. A mesure que l'observation clinique et le microscope jettent une lumière plus vive sur la nature intime des diverses affections chroniques de l'encéphale et de la moelle, à mesure aussi l'ophthalmoscope vient fournir son appoint de connaissances et affirmer l'étroite connexion qui existe entre l'encéphale et le sens de la vision. Pour comprendre de cette relation, il importe de rappeler que les éléments tubuleux

ces derniers ne se terminent pas tous aux corps genouillés ou aux tubercules quadrijumeaux; un certain nombre d'entre eux vont gagner les hémisphères et même les circonvolutions cérébrales. La démonstration anatomique de ce fait a été donnée par Gratiolet. Le savant anatomiste a découvert, en effet, que chez les mammifères, des fibres nerveuses, émanant de la racine du nerf optique qui contourne la couche du même nom, s'épanouissaient en éventail dans toute la longueur du bord supérieur de l'hémisphère correspondant depuis l'extrémité supérieure du lobe occipital jusqu'au sommet du lobe pariétal. C'est ainsi que des altérations profondément cachées dans les hémisphères cérébraux peuvent entraîner l'atrophie des nerfs optiques et la perte de la vue.

Ces altérations appartiennent à des processus pathologiques variables; on y a rencontré les productions de nouvelle formation les plus diverses, des tumeurs syphilitiques, cancéreuses, inflammatoires, d'anciens foyers hémorrhagiques, etc.; mais, quelle que soit leur nature, elles paraissent avoir pour effet de déterminer une altération toujours identique, différente par conséquent de la lésion primitive, dans les éléments de conduction du sens visuel. Les corps genouillés, les tubercules quadrijumeaux, les bandelettes et les nerfs optiques subissent une modification qui se traduit par une diminution de volume et une dégénérescence granuleuse de l'élément nerveux, avec épaississement de la trame de substance conjonctivale, manifeste surtout dans les points où se trouve à l'état normal une plus grande quantité de tissu cellulaire. Cette évolution pathologique secondaire, mise en lumière par Lancereaux dans un travail fort intéressant et fondé sur des observations nombreuses, ne diffère pas de celle qu'a signalé autrefois Ludwig Türk, et les désordres qui en sont la conséquence ont la plus grande analogie avec ce qu'a obtenu expérimentalement Waller, de Londres. Ce physiologiste est parvenu en effet à démontrer un fait intéressant, vérifié depuis par d'autres observateurs, à savoir : que les cordons nerveux subissent une altération constante, toujours la même pour chaque espèce, et toujours dans le même sens, à la suite de leur solution de continuité. Coupe-t-on la racine antérieure d'une paire rachidienne, on voit bientôt les tubes nerveux se modifier dans le bout périphérique, tandis que le tronçon, tenant à la moelle, reste intact : la section est-elle pratiquée sur la racine postérieure, entre le ganglion et la moelle, c'est au contraire le bout central qui subit une métamorphose, tandis que l'autre reste sain. Les faits pathologi-

ques réunis par Lancereaux semblent trouver leur justification dans ces expériences de Waller. L'altération siégeant dans l'épaisseur du lobe antérieur isole les fibres conductrices des cellules de la substance grise, centre d'élaboration de la fonction, et intercepte ainsi, comme Waller le faisait par la section des racines antérieures ou postérieures, l'influence ganglionnaire ou médullaire sur la vitalité de ces fibres. Dans ces deux ordres de faits apparaît le même rapport; d'abord une lésion primitive traumatique ou pathologique, puis une lésion consécutive, résultat d'un trouble nutritif, toujours identique et se traduisant par l'atrophie et la destruction d'un ordre déterminé de fibres nerveuses.

Les détails qui précèdent méritaient d'être mentionnés, parce qu'ils donnent une raison physiologique à ces nombreux exemples d'atrophie papillaire que rien ne justifie en apparence. Ils montrent aussi combien était trop absolue cette opinion qui considérait l'amaurose cérébrale avec atrophie papillaire comme le signe constant d'une tumeur cérébrale agissant par compression sur les nerfs optiques. Cependant tout n'est pas élucidé dans cette voie : d'abord il y a lieu de rechercher si d'autres altérations consistant en des troubles de nutrition des éléments cellulaires et nerveux des hémisphères ne provoquent pas également l'amaurose; ensuite, il reste encore à expliquer certaines particularités des faits cliniques, difficiles à justifier par les données de l'expérimentation. Par exemple l'altération des deux cordons optiques et une atrophie papillaire double ont été la conséquence de la lésion d'un seul hémisphère. Faut-il croire que le travail d'atrophie d'abord limité à un seul côté se soit propagé à l'autre par l'intermédiaire de communications établies au niveau des tubercules quadrijumeaux, ou entre les deux bandelettes optiques? Et de même, la lésion de l'une des bandelettes, en admettant même comme démontré qu'elle se propage à l'autre, devrait être limitée à l'un des côtés au moins durant un certain temps, et produire non pas une amaurose, mais bien une hémiopie réglée par le mode de décussation des nerfs optiques au niveau du kiasma. Autant de points obscurs à élucider : il est à désirer, pour lever tous les doutes, que les observateurs, dont l'attention sera fixée sur ce sujet, décrivent avec plus de précision et de détails les troubles de la vision qu'ils auront observés.

Les diverses altérations, siégeant au niveau des origines apparentes des nerfs optiques ou dans le voisinage des bandelettes, provoquent souvent l'atrophie papillaire. Les affections cérébel-

leuses, telles que tumeurs diverses, foyers d'encéphalite en voie de ramollissement, etc., s'accompagnent aussi assez souvent d'amblyopie : celle-ci est habituellement monoculaire, et située du même côté que l'altération. Dans l'opinion de Brown-Séquard, le trouble de la vision serait dû alors à l'irritation de certaines parties du cervelet qui président à la nutrition des nerfs optiques.

On sait depuis longtemps que l'ataxie locomotrice se complique de troubles visuels dont le dernier terme est l'atrophie complète des papilles optiques. L'altération propre de l'ataxie, qui consiste dans une dégénérescence grise des cordons postérieurs de la moelle, agit-elle ainsi en irritant certaines parties qui président à la nutrition des nerfs optiques? ou bien, ce qui est plus rationnel, cette altération, que quelques auteurs considèrent comme le résultat de l'inflammation du tissu cellulaire interstitiel des cordons de la moelle, ne se développerait-elle pas concurremment, et en vertu de la même aptitude, fort inconnue d'ailleurs, sur le névrilème des nerfs optiques. On trouve dans le travail du docteur Topinard sur l'ataxie locomotrice certaines indications qui rendent la chose vraisemblable. Ainsi il a rencontré chez des ataxiques la vascularisation, la diminution de consistance et de volume, la dégénérescence grise semi-transparente des nerfs optiques.

L'atrophie papillaire, qui se rattache à l'ataxie, ne se déclare pas au début du mal, elle suit la marche des troubles de la motilité, et il est bien rare qu'elle les précède. Pourtant De Grœfe et Duchenne (de Boulogne) en ont rapporté des exemples. Il n'est pas rare au contraire que l'atrophie papillaire soit le premier symptôme d'une affection des centres nerveux.

On a voulu beaucoup étendre dans ces derniers temps le cercle des relations qui existent incontestablement entre les centres nerveux et l'appareil de la vision ; peut-être les a-t-on de la sorte rendues moins sûres. La démence, la folie, la manie, l'idiotie, l'épilepsie, la mélancolie, interrogées tour à tour, ont fourni à l'auteur de la *Cérébroscopie* un contingent bien lourd de manifestations oculaires. On peut en juger par les renseignements suivants publiés par lui, à la page 259 de la *Gazette des hôpitaux* (année 1868). Sur 53 malades atteints de paralysie générale, 41 avaient une atrophie de la papille, 7 une lésion douteuse ; sur 38 cas de démence chronique, 23 avaient des lésions du nerf optique; sur 43 épileptiques, 15 présentaient des lésions de la papille; chez les idiots, la même affection s'est montrée 5 fois sur

19 malades. Dans la mélancolie, l'observateur a constamment trouvé l'anémie de la rétine. Enfin, dans la manie, il a constaté l'hyperhémie de la papille après les accès, et l'anémie pendant les accès. Ces résultats sont trop importants pour être passés sous silence, mais ils ont besoin, avant d'inspirer confiance, d'être confirmés par des observations assez complètes, assez précises pour permettre un examen critique; les gros chiffres, avancés sommairement à propos d'une question non résolue, peuvent éblouir ou surprendre, mais ils n'éclairent ni n'entraînent la conviction de personne. On se demande à quels caractères ophthalmoscopiques ont été reconnues ces trop nombreuses atrophies papillaires, par quels troubles de la vision elles se sont dénoncées, etc., etc.? La question des rapports entre les altérations cérébro-spinales ou leurs troubles fonctionnels d'une part, et les altérations des nerfs optiques ou leurs troubles fonctionnels de l'autre, est loin d'être épuisée. L'intérêt qu'elle présente impose à tout observateur attentif, en face d'une affection cérébrale constatée, l'obligation d'interroger avec soin l'appareil de la vision, mais comme, en pareille matière, il règne beaucoup d'hypothèses et d'opinions contradictoires, il est indispensable de soumettre chaque fait à la plus sévère analyse; ce n'est que sur une base ainsi conquise que l'on pourra, si toutefois la chose est possible, songer un jour à remonter de la lésion oculaire à la détermination de la lésion centrale.

Pour compléter l'examen des origines cérébrales de l'atrophie papillaire, nous ne saurions passer sous silence certains états amblyopiques attribués avec plus ou moins de raison à diverses intoxications, telles que l'intoxication par l'alcool, par le tabac, etc. Ces états amblyopiques ne nous paraissent ni aussi graves ni surtout aussi fréquents qu'on s'est plu à le dire dans ces derniers temps.

Hutchinson, adversaire du tabac, après avoir fait la part de chaque ordre de causes dans un relevé de 65 cas d'amaurose, ne cite aucun fait probant; son investigation le conduit seulement à des présomptions discrètes desquelles il déduit le conseil de proscrire le tabac au début du mal. Il résulte de son observation que les amauroses binoculaires, celles qui lui paraissent les plus suspectes, sont beaucoup plus communes chez l'homme que chez la femme, et que la plupart des malades sont des fumeurs. Malheureusement, tout le monde fume ou peu s'en faut, ce qui enlève beaucoup de son importance à la coïncidence précitée.

Il est mieux démontré que les excès alcooliques provoquent des

névrites optiques, lesquelles coïncident le plus souvent avec des troubles de l'intelligence ou des paralysies du mouvement, et révèlent de graves altérations dans les centres nerveux.

Les causes d'atrophie dont il vient d'être question se rattachent plus directement à une affection cérébro-spinale. Il en est d'autres qu'il suffit de mentionner pour faire comprendre leur action et qui sont représentées par des tumeurs développées soit à la base du crâne, soit le long des nerfs optiques, soit dans l'orbite lui-même. Nous les avons déjà mentionnées à propos de la névro-rétinite, parce que cette dernière en est habituellement la conséquence lorsque le développement de ces tumeurs est brusque et relativement aigu, tandis qu'une évolution lente, progressive, entraîne plutôt une névrite optique et l'atrophie simple. En raison des connexions nombreuses qui existent entre les nerfs optiques et les autres nerfs crâniens, l'atrophie papillaire est le plus souvent accompagnée d'autres paralysies qui aident à reconnaître dans une certaine mesure le siége primitif du mal. Le moteur oculaire commun, l'olfactif, le pathétique, le trijumeau, le moteur oculaire externe, le nerf auditif peuvent être atteints. Dans le travail déjà cité de Lancereaux, l'auteur, se fondant plutôt sur les rapports anatomiques de ces divers organes que sur l'observation, en déduit les considérations suivantes qui ne manquent pas d'un certain intérêt pratique. « Le trouble de la vision, écrit-il, est-il borné à un seul œil et exempt de tout désordre cérébral, il sera permis de croire à une altération des nerfs optiques: est-il accompagné de la perte de l'odorat ou de la paralysie de l'un des nerfs moteurs de l'œil, on songera à une tumeur de la base du cerveau. Les troubles du côté de la miction, les vomissements avec convulsions sans paralysies porteront à supposer l'existence d'une tumeur des tubercules quadrijumeaux ou de leur voisinage. La surdité venant à s'ajouter à l'amaurose conduira à penser à une lésion des couches optiques; une hémiplégie avec ou sans contracture donnera lieu de croire à un désordre anatomique du côté des corps striés, des attaques consistant dans l'abolition momentanée de toutes les fonctions cérébrales quelquefois accompagnées de convulsions ou de tremblement général, précédant l'amaurose ou venant s'y ajouter, éveilleront l'idée d'une affection ayant pour principal siége l'un des lobes antérieurs du cerveau. »

Enfin, dans un certain nombre de cas, le nerf optique est lui-même le siége du mal; des tumeurs de diverse nature s'y développent, des inflammations y éclatent spontanément, y provoquent

d'abondantes proliférations cellulaires qui amènent l'atrophie par compression et subissent à leur tour la série habituelle des transformations régressives. C'est à cet ordre de causes qu'il est rationnel d'attribuer ces atrophies papillaires limitées à un seul côté, se développant silencieusement, sans autre trouble fonctionnel et se conciliant avec la santé la plus florissante.

On a aussi signalé sous le nom d'atrophie papillaire un état transitoire du nerf optique, qui s'était reproduit chez une femme à l'occasion de chaque grossesse, et qui était marqué au miroir par une papille petite, d'un blanc de perle, par des artères filiformes, des veines grossies, tortueuses, etc. Selon toute raison, il ne faut voir dans ces faits que des écarts physiologiques sans altération matérielle et qu'il est possible d'attribuer soit aux troubles circulatoires qui acompagnent la grossesse, soit aux efforts de l'accouchement.

Anatomie pathologique. — L'atrophie du nerf optique et de la papille se présente sous deux formes principales.

La première diffère peu de ce que nous avons décrit à propos de la névro-rétinite, c'est le même processus pathologique. Le nerf optique renferme des exsudats séreux abondants qui gonflent le névrilème interstitiel des faisceaux secondaires et augmente l'épaisseur du névrilème d'enveloppe. Par l'effet de cette transsudation, le nerf optique augmente de volume, et présente des bosselures nombreuses surtout lorsque le gonflement s'est fait d'une façon inégale. Au sein du tissu cellulaire qui est le siége de l'œdème se développent bientôt des noyaux de nouvelle formation et des fibres cellulaires d'un aspect gélatineux et grisâtre. C'est alors que les fibres nerveuses commencent à s'altérer; elles pâlissent, la myéline devient transparente, des molécules de graisse apparaissent dans l'épaisseur même des fibres dont la direction n'est plus marquée en dernier lieu que par une rangée de gouttelettes graisseuses. Le tissu cellulaire nouveau se modifie à son tour, il subit la dégénérescence graisseuse, et le nerf tantôt se transforme en une étroite bandelette fibreuse, tantôt ne diminue pas sensiblement d'épaisseur, bien que l'on n'y rencontre plus que des vestiges d'éléments nerveux, le névrilème hypertrophié et une substance grisâtre, gélatineuse en tiennent la place. Ces transformations sont généralement moins circonscrites que dans la névro-rétinite dans laquelle la dégénérescence, suivant une marche plus aiguë, provoque l'étranglement des parties au niveau du cercle sclérotical; ici, au contraire, l'altération se propage soit d'avant en arrière, c'est-à-dire du kiasma vers les couches

optiques, soit plus fréquemment des couches optiques ou de la base du crâne vers le kiasma et au delà.

Dans la seconde forme d'atrophie, les phénomènes inflammatoires, traduits par la transsudation interstitielle, la prolifération cellulaire, font défaut et les nerfs se transforment primitivement en d'étroites bandelettes qui ne renferment qu'un tissu cellulaire lâche et abondant, dernier vestige du névrilème et dans lequel on rencontre des gouttelettes de graisse, des corpuscules amylacés, des grumeaux calcaires, et parfois des cristaux de cholestérine. Les dépôts calcaires peuvent exceptionnellement prendre un grand développement et former ce que l'on a décrit sous le nom d'ossification du nerf optique.

Signes ophthalmoscopiques. — Dans la première forme d'atrophie caractérisée par une prolifération du tissu conjonctif et une transsudation séreuse, la papille optique est saillante comme dans la névro-rétinite, elle est gonflée, plus large qu'à l'état normal; seulement, elle n'est pas voilée par l'infiltration rétinienne. Ses bords sont parfois légèrement déchiquetés ou ondulés; sur certains points, ils ne sont que vaguement accusés; la lame criblée n'est pas apparente; le point d'émergence des vaisseaux est plus ou moins voilé, ce qui fait qu'ils semblent passer devant la papille sans en émerger. A ce niveau, ils sont comme enfouis dans un tissu opaque, il paraissent moins rouges et en quelque sorte effilés. Leur disposition a aussi quelque chose de saisissant; ils affectent une direction curviligne qui est en rapport avec la saillie convexe de la papille, et, parvenus aux bords de cette dernière, ils décrivent un véritable crochet pour descendre au niveau de la rétine. Quelques-uns disparaissent complétement en ce point pour reparaître un peu plus loin. La figure 5 de la planche XVIII représente cette variété d'atrophie papillaire.

Dans la seconde forme, la papille est diminuée de volume à toutes les périodes de la maladie. Son tissu se décolore, sa teinte normale, qui est d'un gris pénétré de rose, se transforme progressivement en une teinte blanche, matte, comme crayeuse. Plus tard, à mesure que les éléments nerveux disparaissent, elle prend l'aspect tendineux avec les reflets bleuâtres cendrés, qu'on lui connaît : tel est le type général de la papille en voie d'atrophie, mais l'observation fait reconnaître de nombreuses variétés qui se refusent à la description et même à la reproduction par le dessin. Chez certains, le blanc est fondu avec du jaune, ailleurs avec du bleu, ailleurs encore avec

un gris cendré. A un fort grossissement, on remarque que la surface papillaire est sillonnée de stries blanches, parallèles entre elles et dues au reflet éclatant de la lame criblée devenue visible sur toute la surface de section du nerf optique. Ces diverses nuances de la décoloration papillaire font que l'image ophthalmoscopique de l'atrophie, restreinte à l'aspect de la papille même, réclame la plus grande attention, car, dans certains cas, elle s'écarte peu de certains types physiologiques.

Au début de l'altération, la lame criblée et le point d'émergence des vaisseaux peuvent être masqués, mais la papille ne tarde pas à s'excaver; à ce moment la lame criblée devient très-apparente, le limbe sclérotical est vigoureusement accusé, et les vaisseaux que l'on suit assez profondément dans l'excavation ont un éclat inaccoutumé sur la surface du nerf optique. Par les progrès du mal, les contours de la papille perdent de leur régularité; ils sont échancrés, forment une ligne sinueuse inégalement éclairée, on dirait la coupe d'une plante desséchée, et ridée profondément à sa surface, ce qui résulte, selon toute raison, du mouvement de retrait de la gaîne du nerf.

Dans cette espèce d'atrophie les vaisseaux rétiniens se modifient; pendant longtemps cette modification est surtout marquée par un changement dans le rapport qui existe normalement entre le volume des artères et celui des veines. Les artères diminuent progressivement; elles ne sont plus représentées à un certain moment que par un petit filet rouge difficile à suivre sur le fond choroïdien (*pl.* XXIII, *fig.* 3). Plus tard ce petit filet, disparaît lui-même, et il ne reste plus que quelques petites stries rouges et ondulées qui ne dépassent guère les limites de la papille (*pl.* XVIII, *fig.* 1). Les veines au contraire conservent longtemps leur calibre, on les dirait même plus grosses; parfois elles sont gonflées, sinueuses et pourvues de boursouflements variqueux. Ce n'est qu'après un temps très-long qu'elles diminuent de volume, jamais toutefois au point de disparaître complétement. Leurs ramifications s'épuisent, mais il reste toujours au moins deux troncs, qui correspondent aux deux principales bifurcations.

En général, lorsque l'atrophie des nerfs optiques est assez avancée déjà pour entraîner la cécité, la diminution des vaisseaux artériels ou veineux n'est pas assez considérable pour priver la rétine de ses moyens de nutrition et d'excitation, comme il arrive habituellement à la suite des rétino-choroïdites atrophiques.

Dans l'atrophie papillaire les autres éléments de l'image ophthalmoscopique ne présentent rien de particulier.

L'atrophie peut être monoculaire. Elle peut même exceptionnellement n'occuper qu'une partie du nerf optique et de la papille; nous en avons déjà mentionné un exemple observé par De Grœfe. Un cas analogue que nous avons rencontré est représenté dans la figure 5 de la planche XIII. Mais cet état est transitoire et l'atrophie finit par devenir complète.

Signes fonctionnels. — L'invasion du mal est signalée par une légère anesthésie rétinienne; le malade s'aperçoit qu'il distingue moins bien les petits objets : en ce moment déjà le champ visuel est altéré, mais il importe d'apporter quelque soin à cette constatation, et surtout d'user d'un faible éclairage. Cette diminution n'est pas régulièrement concentrique, elle est plus accusée tantôt en dedans, tantôt en haut, tantôt en bas. L'angle temporal est très-rarement atteint en premier lieu, il en résulte qu'au début de l'atrophie, le champ visuel affecte le plus souvent une forme allongée dans le sens transversal : peu à peu l'insensibilité fait des progrès; le champ de la vision se rétrécit au point de ne plus mesurer que quelques degrés ; la fixation centrale elle-même est atteinte et le malade ne distingue plus que les numéros supérieurs de l'échelle ; puis la vision distincte disparaît et il ne reste plus que la perception confuse de la lumière, encore faut-il qu'elle soit intense et convenablement dirigée; enfin toute sensation s'éteint, la lumière solaire elle-même est impuissante à ranimer un reste d'activité.

Divers épisodes viennent fréquemment accidenter l'évolution fatale de l'atrophie papillaire ; il n'est pas rare au début que le malade soit troublé pas des phantasmes lumineux, des hallucinations du sens de la vue, des phénomènes transitoires de macropie ou de micropie. Le plus fréquent, on pourrait dire le plus constant, consiste en des changements dans la perception des couleurs : le rouge est vu en gris ou en noir, le vert en bleu, etc. En un mot il se développe un daltonisme pathologique analogue à celui dont il a déjà été question à propos de la rétinite : parfois les objets, vus avec leur couleur propre ont un éclat éblouissant impatiemment supporté par le malade; dans d'autres cas, sans changer de couleur, ils sont légèrement irisés en jaune ou en rose. Assez fréquemment on rencontre, au début, de la céphalalgie, de l'agitation; le sommeil est interrompu par de pénibles cauchemars. Les douleurs de tête

ont été attribuées à la tension d'esprit qui serait habituelle aux personnes atteintes d'amblyopie en raison des efforts prolongés qu'elles font pour se rendre compte des impressions confuses et imparfaites qu'elles reçoivent du dehors. Nous trouvons à ce symptôme une raison plus physiologique : tout amblyope a besoin, pour y voir, d'images plus grandes et mieux éclairées; il est ainsi conduit à rapprocher les objets aussi près que possible, ce qui entraîne nécessairement des efforts d'accommodation et là leur suite des névralgies ciliaires. Bien que l'acuïté visuelle s'affaiblisse progressivement, le malade reste très-sensible à la lumière; la réverbération surtout le fatigue au point de ne pouvoir être supportée. Il cligne de l'œil, il se protége instinctivement contre un jour trop vif avec la main disposée en abat-jour; rien de surprenant à ce que la pupille dans ces conditions reste étroite et contractée pendant toute la durée de la maladie et même longtemps après la perte de la vue.

L'hémiopie est rare dans l'atrophie progressive de la papille; toutes les fois qu'elle existe, elle fournit des renseignements précieux sur l'origine cérébrale et le siége primitif de l'altération.

Marche. — La marche de la névrite optique est très-lente, et le plus souvent la vision n'est abolie qu'après plusieurs années : l'issue fatale paraît plus rapprochée lorsque le mal a débuté par un seul œil parce que le malade ne se décide habituellement à demander des conseils qu'au moment où le second est atteint.

La marche est progressive ; l'ophthalmoscope est insuffisant pour en juger, c'est à une exploration attentive du champ visuel qu'il faut avoir recours.

Traitement. — La perte de la vue est la conséquence presque fatale de l'atrophie papillaire, qu'elle qu'en soit l'origine ; c'est assez dire que le traitement n'offre que des ressources bien précaires. Il peut même être nuisible non-seulement à l'affection oculaire, mais aussi à l'affection cérébro-spinale qui en est l'origine. Le traitement antiphlogistique, les dérivatifs intestinaux, si fort en honneur à une certaine époque, n'ont d'autre effet appréciable que de précipiter le dénoûment. Il en est de même des déplétions sanguines locales et notamment de la ventouse de Heurteloup. Les médications débilitantes, quelles qu'elles soient, ont le même inconvénient; elles hâtent les progrès du mal surtout dans les cas où il se rattache à un foyer d'encéphalite avec ramollissement ou à une dégénérescence grise des cordons postérieurs de la moelle.

Un régime tonique, réparateur, la gymnastique, l'hydrothérapie, la sudation, exercent peut-être une certaine action sur la marche de l'affection, mais sans en changer la terminaison. Un séton à la nuque, entretenu pendant un temps suffisant, peut être aussi conseillé, si le sujet est vigoureux. Le traitement spécial par le nitrate d'argent ou par le phosphore sera tenté lorsque l'affection est symptomatique d'une ataxie locomotrice.

On a aussi conseillé les vésicatoires ammoniacaux au pourtour de l'orbite, les collyres au bichlorure, à l'iodure de potassium, les frictions stimulantes avec l'alcool, le baume de Fioraventi, etc. Rien de mieux que ces remèdes anodins s'ils ont pour but de soutenir le moral du malade.

ARTICLE VI.

Excavation pathologique de la papille.

On désigne sous ce nom un état particulier du nerf optique, caractérisé par la dépression de la totalité de la papille et le refoulement de la lame criblée jusqu'au niveau de l'anneau sclérotical et quel-

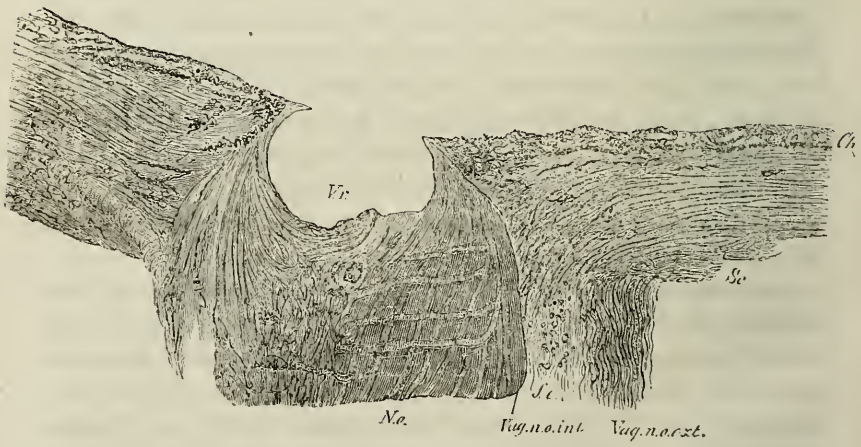

Fig. 36. — Excavation pathologique de la papille.

No, nerf optique ; *Vag. n. o. int.*, gaîne interne du nerf optique ; *Vag. n. o. ext.*, gaîne externe du nerf optique ; *Fe*, tissu élastique entre les deux gaînes.

quefois même jusqu'en arrière de lui. L'extrémité du nerf, au lieu d'être en saillie, est représentée par une cavité dont le fond est formé par la lame criblée et les parois, par la sclérotique, cavité remplie en partie par le corps vitré et en partie par les débris de la papille. Nous empruntons à l'atlas de Schweigger deux figures qui

représentent avec beaucoup de fidélité l'aspect de l'excavation pathologique. La première (*fig.* 36) représente une coupe pratiquée en dehors du plan occupé par les vaisseaux; la rétine et les débris du bout du nerf optique ont été enlevés. L'excavation au niveau de la choroïde présente un bord aigu, étroit; sa forme générale est évasée.

La seconde (*fig.* 37) représente une coupe longitudinale pratiquée au niveau du plan occupé par les vaisseaux, dans un cas d'excavation

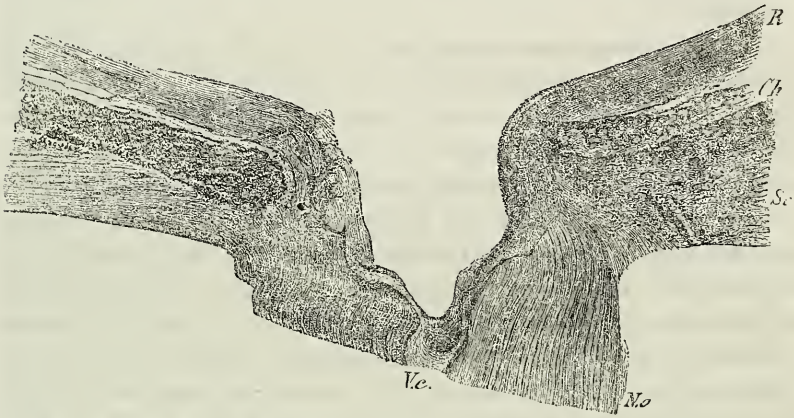

Fig. 37. — Excavation pathologique de la papille prolongée dans le canal vasculaire.

plus profonde dont le fond n'est pas plat comme dans l'exemple précédent, mais bien prolongé en entonnoir dans la direction des vaisseaux; ici les débris de la papille n'ont point été enlevés, ils représentent une couche opacifiée par l'acide chromique et appliquée sur les parois de l'excavation.

Causes. — L'enfoncement de la papille, qui caractérise l'excavation pathologique, est la conséquence fréquente des affections glaucomateuses. Celles-ci ont pour signe commun et constant d'augmenter la quantité des liquides de l'œil, et, par ce fait, d'exagérer la pression intra-oculaire. L'équilibre étant ainsi rompu entre la pression interne et la résistance de l'enveloppe, il en résulte que celle-ci cède dans son point le plus faible, lequel est précisément le bout intra-oculaire du nerf optique, malgré les faisceaux fibreux de renfoncement dont il est pourvu. Il cède progressivement, les fibres nerveuses finissent par se rompre au niveau de leur inflexion, et la lame criblée est déprimée d'avant en arrière en entraînant avec elle les faisceaux de fibres rompus : la papille n'est plus dès lors représentée que par son anneau choroïdien et sclérotical. S'il arrive que la sclérotique soit elle-même amincie, moins résistante, elle cède de

son côté, et donne naissance à un staphylôme qui préserve le nerf optique ou se développe en même temps que l'excavation, mais en atténuant cette dernière, puisqu'il épuise en partie l'énergie de la cause.

Mode d'examen. — Procédé par l'image renversée. Exploration assez souvent difficile ou impossible en raison des opacités qui se développent dans le cristallin sous l'influence du processus glaucomateux.

Signes ophthalmoscopiques. — La papille est large, son bord sclérotical, vigoureusement accusé, sa surface, d'un gris bleuâtre, quelquefois marquée de stries blanches parallèles, dues à la lame criblée toujours très-apparente. Ces caractères diffèrent peu, comme on le voit, de ceux de l'atrophie papillaire; le signe le plus important réside dans la disposition des vaisseaux. Ceux-ci, quand l'excavation est profonde, paraissent naître du pourtour de la papille. A ce niveau ils se terminent brusquement, décrivant à leur extrémité apparente un crochet qui embrasse dans sa concavité l'anneau sclérotical ; sur le champ papillaire même, il n'existe que de petites stries rouges, peu accusées, le plus souvent sans rapport apparent de continuité avec les troncs vasculaires (*pl.* XXII, *fig.* 3). Lorsque l'excavation est moins profonde ou que son bord interne est moins élevé, les vaisseaux sont plus apparents sur la papille; on peut les suivre jusqu'à leur point d'émergence ; mais, au moment où ils descendent dans l'excavation, ils décrivent une courbe très-apparente pour en gagner le fond sur lequel ils apparaissent plus minces, plus pâles et comme taillés en bec de flûte (*pl.* XXII, *fig.* 2). Dans d'autres cas d'excavations peu évasées la lumière dirigée sous une certaine incidence éclaire nettement le fond. On y voit un ou plusieurs tronçons vasculaires volumineux bien distincts, mais qui paraissent sans rapport de continuité avec les vaisseaux rétiniens dont le point d'émergence apparent est placé à la circonférence de la papille (*pl.* XXII, *fig.* 5).

La figure 37 est relative à un cas dans lequel Schweigger avait trouvé à l'autopsie une excavation dans le canal vasculaire central. Nous avons observé un fait tout à fait semblable, représenté dans la figure 2 de la planche XXII.

Pour rendre la disposition des vaisseaux plus saisissante, nous avons eu recours à un fort grossissement : on voit distinctement vers le centre de la papille une fossette allongée transversalement dans laquelle plongent les vaisseaux; l'un d'eux subit à ce niveau

une nouvelle inflexion analogue à celle que l'on observe sur le limbe de la papille, un autre paraît se continuer en ligne droite dans toute l'étendue du canal ; il semblerait, d'après l'aspect ophthalmoscopique, que l'excavation du canal est plate d'un côté et escarpée de l'autre.

Chez certains glaucomateux les vaisseaux présentent un agencement qui s'écarte encore davantage de l'état physiologique ; tantôt la plupart d'entre eux paraissent s'embrancher sur un tronc commun (*pl.* XXIII, *fig.* 2), tantôt ils affectent une disposition cirsoïde et couvrent toute la papille d'un lacis vasculaire inextricable (*pl.* XXIII, *fig.* 1). Mais, dans tous ces cas, le caractère commun à toutes les excavations persiste ; les vaisseaux s'infléchissent, diminuent de volume lorsqu'ils atteignent la surface du nerf optique. Cet aspect si caractéristique tient à l'influence de l'excavation sur l'éclairage et sur la disposition même des vaisseaux. Lorsque la papille se déprime, les vaisseaux situés à son centre manquent de point d'appui ; ils s'infléchissent et viennent s'appliquer contre les parois de l'excavation, le plus souvent contre la paroi nasale ; d'autre part la forme de l'excavation est évasée, le bord en est généralement plus étroit que le fond. Il en résulte des effets d'ombre et de lumière qui rendent aisément compte des divers aspects des vaisseaux. Si le centre de la papille est sur le prolongement de l'axe visuel de l'observateur, les vaisseaux, à leur point d'émergence, seront mis en lumière ; mais, au niveau de la partie la plus profonde de la paroi sur laquelle ils rampent, ils seront dans l'ombre en raison de la forme évasée de l'excavation, et, dès lors, ils cesseront d'être perçus ou ne le seront que faiblement jusqu'à ce qu'ils franchissent le bord interne de la papille. Si la lumière frappe obliquement, elle éclairera complétement une des parois et laissera l'autre dans l'ombre. On conçoit ainsi comment l'aspect des vaisseaux rétiniens subit toujours une modification par le fait même de l'existence d'une excavation, comment un même vaisseau paraît coupé en plusieurs tronçons dont l'un est plus gros, plus visible que l'autre, dont l'un par un effet de perspective semble avoir subi une déviation latérale par rapport à l'autre.

Il est possible, en examinant à l'image droite, d'évaluer la profondeur de l'excavation par la valeur des verres concaves nécessaires pour voir successivement la rétine, puis le fond de l'excavation.

La différence de niveau de ces parties pourra être aussi appréciée pendant l'examen à l'image renversée par l'étendue de la dé-

viation parallactique. On constatera ainsi qu'à de petits mouvements du verre convexe correspondent des déplacements en totalité du bord de l'excavation par rapport à son fond, et de même, en fixant un vaisseau sur le bord papillaire et en déplaçant la lentille dans le sens perpendiculaire à sa direction, on verra distinctement que la partie située au niveau de la rétine subit une déviation beaucoup plus considérable que le tronçon situé au fond de l'excavation. Il est nécessaire, pour faire cette expérience, d'avoir en vue toute la longueur du vaisseau observé, et par conséquent de diriger l'éclairement vers la paroi interne de l'excavation le long de laquelle rampent le plus souvent les vaisseaux. On y arrive en dirigeant l'œil du patient de telle façon que la papille soit, non pas au centre, mais à la partie interne du champ d'observation. Plus forte sera la déviation parallactique, plus profonde est l'excavation.

Les vaisseaux, en franchissant le bord habituellement abrupte de l'excavation, s'infléchissent sous un angle très-peu ouvert, il en résulte une gêne qui est sensible surtout dans la circulation de retour. Les veines sont gorgées de sang jusqu'au bord de l'excavation ; sur le bord même elles paraissent plus petites, plus étroites, plus pâles. En fixant pendant un certain temps le même tronc veineux dans le voisinage de la papille, on ne tarde pas à reconnaître un pouls veineux très-développé. C'est contre l'arête de l'excavation que l'alternance d'ampliation et de resserrement est le plus marqué.

Le même phénomène s'observe aussi dans les artères si l'on y prête attention. Le pouls artériel ! que l'on provoque dans l'œil sain en exerçant une pression modérée sur le globe oculaire, est l'un des traits qui caractérisent le mieux l'augmentation de la pression intra-oculaire. Il ne dérive pas directement des troubles circulatoires occasionnés par l'excavation, mais bien de ce que le passage de l'ondée sanguine ne peut se faire que pendant la systole ventriculaire, alors que le sang est chassé avec assez de force pour vaincre la résistance que l'excès de la pression lui oppose.

Signes physiologiques. — A mesure que l'excavation papillaire fait des progrès, le champ visuel diminue, il se rétrécit concentriquement d'une façon qui sera d'autant plus marquée que les éléments de la papille auront été soumis à une compression et à une destruction plus lentes. On l'observera donc de préférence dans le glaucome chronique : comme l'excavation elle-même, l'altération du champ visuel débute presque toujours par le côté interne, elle envahit successivement et progressivement

l'angle supérieur, puis l'inférieur, de telle sorte que la vision finit par être réduite à une simple fente plus étendue en dehors qu'en dedans. L'orientation devient alors impossible, bien que l'acuïté visuelle soit encore suffisante pour distinguer un petit objet; enfin, après un temps variable, le sens est définitivement et complétement perdu.

L'abolition progressive de la vision résulte de la distension subie par la lame criblée et de l'étranglement des fibres nerveuses qui en est la conséquence; elle résulte aussi de la compression subie par les fibres nerveuses contre le bord aigu de l'excavation, au moment où elles s'infléchissent pour gagner la rétine. Sous l'action de cette double cause, les faisceaux de fibres s'atrophient, les plus externes d'abord, parce qu'ils sont plus directement en rapport avec l'obstacle, ce qui explique pourquoi le champ visuel se retrécit de la périphérie vers le centre. Par les progrès du mal la couche nerveuse peut être réduite en ce point à un amincissement extrême, et la continuité, interrompue entre le cerveau et la rétine.

L'excavation et le rétrécissement progressifs du champ visuel appartenant plus spécialement au glaucome chronique ne s'accompagnent d'aucun autre symptôme. Exceptionnellement, ils se développent après une ou plusieurs attaques de glaucome aigu ; dans ce cas les signes du glaucome se joignent à ceux de l'excavation : dureté du globe, névralgies ciliaires violentes, anesthésie de la cornée, paresse et décoloration de l'iris, presbytie, apparitions entoptiques de cercles colorés en jaune ou en bleu : tel est alors le cortége de symptômes qui aura précédé ou qui accompagne le développement de l'excavation.

Il n'est pas rare de trouver le bord de l'excavation entouré d'un cercle étroit de couleur claire, produit par une atrophie complète de l'anneau choroïdal. Schweigger a vu la choroïde transformée en cet endroit en une membrane excessivement mince, complétement transparente, absolument comme dans les cas d'atrophie très-avancée de nature staphylômateuse. Selon toute apparence, cette atrophie est en rapport avec le refoulement en arrière de la lame criblée. Celle-ci reçoit de l'anneau choroïdal, nous l'avons dit, un certain nombre de faisceaux de renforcement, qui subissent nécessairement une tension très-considérable, capable de devenir le point de départ d'un travail atrophique. L'atrophie choroïdienne prépapillaire est le plus souvent circulaire (*pl.* XXII, *fig.* 2, 6). Dans quelques cas rares elle devient staphylômateuse; l'excavation est

alors entourée d'une sclérectasie formant un anneau plus ou moins complet, et neutralisant en partie l'influence pernicieuse qui en toute autre condition s'exerce exclusivement sur le nerf optique. Le développement simultané d'un staphylôme postérieur et d'une excavation signalée pour la première fois par de Græfe est très-rare. Nous en avons recueilli un exemple (*pl.* XXII, *fig.* 5). On y voit que l'aspect des vaisseaux n'est plus le même. Ils semblent naître du pourtour de l'ectasie, sans présenter à leur extrémité apparente la disposition habituelle en crochets : sur la choroïde atrophiée et déprimée, comme sur la papille, se remarquent des tronçons vasculaires sans rapport apparent de continuité avec les vaisseaux rétiniens.

L'excavation pathologique se complique dans certains cas de suffusions sanguines dans les débris de la papille ; celle-ci est alors couverte sur une étendue variable d'une tache rouge, finement ponctuée (*pl.* XXII, *fig.* 6) ; d'autres fois, c'est dans la rétine que s'effectue l'épanchement de sang ; on voit le long des veines, principalement au niveau de leurs points de bifurcation, des taches rouges allongées et dont l'aspect strié marque le siége ; d'autres fois encore, le sang s'infiltre dans le tissu choroïdien, et en provoque l'atrophie. Les figures 2 et 4 de la planche XXII représentent cette complication observée chez le même sujet à deux années d'intervalle.

Diagnostic. — L'excavation pathologique peut être confondue avec l'excavation physiologique lorsque celle-ci est très-développée. Voici ce qui les distingue : l'excavation physiologique, quelqu'étendue qu'elle soit, n'envahit jamais toute la surface de la papille ; elle en occupe le centre et forme un entonnoir évasé autour des vaisseaux, mais elle est toujours limitée, surtout en dehors (image renversée), par une zone rougeâtre qui représente la couche des fibres nerveuses. Les vaisseaux modifiés dans leur aspect au niveau de l'excavation reprennent leur direction normale sur la papille même sans se recourber en crochets sur le bord sclérotical.

L'excavation pathologique au contraire s'étend toujours jusqu'à la limite du nerf optique sans couche de fibres intermédiaire. Elle est à pic, évasée, plus profonde ; les vaisseaux qui en sortent se recourbent brusquement pour atteindre la rétine. L'excavation physiologique peut se transformer en excavation pathologique sous l'influence d'un principe glaucomateux : alors le bord de

cette dernière se rapproche graduellement de l'anneau sclérotical, et par opposition la couche rougeâtre intermédiaire diminue progressivement d'épaisseur. Dans ces cas complexes, le diagnostic ophthalmoscopique ne peut être posé d'une façon certaine qu'au moment où le bord de l'excavation est confondu sur tous les points avec celui du nerf optique lui-même. Toutefois, si, à un moment donné, l'examen au miroir laissait quelques doutes, l'état de la vision, la dureté caractéristique du globe oculaire suffiraient à les lever.

Pronostic. — Le pronostic de l'excavation pathologique est nécessairement grave : l'atrophie ou la destruction des fibres nerveuses est irremédiable. C'est en cette altération du tissu nerveux que réside le danger spécial du processus glaucomateux.

Traitement. Le seul traitement vraiment curatif doit avoir pour but de corriger d'une façon permanente l'excès de pression intra-oculaire ; le seul moyen d'y arriver consiste à pratiquer aussitôt que possible l'iridectomie. Les paracentèses répétées, l'opération de Hancock, les déplétions sanguines générales ou locales, les dérivatifs, les mercuriaux, etc., etc., représentent des ressources beaucoup trop insuffisantes ou incertaines pour leur sacrifier un temps précieux. C'est à une large excision de l'iris, opération que l'on doit au génie de Græfe, qu'il faut avoir recours d'emblée. Elle aura pour résultat habituel soit de prévenir l'excavation si elle n'existe pas encore, soit d'en empêcher les progrès si elle est déjà en voie de développement.

ARTICLE VII.

Pigmentation du nerf optique.

On a désigné sous ce nom des cas très-rares d'atrophie de la papille, dans lesquels la cécité fut complète en quelques jours, et dans lesquels on a constaté à l'ophthalmoscope des dépôts pigmentaires dans l'épaisseur de la papille. On connaît trois exemples de cette altération. Le premier, relaté par Ed. Jœger, est relatif à une femme de trente-deux ans chez laquelle, à la suite d'une chute sans commotion immédiate appréciable, il survint une suppression menstruelle et une diminution considérable de la vision. Trois jours après la malade était aveugle. La papille optique était décolorée, d'un blanc de chaux, sans excavation et infiltrée de pigment.

La seconde observation est représentée dans la planche XII de l'atlas de Liebreich ; nous l'avons reproduite d'après cet auteur (*pl.* XXIV, *fig.* 4).

Dans le troisième cas, observé par Knapp, la perte de la vision fut subite et précédée de vives douleurs de tête et d'un nystagmus vibratoire à l'un des deux yeux (œil gauche). Les papilles optiques étaient très-blanches, et recouvertes dans le tiers de leur surface d'un pigment très-noir.

On s'accorde à attribuer cet accident à une apoplexie du nerf optique. Le sang épanché détruirait brusquement les fibres nerveuses autour du foyer, puis fuserait jusqu'à la papille et formerait ces taches noires pigmentaires.

La réalité d'un épanchement de sang dans l'épaisseur du nerf optique a été constatée anotomiquement. Ignace Mey a trouvé toute la gaîne du nerf détachée des fibres nerveuses, depuis le trou orbitaire jusqu'à l'anneau sclérotical, et distendue par le sang autant que le permettait son élastiscité de tissu. De Ammon, à l'autopsie d'un vieillard de quatre-vingts ans qui était devenu aveugle pendant les dernières années de sa vie, rencontra dans le nerf optique gauche, près de la papille, un petit kyste rempli d'une masse sanguine noirâtre.

Ces épanchements sanguins sont attribués à une certaine gêne de la circulation de retour. La veine centrale ainsi que les veines choroïdiennes postérieures aboutissent, on le sait, à la veine ophthalmique qui, après avoir traversé la fente sphénoïdale, se jette dans le sinus caverneux. L'occlusion de ce sinus, la compression des troncs veineux qu'il reçoit, représenteraient rationnellement les causes prochaines de ces accidents. Ajoutons toutefois, ce que l'expérience a démontré, que ces troubles circulatoires occasionnent le plus souvent une névro-rétinite. Les suffusions sanguines appartiendraient peut-être aux cas exceptionnels dans lesquels la compression ne s'établirait que lentement. Quoi qu'il en soit, dans l'état actuel de nos connaissances, la pigmentation de la papille peut encore être considérée comme le signe ophthalmoscopique de l'apoplexie du nerf optique.

ARTICLE VIII.

Anomalies du nerf optique.

Il n'est question ici que des anomalies appréciables à l'ophthalmoscope. De Græfe a publié une observation d'insertion vicieuse des nerfs optiques, révélée par une incongruence des rétines. Ce point de physiologie optique est encore sujet à trop de controverses pour servir de base à un diagnostic. Quant à l'ectopie elle-même, appréciée anatomiquement, elle n'a été jusqu'alors signalée que dans des cas de staphylômes postérieurs au troisième degré, avec déformation considérable de tout l'hémisphère postérieur du globe et nécessairement déplacement du nerf optique.

De Ammon et Liebreich ont décrit et reproduit par le dessin une altération congénitale consistant en une déhiscence de la papille, décrite sous le nom de *coloboma du nerf optique*. Cette anomalie congénitale coïncide le plus souvent avec un coloboma de l'iris et de la choroïde. Elle se présente sous l'aspect d'une large surface grisâtre, comparable à une papille considérablement grandie et remarquable par l'irrégularité, et la dissémination des vaisseaux qui en émergent (Pl. XXIV, *fig.* 5).

TABLE DES MATIÈRES

PREMIÈRE PARTIE

OPHTHALMOSCOPIE

CHAPITRE PREMIER

Des méthodes d'éclairage artificiel de l'œil 1

Article I. — De l'éclairage oblique ou latéral 1

Article II. — De l'éclairage au miroir ou éclairage ophthalmoscopique proprement dit 4

— 1° Historique de cette méthode 4

— 2° Découverte de l'ophthalmoscope par Helmholtz 7

CHAPITRE II

Perfectionnements de l'éclairage ophthalmoscopique 11

Article I. — Des divers modes d'éclairage 11

— 1° Éclairage par des rayons parallèles 11

— 2° Éclairage par des rayons soit convergents, soit divergents 12

— *a*. Rayons convergents 12

— *b*. Rayons divergents 14

— *c*. Rayons modifiés dans leur marche par l'interposition d'une lentille bi-convexe 16

Article II. — Des procédés employés pour voir distinctement le fond de l'œil. 18

— Marche des faisceaux lumineux de retour dans les diverses formes d'amétropie 20

— L'observateur, pour y voir, doit toujours être placé sur le trajet des faisceaux lumineux de retour 21

— Conditions dans lesquelles le fond de l'œil est visible avec le réflecteur seul :

— *a*. Chez l'emmétrope 22

— *b*. Chez l'hypermétrope 23

— *c*. Chez le myope 23

— Procédé par l'image droite 24

— Procédé par l'image renversée 26

— De l'influence de l'état de la vision de l'observateur sur l'observation ophthalmoscopique 31

— De l'étendue du fond de l'œil accessible à l'exploration ophthalmoscopique 32

— Grossissement obtenu dans l'exploration ophthalmoscopique..... 32
— De l'éclat de l'image ophthalmoscopique..... 33

CHAPITRE III

Des différents ophthalmoscopes..... 35
Article I. — Ophthalmoscopes mobiles..... 36
— Ophthalmoscope de Helmholtz..... 36
— Ophthalmoscopes à réflecteur concave..... 37
— Ophthalmoscope binoculaire de Giraud-Teulon..... 38
— — de Laurence..... 42
Article II. — Ophthalmoscopes fixes..... 44
— Ophthalmoscope de Ruete..... 44
— — de Von Hasner..... 45
— — de Liebreich..... 45
— — de Follin et Nachet..... 46
— — de Galezowski..... 47
Article III. — Ophthalmo-microscope..... 48
Article IV. — Ophthalmoscope micrométrique..... 48
Article V. — Photographie ophthalmoscopique..... 50

CHAPITRE IV

Des règles a suivre pendant l'examen ophthalmoscopique..... 51
Article I. — Éclairage..... 51
Article II. — État de l'œil observé..... 53
Article III. — Attitude de l'observateur..... 55
Article IV. — Marche méthodique de l'examen ophthalmoscopique..... 56
— *a.* Dans l'examen par l'image renversée..... 58
— *b.* Dans l'examen par l'image droite..... 63
— Œil artificiel destiné aux exercices ophthalmoscopiques..... 64

CHAPITRE V

De la détermination de la réfraction fixe de l'œil a l'aide du réflecteur..... 67

CHAPITRE VI

Applications de l'éclairage artificiel au diagnostic des maladies de l'hémisphère antérieur du globe oculaire..... 71
I. Cornée..... 71
II. Cristallin..... 72
III. Iris et bord pupillaire..... 75

CHAPITRE VII

Du champ visuel..... 76
Article I. — Détermination du champ visuel..... 80
Article II. — Altérations du champ visuel d'origine sensoriale..... 84
— I. Hémiopie..... 84

— II. Rétrécissements centripètes et centrifuges du champ visuel... 88
— III. Scotomes du champ visuel... 89
— IV. Daltonisme... 90
— V. Phosphènes, images entoptiques... 93
Article III. — Altérations du champ visuel par défaut de transparence de l'appareil de réfraction... 95
— Mouches fixes... 96
— Mouches volantes physiologiques... 97
— Spectre globulaire isolé... 98
— Spectre muco-lacrymal... 99
— Spectre étoilé du cristallin... 100
— Mouches volantes pathologiques... 101
— Arbre vasculaire de Purkinge... 103

CHAPITRE VIII

De l'acuité de la vision... 106
Des échelles typographiques... 107
Détermination de l'acuité visuelle... 110

CHAPITRE IX

Maladies du corps vitré... 112
Article I. — Anatomie... 112
Article II. — Inflammation du corps vitré... 115
— Causes... 116
— Procédé d'exploration... 117
— Symptômes... 117
— Traitement... 119
Article III. — Ramollissement. Corps flottants du corps vitré... 120
— Ramollissement simple (synchisis simple)... 120
— Ramollissement composé (synchisis composé, synchisis étincelant). 122
Article IV. Cysticerques du corps vitré... 132

CHAPITRE X

Des variétes physiologiques de l'image ophthalmoscopique... 135
Article I. — Aspect de la choroïde... 136
Article II. — Aspect de la rétine... 139
Article III. — Aspect de la tache jaune... 139
Article IV. — Aspect de la papille optique... 141
Article V. — Aspect des vaisseaux de la rétine... 149
Article VI. — Opacités physiologiques de la rétine... 152

CHAPITRE XI

Maladies de la choroïde... 153
Article I. — Anatomie... 153
Article II. — Choroïdite congestive... 158

Article III. — Choroïdite chronique simple 159
— Procédé d'exploration 161
— Signes ophthalmoscopiques 161
— Signes fonctionnels 166
— Complications 168
— Causes 168
— Diagnostic 169
— Marche. Pronostic. Traitement 171
Article IV. — Choroïdite staphylômateuse 172
— Procédé d'exploration 172
— Signes ophthalmoscopiques 172
— Signes fonctionnels 177
— Nature et mode de développement de la choroïdite staphylômateuse 180
— Causes 185
— Diagnostic 186
— Pronostic et traitement 187
Article V. — Blessures. Hémorrhagies de la choroïde 189
Article VI. — Anomalies de la choroïde 191

CHAPITRE XII

Maladies de la rétine 192
Article I. — Anatomie 192
Article II. — Décollement de la rétine 198
— Causes 198
— Anatomie pathologique 199
— Procédé d'exploration 199
— Signes ophthalmoscopiques 200
— Signes fonctionnels 202
— Diagnostic 204
— Marche. Durée 205
— Traitement 207
Article III. — Hypérhémie rétinienne 209
Article IV. — Œdème de la rétine 211
— Procédé d'exploration 211
— Signes ophthalmoscopiques 211
— Signes fonctionnels 212
— Diagnostic 213
— Causes et traitement 214
Article V. — Apoplexie rétinienne 215
— Procédé d'exploration 215
— Signes ophthalmoscopiques 215
— Signes fonctionnels 216
— Causes et traitement 217
Article VI. — Rétinite chronique 217
— Anatomie pathologique 218
— Procédé d'exploration 222
— Signes ophthalmoscopiques 222
— Signes fonctionnels 223
— Diagnostic 226
— Formes de la rétinite 230

Article VII. — Rétinite albuminurique... 230
Article VIII. — Rétinite syphilitique... 234
Article IX. — Rétinite péri-vasculaire... 236
Article X. — Rétinite glucosurique... 238
Article XI. — Rétinite leucémique... 238
Article XII. — Rétinite pigmentaire... 239
— Signes ophthalmoscopiques... 242
— Signes fonctionnels... 242

CHAPITRE XIII

Maladies du nerf optique... 244
Article I. — Anatomie... 244
Article II. — Hyperhémie. Anémie de la papille... 246
Article III. — Embolie de l'artère centrale... 246
— Procédé d'exploration... 247
— Signes ophthalmoscopiques... 247
Article IV. — Névro-rétinite... 249
— Procédé d'exploration... 251
— Signes ophthalmoscopiques... 251
— Signes fonctionnels... 253
— Causes... 254
— Traitement... 256
Article V. — Névrite optique et atrophie de la papille... 256
— Causes... 256
— Anatomie pathologique... 263
— Signes ophthalmoscopiques... 264
— Signes fonctionnels... 266
— Marche. Traitement... 267
Article VI. — Excavation pathologique de la papille... 268
— Causes... 270
— Procédé d'examen... 270
— Signes ophthalmoscopiques... 269
— Signes physiologiques... 272
— Diagnostic... 274
— Pronostic. Traitement... 274
Article VII. — Pigmentation du nerf optique... 275
Article VIII. — Anomalies du nerf optique... 277
— Table... 279

FIN DE LA TABLE DES MATIÈRES.

Corbeil. — Typ. et stér. de Crété fils.

TABLE ALPHABÉTIQUE

DES AUTEURS

Pages.

ACTON (W.). — Organes de la génération. In-8, 6 fr. 16
ADANSON (M.). — Histoire de la botanique. Grand in-8, 6 fr. 24
AGARDH (J.). — Algæ maris Mediterranei. 2 vol. in-8, 5 fr. 24
AGARDH (J.). — Theoria systematis plantarum. In-8, atlas, 24 fr. 29
AGASSIZ. — Système glaciaire. In-8, atlas, 50 fr. 26
ALIBERT (C.). — Eaux minérales. In-8, 1 fr. 50 15
ALIX. — Voyez GRATIOLET.
ALLIX. — Physiologie de l'enfance. In-8, 4 fr. 15
ANDRAL. — Clinique médicale. 5 vol. in-8, 40 fr. 14
— Hématologie. In-8, 4 fr. 17
ANDRÉ. — Un mois en Russie. In-18, 4 fr. 42
ANNALES DE CHIMIE. — Un an, 12 numéros, 30 fr. 44
— DES SCIENCES NATURELLES. — 12 numéros. Botanique, 25 fr. 44
— — Zoologie, 25 fr. 45
— DES SCIENCES GÉOLOGIQUES. — 4 numéros, un an, 15 fr. 45
— DE DERMATOLOGIE. — 6 cahiers, 10 fr. 44
— MÉDICO-PSYCHOLOGIQUES. — 6 numéros, un an, 20 fr. 46
ANNUAIRE SCIENTIFIQUE. — Voyez DEHÉRAIN.
ARCHIVES DE PHYSIOLOGIE. — Un an, 20 fr. 44
AUDOUIN et MILNE-EDWARDS. — Littoral de la France. In-8, 34 fr. 27
AUVERT. — Selecta praxis medico-chirurgicæ. 2 vol. in-folio, 500 fr. 18
BACCALAURÉAT ÈS SCIENCES. 3 vol. in-18, 25 fr. 33
BAILLON. — Euphorbiacées. In-8, atlas, 36 fr. 25
— Buxacées. In-8, 5 fr. 25
— Développement de la fleur. In-8, 1 fr. 50 25
BALTET. — Horticulture en Belgique. In-4, 10 fr. 41
— Culture du poirier. In-18, 1 fr. 41
— L'art de greffer. In-18, 3 fr. 41
BARRAL (J. A.). — Trilogie agricole. In-18, 3 fr. 50 42
Voyez *Journal de l'Agriculture.*
BARRAL. — Almanach de l'agriculture. In-18, 50 cent. 39
BARRÉ. — Cours complet de comptabilité. In-8, 3 fr. 50 35

Ce Catalogue annule les précédents.

Pages.
BATTAILLE (Ch.). — Phonation. In-8, 4 fr. 20
— Enseignement du chant. In-18, 2 fr. 13
BAUDRY et JOURDIER. — Catéchisme d'agriculture. In-8, 1 fr. 32
BASSET (N.). — Fermentation. In-18, 3 fr. 50 41
BÉRENGUIER (A.). — Fièvres intermittentes. In-8, 5 fr. 16
BERNE et DELORE. — Physiologie moderne. In-8, 7 fr. 20
BERNE. — Fièvre puerpérale. In-8, 2 fr. 50 ....
BERT (Paul). — Animaux vertébrés de l'Yonne. In-8, 4 fr. 24
BERTILLON. — Statistique de la vaccine. In-18, 2 fr. 23
BERTRAND DE SAINT-GERMAIN. — Descartes. In-8, 7 fr. 14
BEUDANT. — Cours de minéralogie. In-18, 6 fr. 28
BIBLIOTHÈQUE DE L'ÉCOLE DES HAUTES ÉTUDES. — Voyez *Hautes Études*.
BICHAT. — La vie et la mort. In-18, 3 fr. 23
BILLOD (E.). — De la pellagre. In-8, 10 fr. 20
BLANC. — L'Éducation des enfants. In-8, 2 fr. 16
BOBIERRE. — Engrais commerciaux. In-18, 2 fr. 40
BOINET. — Iodothérapie. In-8, 14 fr. 17
— Ovariotomie. In-8, 7 fr. 19
BOISSIER. — Icones Euphorbiarum. In-folio, 70 fr. 25
BOITEL. — Pin maritime. In-8, 3 fr. 41
BONAMY, BROCA et BEAU. — Anatomie. 5 atlas in-8, noir : 190 fr.; colorié : 370 fr. 12
BONNET. — L'aliéné devant lui-même. In-8, 9 fr. — Voyez POINCARÉ 11
BORSIERI. — Instituts de médecine. 2 vol. in-8, 16 fr. 13
BOUCHARD. — Tuberculose. In-8, 1 fr. 50 23
BOUDET. — Voyez BOUTRON et *Journal de pharmacie*.
BOURDILLAT. — Calculs de l'urèthre. In-8, 4 fr. 23
BOURGAREL (E.). — Conseils aux mères. In-18, 3 fr. 50 15
BOURRUS. — Notions d'histoire naturelle. In-8, 2 fr. 15 26
BOUTIGNY. — État sphéroïdal. In-8, 7 fr. 38
BOUTRON et BOUDET. — Hydrotimétrie. In-8, 3 fr. 36
BRIAU. — Service de santé. In-8, 3 fr. 50 22
— Paul d'Égine. In-8, 9 fr. 19
— Assistance chez les Romains. In-8, 3 fr. 50 22
BRIQUET. — Quinquina. In-8, 4 fr. 21
BRISBARRE. — Philosophie. In-18, 1 fr. 50 37
BROCA (P.). — Étranglement dans les hernies. In-8, 5 fr. — Voyez BONAMY 17
BRONGNIART. — Voyez *Annales des sciences naturelles*.
BROWN-SÉQUARD. — Journal de physiologie. 6 vol. in-8, 108 fr. 21
Voyez *Archives de physiologie*.
BUEK. — Index Candolleanus. In-8, 30 fr. Voy. DE CANDOLLE 27
BULLETIN. — Société anatomique. 7 vol. in-8, 30 fr. 12
— Table. 1 vol. in-8, 7 fr.
— de diverses Sociétés. — Voy. *Sociétés*.
— de l'agriculture. Un an, 8 fr. 47
BUNSEN. — Méthodes gazométriques. In-8, 5 fr. 35
BURAT. — Précis de mécanique. In-18, 3 fr. 37
BURDEL. — Fièvres paludéennes. In-18, 3 fr. 50 16
CABANIS. — Physique et moral. 2 vol. in-18, 6 fr. 21
CAHIERS D'HISTOIRE NATURELLE. — 3 vol. in-12, 6 fr. 25

Pages.
CAMPAGNE. — Manie raisonnante. In-8, 8 fr. 18
CAP. — Études biographiques. In-18, 3 fr. — Voy. *Journal de pharmacie*..... 35
CARRIÈRE. — Cures de petit-lait. In-8, 4 fr. 50..... 20
CATÉCHISME D'AGRICULTURE. — In-18, 1 fr..... 39
CAVE — Botanique agricole. In-8°, 1 fr..... 40
CAZALIS-ALLUT. — Œuvres. In-8, 6 fr..... 40
CERISE. — Voyez CABANIS, ROUSSEL, BICHAT.
CHANCEL. — Voyez GERHARDT.
CHARCOT. — Voyez *Archives de physiologie*.
CHARNACÉ. — Animaux domestiques. In-18, 3 fr. 50..... 39
CHASSAGNY. — Moyens hémostatiques. In-8, 2 fr..... 11
CHASSAIGNAC. — Opérations chirurgicales. 2 vol. in-8, 28 fr..... 19
— Suppuration et drainage. 2 vol in-8, 18 fr..... 15
CHAUFFARD. — Voyez BORSIERI.
CHAVASSE. — Conseils à une mère. In-8, 1 fr. 50..... 16
CHENU. — Conchyliologie. 2 vol. in-4, 32 fr..... 25
— Campagne d'Italie. 2 vol. in-4, atlas, 80 fr..... 18
— Campagne de Crimée. In-4, 20 fr..... 11
— Recrutement et population. In-4, 3 fr..... 21
CHOMEL. — Dyspepsies. In-8, 6 fr..... 15
CHURCHILL. — Phthisie pulmonaire. In-8, 17 fr..... 20
CLAVEL. — Éducation physique et morale. 2 vol. in-18, 3 fr..... 15
CLOQUET. — Atlas d'anatomie. 2 vol. in-4, 12 fr..... 11
COCHARD. — Voyez DUNCKELBERG.
COMTE (A.). — Introduction au règne végétal. 1 fr. 25..... 30
— Règne animal, 90 tableaux. 114 fr..... 30
— Structure et physiologie. In-18, atlas, 4 fr. 50..... 30
— Planches murales. 100 planches, 350 fr..... 27
— Cahiers. — Voyez *Cahiers*..... 25
— Végétaux dangereux. 3 tableaux, 15 fr..... 42
CONGRÈS MÉDICAL de 1867. — In-8, 12 fr..... 14
CORBIÈRE (DE LA). — Traité du froid. In-8, 7 fr. 50..... 16
COSSON et GERMAIN. — Flore. In-8, 15 fr..... 25
— Synopsis de la Flore. In-18, 4 fr..... 30
COSTE. — Développement des corps organisés. 4 liv. in-plano, 208 fr..... 25
COURS D'HISTOIRE NATURELLE. — 3 vol. in-18, 18 fr..... 26
COUTARE. — Essai sur les dyspepsies. In-8, 4 fr..... 15
CULLERIER. — Maladies vénériennes. In-18, atlas, 50 fr..... 23
CUVIER. — Lettres. In-18, 1 fr..... 25
— Le règne animal. 20 vol. grand in-8, 1310 fr..... 30
CUZENT (S.). — Épidémie de la Guadeloupe. In-8, 4 fr..... 17
DAUBRÉE. — Roches du muséum. In-8, 2 fr..... 25
DAUDIN. Théâtre d'Agriculture. In-8, 7 fr. 50..... 39
DECAISNE. — Voyez *Annales des sciences naturelles*.
DE CANDOLLE. — Géographie botanique. 2 vol. in-8, 25 fr..... 26
DARWIN (Ch.). — Origine des espèces. In-8, 7 fr. 50..... 19
DE CANDOLLE. — Prodromus. 16 vol. in-8, 262 fr..... 29
— Index Candolleanus. 2 vol. in-8, 30 fr..... 29
DECHAMBRE (A.). — Voyez *Dictionnaire encyclopédique* et *Gazette hebdomadaire*.
DEHÉRAIN. — Annuaire scientifique. In-18, 3 fr. 50..... 32

Pages.
DEJERNON (R.). — Vigne dans le Sud-Ouest. In-8, 5 fr. 42
DELABARRE. — Accidents de dentition. In-8, 1 fr. 14
DELASIAUVE. — Epilepsie. In-8, 7 fr. 50. 16
Voyez *Journal de médecine mentale.*
DELAUNAY. — Cours de mécanique. In-18, 8 fr. 37
— Cours d'astronomie. In-18, 7 fr. 50. 33
— Mécanique rationnelle. In-8, 8 fr. 37
DELIOUX DE SAVIGNAC. — Doctrine et méthode. In-8, 10 fr. 21
— Dysentérie. In-8, 8 fr. 15
DELORE. — Ankyloses. In-8, 2 fr. 50. 12
Voyez Berne.
DEMARQUAY. — Tumeurs de l'orbite. In-8, 7 fr. 19
DES ÉTANGS. — Suicide politique. In-8, 3 fr. 22
DESHAYES. — Atlas de conchyliologie. Grand in-8, noir : 30 fr.; colorié : 72 fr. 25
DEVAY. — Mariages consanguins. In-18, 2 fr. 50. 18
DEVERGIE (A.). — Maladies de la peau. In-8, 10 fr. 19
DICTIONNAIRE ENCYCLOPÉDIQUE. — In-8, le volume 12 fr. 14
DIDSBURY. — Voyez Chavasse.
DIEU. — Matière médicale. 4 vol. in-8, 10 fr. 18
DIEULAFOYE. — Mort subite dans la fièvre typhoïde. In-8, 2 fr. 18
DINAN. — Formules de transport. In-8, 3 fr.
DOLBEAU. — Clinique chirurgicale. In-8, 7 fr. 14
D'ORBIGNY. — Cours de paléontologie. 3 vol. in-18, 15 fr. 29
— Paléontologie française. 8 vol. in-8, atlas, 465 fr. 29
— Prodrome de paléontologie. 3 vol. in-18, 12 fr. 29
DOYON (A.). — Uriage. In-18, 3 fr. 50. 23
— Herpès récidivant. In-8, 3 fr. 50. 17
— Voyez Hébra. — Voyez *Annales de dermatologie.*
DRION et FERNET. — Physique. In-8, 7 fr. 37
DU BREUIL. — Instruction élémentaire. In-18, 2 fr. 50. 40
— Arbres et arbrisseaux à fruits. In-18, 8 fr. 40
— Vignoble. In-18, 3 fr. 50. 43
— Arboriculture des Ingénieurs. In-18, 3 fr. 50. 40
Voyez Girardin.
DUNKELBERG. — Prairies irriguées. In-8, 5 fr. 42
DUPLAY. — Voyez Follin.
DUVIVIER. — La mélancolie. In-18, 3 fr. 18
EDWARDS (Milne-). — Cahiers. 3 vol. in-12, 6 fr. 26
— Cours de zoologie. In-18, 6 fr. 26
— Introduction à la zoologie. In-18, 2 fr. 25. 31
EDWARDS (Milne). — Notions préliminaires. In-18, 8 fr. 31
— Leçons sur la physiologie. 9 vol. in-8, 81 fr. 20
— Recherches sur les mammifères. In-4, atlas, 260 fr. 27
Voyez Audouin. — Voyez *Sciences naturelles.*
EDWARDS-MILNE (Alph.). — Solanacées. In-8, 4 fr. 30
— Crustacés podophthalmaires. In-4, 35 fr. 25
— Précis d'histoire naturelle. In-18, 3 fr. 27
— Oiseaux fossiles. In-4, 25 livraisons, 125 fr. 28
Voyez *Annales des sciences géologiques.*
ELY. — Chronique médicale. In-18, 2 fr.

Pages.
ETTINGSHAUSEN. — Physiotypia. 5 vol. in-folio, 700 fr. 24
EVANS. — Institutions sanitaires. In-8, 5 fr. 17
FAVRE (Alph.). — Recherches géologiques. 3 vol. in-8, atlas, 60 fr. 26
— Carte de Savoie, 15 fr. 26
FÉRET. — Bordeaux et ses vins. In-18, 4 fr. 40
FERNET (E.). — Précis de physique. In-18, 3 fr. Voyez DRION. — Voyez VERDET. 37
FOLLIN et DUPLAY. — Pathologie externe, I, II, III, 1 et 2, 30 fr. 19
FONSSAGRIVES. — Entretiens sur l'hygiène. In-18, 3 fr. 50. 17
— Rôle des mères. In-18, 3 fr. 50. 15
— Éducation des femmes.
Voyez WALSHE.
FORGET. — Anomalies dentaires. In-4, 3 fr. 13
FOUCHER. — Cataracte. In-8, 5 fr. 13
FRÉMY. — Voyez PELOUZE.
FUSTEGUERAS et HERGOTT. — Cours de mécanique. Petit in-8. 37
GAUTIER. — Géologie. In-8, 3 fr. 26
GAVARRET. — Physique médicale. In-18, 6 fr. 21
— Électricité. 2 vol. in-18, 16 fr. 35
— Télégraphie électrique. In-18, 5 fr. 38
— Phénomènes physiques de la vie. In-18, 4 fr. 23
GAZETTE HEBDOMADAIRE. — Première série. 10 vol. 250 fr. 16
— abonnement annuel, 24 fr. 47
GEOFFROY SAINT-HILAIRE. — Règnes organiques. 3 vol. in-8, 24 fr. 30
— Viande de cheval. In-18, 1 fr. 40
GERHARDT et CHANCEL. — Analyse qualitative. In-18, 7 fr. 50. 32
— — quantitative. In-18, 7 fr. 50. 32
GIRARD DE CAILLEUX. — Budget d'un asile. In-4, 8 fr. 11
GIRARDIN. — Chimie élémentaire. 2 vol. in-8. 34
— Chimie générale et appliquée, 4 années, 12 fr. 80. 33
— Des fumiers. In-16, 2 fr. 50. 41
— et DU BREUIL. — Traité d'agriculture. 2 vol. in-18, 16 fr. 39
GLOGER. — Animaux utiles. In-18, 80 c. 41
GODARD. — Égypte et Palestine. 1 vol. grand in-8, atlas, 24 fr. 15
GOUREAU. — Insectes nuisibles, arbres. In-8, 5 fr. 44
— — forêts. In-8, 5 fr. 41
— — hommes. In-8, 4 fr. 41
GOYRAND. — Clinique chirurgicale. In-8, 12 fr. 54
GRATIOLET. — Hippopotame. In-4, 35 fr. 26
GRÉARD. — Littérature. In-18, 1 fr. 25. 36
GRISOLLE. — Pathologie interne. 2 vol. in-8, 18 fr. 19
GUÉROULT. — Voyez HELMHOLTZ.
GUIRAUDET. — Mécanique expérimentale. In-8, 1re partie, 2 fr. 80; 2e partie, 2 fr. 80. 37
GUIRAUDET. — Cours de cosmographie. In-8, 3 fr. 35
GUYOT (J.) — Vignobles de France. 3 vol. in-8, 30 fr. 43
HAUTES ÉTUDES (Bibliothèque de l'École des). — 3 vol., un an, 70 fr. 46
HÉBERT. — Voyez *Annales des sciences géologiques.*
HÉBRA. — Maladies de la peau. In-8, 4 fascicules parus, 8 fr. 20
HEISER. — Gymnastique raisonnée. In-8, 6 fr. 17
HELMHOLTZ. — Optique physiologique. In-8, atlas, 30 fr. 19
— Théorie de la musique. In-8, 11 fr. 18
— Conservation de la force. Petit in-8, 3 fr. 50. 35

Pages.
HERPIN. — Sources de France. In-18, 2 fr. ... 22
HIRSCHFELD. — Système nerveux. In-8, atlas, 60 fr.; colorié, 110 fr. ... 22
HISTOIRE NATURELLE DU JURA. — 3 vol. in-8, 27 fr. ... 27
HUGUENY. — Eaux potables. In-8, 3 fr. ... 15
ISNARD. — Arsenic. In-8, 4 fr. ... 13
JAMES (C.). — Eaux minerales. In-18, 7 fr. 50 ... 15
— Premiers soins. In-18, 6 fr. ... 21
JAMIN. — Fruits à cultiver. In-18, 1 fr. 50 ... 41
JAUMES. — Pathologie générale. In-8, 16 fr. ... 19
JAVAL. — Du strabisme. In-8, 2 fr. 50 ... 22
Voyez HELMHOLTZ.
JEANNIN. — Pigmentations cutanées. In-8, 2 fr. ... 20
JOIGNEAUX. — Jeune fermière. In-18, 1 fr. ... 40
— Livre de la ferme. 2 vol. in-8, 32 fr. ... 41
— Veillées de la ferme. In-12, 1 fr. ... 42
— Traité des graines. In-18, 3 fr. ... 41
JOIRE. — Introduction à la physiologie. In-18, 3 fr. ... 20
— Questions industrielles et sociales. In-18, 3 fr. ... 42
JOURDIER. — Agriculture à l'Exposition. In-18, 1 fr. — Voy. *Catéchisme d'agriculture*.
JOURNAL DE L'AGRICULTURE. — Un an, 25 fr. ... 47
— de la Ferme. 4 vol. grand in-8, 48 fr. ... 41
— de pharmacie et de chimie. Un an, 15 fr. ... 47
— de médecine mentale. Un an, 5 fr. ... 47
JUSSIEU (DE). — Cours de botanique. In-18, 6 fr. ... 24
KÖLLIKER. — Éléments d'histologie. In-8, 16 fr. ... 17
KOLTZ. — Pisciculture pratique. In-18, 2 fr. 50 ... 42
KUHN. — Première dentition. In-8, 1 fr. 50 ... 14
LACAZE-DUTHIERS. — Le dentale. In-4, 25 fr. ... 25
LAFAURIE. — Luxations anciennes. In-8, 3 fr. ... 18
LAGRELETTE. — De la sciatique. In-8, 4 fr. ... 22
LAISNÉ. — Le massage. In-8, 4 fr. 50 ... 18
LANCEREAUX et LACKERBAUER — Anatomie pathologique. Grand in-8, 60 fr. ... 12
LANDE. — Aplasie lamineuse. In-8, 4 fr. ... 13
LAPASSE. — Conservation de la vie. In-8, 7 fr. 50 ... 14
— Hygiène de longévité. In-18, 2 fr. ... 18
LAURENT. — Simulation de la folie. In-8, 6 fr. ... 16
LEDIBERDER. — Des fractures du crâne. In-8, 2 fr. 50 ... 16
LE FORT (L.). — Maternités. In-4, 18 fr. ... 18
LEFORT (J.). — Chimie des couleurs. In-18, 4 fr. ... 35
— Chimie hydrologique. In-8, 8 fr. ... 35
LEHMANN. — Chimie physiologique. In-18, 2 fr. ... 35
LE MAOUT. — Leçons de botanique. Grand in-8, 12 fr. ... 24
— Colorié, 16 fr. ... 24
LENOIR. — Considérations sur les asiles d'aliénés. Gr. in-8, 2 fr. 50 ... 13
LENOIR, SÉE et TARNIER. — Accouchements. Grand in-8, 70 fr. ... 11
LEPELLETIER. — Physiognomonie. In-8, 7 fr. 50 ... 20
LEROY (Em.). — Éducation des enfants. In-18, 2 fr. ... 15
— Étude sur le suicide. In-8, 5 fr. ... 22
LEROY (Raoul). — Anémie. In-8, 6 fr. ... 12

Pages.
LEVASSEUR. — Histoire de France. In-18, 3 fr. 50 36
— Géographie. In-18, 1 fr. 75 35
LEYMERIE. — Cours de minéralogie. 2 vol. in-8, 12 fr 28
— Éléments de minéralogie 1 vol. in-18, 9 fr 28
LIÉBAULT (A.). — Du sommeil. In-8, 6 fr 22
LIÉBIG. — Chimie organique. 3 vol. in-8, 25 fr 35
LIÉGEOIS. — Traité de physiologie. In-8, 9 fr. 50 20
L'IMITATION DE JÉSUS-CHRIST. — In-folio, 4,000 fr.
LE LIVRE DE LA FERME. — 2 vol. grand in-8, 32 fr 41
— DE LA NATURE. — 2 vol. in-8, 15 fr 36
LIVRET DU MUSÉE ORFILA. — In-18, 1 fr 18
MACKENSIE (W.). — Maladies de l'œil. 3 vol. in-8, 45 fr 19
MARDUEL. — Résection sous-périostée. In-8, 3 fr 22
MARIÉ-DAVY. — Recherches sur l'électricité. 2 fasc., 6 fr 35
— Météorologie. In-8, 10 fr 37
MARMONIER. — De la transfusion du sang. In-8, 2 fr. 50 23
MARSHALL-HALL. — Système spinal. In-18, 2 fr 23
MAS. — Le Verger, un an, 25 fr 47
MATTEUCCI. — Phénomènes physiques. In-18, 3 fr. 50 37
MAUDUIT. — Arithmétique. In-18, 1 fr. 20 33
— Algèbre. In-18, 1 fr. 40 32
MAUMENÉ. — Travail des vins. In-8, 12 fr 43
MIALHE. — Chimie physiologique. In-8, 9 fr 34
MICHALET. — Voyez *Histoire naturelle du Jura* 27
MICHELI. — Voyez SACHS 29
MIGNOT. — Maladies du premier âge. In-8, 5 fr 21
MOLESCHOTT. — De l'alimentation. In-18, 1 fr 11
MONCEAUX. — Voyez ROBINEAU.
MONCKHOVEN (van). — Optique photographique. In-12, 4 fr 37
— Traité de photographie. In-8, 10 fr 37
MONTAGNA. — Houille en Italie. In-8, 5 fr 36
MOREAU. — Psychologie morbide. In-8, 8 fr 21
MOREL. — Maladies mentales. In-8, 13 fr 18
MOREL. — Médecine légale. In-8, 2 fr. 50 18
MOURE et MARTIN. — Vade-mecum. In-18, 3 fr. 50 23
NIEPCE. — Gravure héliographique. Grand in-8, 5 fr 36
NOGUÈS. — Histoire naturelle appliquée. In-8, 5 fr 27
NORMANDY. — Tableaux d'analyse. In-4, 25 fr 32
OBERLIN. — Végétaux médicinaux. In-18, 2 fr 23
ORLING. — Manuel de chimie. In-8, 7 fr 34
OGÉRIEN. — Voyez *Histoire naturelle du Jura* 27
OLLIER. — Régénération des os. 2 vol. grand in-8, 30 fr 21
OTTO. — Les poisons. In-8, 3 fr 21
OULMONT. — Veratrum viride. In-8, 1 fr 23
PALÉONTOLOGIE FRANÇAISE. — Voyez D'ORBIGNY 28
— CONTINUATION. — La livraison, 6 fr 29
PAPILLON. — Manuel des humeurs. In-18, 5 fr 17
PARCHAPPE. — Du cœur. In-8, atlas, 12 fr 14
— Siège de l'intelligence. In-8, 2 fr. 50 22
— Modes d'assistance. In-8, 1 fr. 25 11

Pages.
PASTEUR (L.). — Vinaigre. In-8, 4 fr. 43
PAULET et SARAZIN. — Anatomie topographique. 2 vol. grand in-8, 176 fr. 12
PAUL D'ÉGINE. — Traduction de Briau. In-8, 9 fr. 20
PAYER. — Éléments de botanique. In-18, 5 fr. 24
— Organogénie. 2 vol. grand in-8, 160 fr. 28
PÉCLET. — Traité de la chaleur. 3 vol. in-8, 42 fr. 33
PELOUZE et FRÉMY. — Abrégé de chimie. 3 vol. in-18, 6 fr. 34
— Chimie générale. 7 vol. in-8, 100 fr. 34
— Notions générales. In-8, atlas couleur, 10 fr. 34
— — In-8, atlas noir, 5 fr. 34
PÉRARD (L.). — Voyez Helmholtz.
PÉRIER. — Fragments ethnologiques. In-8, 3 fr. 50 16
PERRIN (M.). — Ophthalmoscopie. In-8, atlas, 32 fr. 19
PERRIS. — Insectes du pin. In-8, 25 fr. 41
PERSOZ. — Impression des tissus. 4 vol. in-8, 70 fr. 36
— Vigue. Grand in-8, 1 fr. 50 42
PÉTREQUIN. — Anatomie topographique. In-8, 9 fr. 12
PEYRAUD. — Régénération du tissu cartilagineux. In-8, 3 fr. 50 22
PICARD (P.). — Voyez Scanzoni.
POINCARÉ et BONNET. — Paralysie générale. In-8, 3 fr. 19
POUCHET (G.). — Histologie. In-8, 6 fr. 17
— Pluralité des races. In-8, 3 fr. 50 21
— Grand fourmilier. In-4, 35 fr. 26
PRÉVOST. — Déviation des yeux. In-8, 2 fr. 50 14
QUATREFAGES. — Souvenirs d'un naturaliste. 2 vol. in-18, 4 fr. 30
— Maladies du ver à soie. In-4, 16 fr. 42
— Nouvelles recherches. In-4, 3 fr 50 42
RAIMBERT. — Maladies charbonneuses. In-8, 6 fr. 13
RÉGNAULD. — Voyez Soubeiran. — Voy. *Journal de Pharmacie.*
RÉGNAULT. — Cours de chimie. 4 vol. in-18, 20 fr. 34
REGNAULT. — Éléments. In-18, 5 fr. 34
RENDU. — Ampélographie française. In-f° et atlas, 150 fr. — Le même, in-8, 6 fr. 39
RESBECQ. — Guide administratif. In-18, 3 fr. 17
ROBINEAU. — Diptères. 2 vol. in-8, 30 fr. 25
ROCCAS. — Bains de mer. In-18, 3 fr. 50 13
ROGUET. — Arithmétique. In-8, 3 fr. 33
— Géométrie préparatoire. In-8, 1 fr. 36
— — 1re année. 4 fr. 36
— 2e année. 4 fr. 36
ROHART. — Engrais chimiques. In-18, 3 fr. 40
ROLLET. — Maladies vénériennes. In-8, 12 fr. 23
ROQUES. — Champignons comestibles. In-4, 15 fr. 40
ROSE. — Chimie analytique. 2 vol. in-8, 24 fr. 33
ROSE-CHARMEUX. — Chasselas. In-18, 2 fr. 40
ROTUREAU. — Eaux minérales. 3 vol. in-8, 25 fr. 15
ROUSSEL. — Système de la femme. In-18, 3 fr. 16
ROYER (Mme). — Origines de l'homme et des Sociétés. In-8, 7 fr. 50 17
Voyez Darwin.
SACC. — La garance. In-8, 3 fr. 50 41
SACHS. — Physiologie végétale. In-8, 12 fr. 29

Pages

SANSON. — Hygiène des animaux domestiques. Petit in-8, 4 fr. 41
SAPPEY. — Anatomie descriptive. In-18, 7 fr. 50 11
SARAZIN. — Voyez Paulet.
SAUCEROTTE. — Histoire et philosophie. In-18, 3 fr. 17
SAUSSURE (de). — Vespides. 3 vol. in-8 et atlas, 144 fr. 31
— Mélanges hyménoptérologiques. In-4, 2 fascicules, 12 fr. 27
— — orthoptérologiques. In-4, 6 fr. 28
— Masariens. In-8, 42 fr. 28
— Histoire naturelle du Mexique. In-4, 45 fr. 28
— et SICHEL. — Scolia. In-8, 8 fr. 30
SAUZE. — Études sur la folie. In-8, 5 fr. 16
SCANZONI. — Métrite chronique. In-8, 7 fr. 18
— Précis d'accouchements. In-18, 5 fr. 11
SCHÖDLER. — Voyez le *Livre de la nature*. 36
SCHREBER. — Gymnastique de chambre. In-8, 3 fr. 17
SCHUTZENBERGER. — Chimie physiologique. In-8, 6 fr. 35
— Matières colorantes. 2 vol. in-8, 19 fr. 35
SCRIVE. — Campagne d'Orient. In-8, 3 fr. 19
SCROPE (P.). — Volcans. 1 vol. in-8, 14 fr. 31
SÉE (Marc). — Voyez Lenoir. — Voyez Kölliker.
SEGOND. — Morphologie. In-8, 3 fr. 28
SERINGE. — Culture des mûriers. In-8, atlas, 9 fr. 28
SERRE (d'Uzès). — Phosphènes. In-8, 5 fr. 20
SICHEL (J.). — Voyez Saussure.
SIEFFERMANN. — Voyez Scanzoni.
SILBERT. — Accouchement artificiel. In-8, 2 fr. 75 11
SILBERT. — Saignée dans la grossesse. In-8, 4 fr. 50 22
SIMON (M.). — Préservation du choléra. In-18, 2 fr. 50 14
SIMS. — Chirurgie utérine. In-8, 9 fr. 23
SOCIÉTÉ D'ANTHROPOLOGIE. — Bulletin, un an, 7 fr. 50 46
— Mémoires, le volume, 12 fr. 13
— DE CHIRURGIE. — Bulletin, un an, 7 fr. 26
— Mémoires, le vol., 20 fr. 47
— Hygiène des hôpitaux. In-8, 2 fr. 50 13
— D'ACCLIMATATION. — Bulletin, 12 numéros, un an, 12 fr. 46
SOUBEIRAN. — Pharmacie. 2 vol. in-8, 17 fr. 20
— Précis de physique. In-8, 5 fr. 30
TARDIEU. — Des fractures du bassin. In-8, 2 fr. 50 16
TARNIER. — Voyez Lenoir.
THÉNARD (P.). — Vinage des vins. In-8, 1 fr. 50 43
THIBERGE et REMILLY. — Amidon. In-18, 1 fr. 39
THOLOZAN. — Le choléra en Orient. In-8, 2 fr. 14
— Peste ....
TISSERAND (E.). — Le Danemark. In-4, 10 fr. 40
TISSOT. — Animisme. In-8, 7 fr. 50 12
— Vie dans l'homme. 2 vol. in-8, 15 fr. 23
TISSOT (A.). — Cosmographie. In-18, 2 fr. 40 35
— Géométrie descriptive. In-18, 1 fr. 36
— Arithmétique. In-8, 2 fr. 80 33
TRACY (V. de). — Vie rurale. In-18, 1 fr. 42

Pages.
TRIPIER. — Cancer de la colonne vertébrale. In-8, 3 fr. 13
TROOST. — Traité de chimie. In-8, 7 fr. 34
— Précis de — In-18, 3 fr. 34
UNGER. — Monde primitif. In-plano, 86 fr. 28
VACCA. — Physique, 1re année, in-8, 2 fr. 20 37
— — 2e année. In-8, 3 fr. 50 38
VACQUANT. — Géométrie. In-18, 2 fr. 60 36
— Trigonométrie. In-18, 1 fr. 20 38
VARENNES. — Voyez Joigneaux.
VELPEAU. — Maladies du sein. In-8, 12 fr. 22
VERDEIL. — Industrie moderne. In-8, 7 fr. 50 36
VERDET (Œuvres de). — 8 vol., 75 fr. 38
VERDO. — Eaux minérales. In-18, 3 fr. 50 15
VERGER (le). — Voyez Mas.
VIGUIER. — Leçons de cosmographie. In-18, 3 fr. 35
VOILLEMIER. — Voies urinaires. In-8, 12 fr. 50 23
WALSHE. — Maladies de poitrine. In-8, 10 fr. 21
WEBB. — Otia hispanica. In-folio, 30 fr. 28
WECHNIAKOFF. — Conditions anthropologiques. 3 fascic. in-8, 9 fr. 21
WECKERLIN. — Zootechnie. In-18, 2 fr. 43
WILLM. — Voyez Odling.
VIRY. — Cours de mécanique. In-4, 30 fr. 37
WURTZ. — Chimie médicale. 2 vol. in-8, 16 fr. 34
— Chimie moderne. In-18, 7 fr. 34
ZAGIEL. — Climat d'Égypte. In-8, 4 fr. 15
ZIMMERMANN. — Solitude. In-18, 3 fr. 22